Michel Dufour

ANATOMIE DES ORGANES ET VISCÈRES

TÊTE, COU ET TRONC

2e édition

- Organes de la tête
- Organes du cou
- Organes du thorax
- Organes de l'abdomen
- Paquets vasculo-nerveux
- Régions topographiques

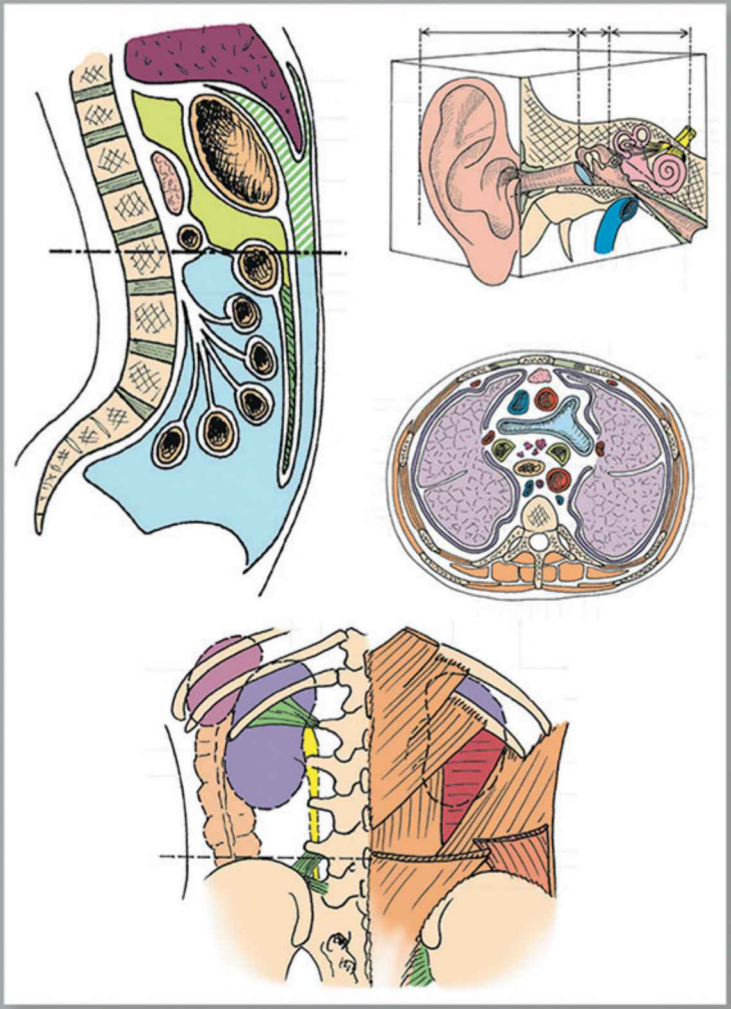

ELSEVIER

Elsevier Masson

ANATOMIE DES ORGANES ET VISCÈRES

TÊTE, COU ET TRONC

Chez le même éditeur

Du même auteur :

Biomécanique fonctionnelle, membres, tête, tronc, par M. Dufour et M. Pillu, 2017, 568 pages.

Anatomie de l'appareil locomoteur, tome 3 : tête et tronc, 3e édition, 2017, 424 pages.

Anatomie de l'appareil locomoteur, tome 2 : membre supérieur, 3e édition, 2016, 536 pages.

Anatomie de l'appareil locomoteur, tome 1 : membre inférieur, 3e édition, 2015, 512 pages.

Masso-kinésithérapie et thérapie manuelle pratiques, tome 1 : bases fondamentales, applications et techniques, 2009, 336 pages.

Masso-kinésithérapie et thérapie manuelle pratiques, tome 2 : applications régionales, membre supérieur, tronc supérieur, 2012, 424 pages.

Masso-kinésithérapie et thérapie manuelle pratiques, tome 3 : applications régionales, membre inférieur, tronc inférieur, 2012, 392 pages.

Anatomie, physiologie, biomécanique en STAPS, par P. Delamarche, M. Dufour, F. Multon et L. Perlemuter, 2002, 304 pages.

Autres collections :

Atlas d'anatomie palpatoire, tome 1 : cou, tronc, membre supérieur, par S. Tixa, 2016, 352 pages.

Atlas d'anatomie palpatoire, tome 2 : membre inférieur, par S. Tixa, 2016, 304 pages.

ANATOMIE DES ORGANES ET VISCÈRES

TÊTE, COU ET TRONC

Textes et dessins de

Michel Dufour

Cadre de santé en kinésithérapie,
enseignant aux IFMK de Paris à l'EFOM et à Rennes,
à Berck, à Casablanca et à Paris 13

2e édition

Elsevier Masson

ELSEVIER

Elsevier Masson SAS, 65, rue Camille-Desmoulins, 92442 Issy-les-Moulineaux cedex, France

Anatomie des organes et viscères. Tête, cou et tronc, 2e édition, de Michel Dufour.

© 2018 Elsevier Masson SAS

ISBN : 978-2-294-75872-0

e-ISBN : 978-2-294-76026-6

Tous droits réservés.

Les praticiens et chercheurs doivent toujours se baser sur leur propre expérience et connaissances pour évaluer et utiliser toute information, méthodes, composés ou expériences décrits ici. Du fait de l'avancement rapide des sciences médicales, en particulier, une vérification indépendante des diagnostics et dosages des médicaments doit être effectuée. Dans toute la mesure permise par la loi, Elsevier, les auteurs, collaborateurs ou autres contributeurs déclinent toute responsabilité pour ce qui concerne la traduction ou pour tout préjudice et/ou dommages aux personnes ou aux biens, que cela résulte de la responsabilité du fait des produits, d'une négligence ou autre, ou de l'utilisation ou de l'application de toutes les méthodes, les produits, les instructions ou les idées contenus dans la présente publication.

Tous droits de traduction, d'adaptation et de reproduction par tous procédés, réservés pour tous pays. Toute reproduction ou représentation intégrale ou partielle, par quelque procédé que ce soit, des pages publiées dans le présent ouvrage, faite sans l'autorisation de l'éditeur est illicite et constitue une contrefaçon. Seules sont autorisées, d'une part, les reproductions strictement réservées à l'usage privé du copiste et non destinées à une utilisation collective et, d'autre part, les courtes citations justifiées par le caractère scientifique ou d'information de l'œuvre dans laquelle elles sont incorporées (art. L. 122-4, L. 122-5 et L. 335-2 du Code de la propriété intellectuelle).

Les illustrations ont été colorisées par Carole Fumat.

Ce logo a pour objet d'alerter le lecteur sur la menace que représente pour l'avenir de l'écrit, tout particulièrement dans le domaine universitaire, le développement massif du « photo-copillage ». Cette pratique qui s'est généralisée, notamment dans les établissements d'enseignement, provoque une baisse brutale des achats de livres, au point que la possibilité même pour les auteurs de créer des œuvres nouvelles et de les faire éditer correctement est aujourd'hui menacée. Nous rappelons donc que la reproduction et la vente sans autorisation, ainsi que le recel, sont passibles de poursuites. Les demandes d'autorisation de photocopier doivent être adressées à l'éditeur ou au Centre français d'exploitation du droit de copie : 20, rue des Grands-Augustins, 75006 Paris. Tél. 01 44 07 47 70.

Avant-propos

Ce volume est un complément indissociable des trois tomes d'Anatomie de l'appareil locomoteur, tant par le sujet que par la forme choisie.

Le corps humain réunit de nombreux systèmes et donc de structures ayant une finalité commune : la vie de l'individu au sein de son environnement. Cela suppose des organes de la vie végétative et d'autres de la vie de relation. Ces deux domaines sont contrôlés par des systèmes de commande, de régulation et de surveillance chargés d'assurer l'homéostasie au moindre coût avec la meilleure efficacité. C'est ainsi que l'on dissocie l'appareil locomoteur de celui des organes et viscères. Mais les correspondances entre ces appareils sont multiples. Il apparaît donc nécessaire de pallier les méconnaissances habituelles concernant les organes, notamment auprès des praticiens de thérapie physique, tout en laissant le spécialiste exiger des approfondissements très finalisés.

L'anatomie, dont le vaste domaine rebute le débutant, peut être abordée de façon pédagogique : **ce qui est simple doit rester simple, ce qui est compliqué doit être simplifié**.

À ce dogme, on doit ajouter la nécessaire clarté d'un plan préétabli, sans lequel les connaissances ne sont qu'un dédale de mémorisations éparses. Qui plus est, un plan épuré doit permettre de prévoir le contenu vraisemblable et faire ressortir les idées clés.

Comme tout secteur de l'anatomie, le croquis doit expliciter le texte, de façon tout aussi pragmatique : des traits et des vues simples, une construction proche de la 3D.

L'objectif de cet ouvrage est de permettre une consultation ponctuelle et organisée. Ce n'est pas un hasard s'il arrive en 4e position : la réflexion ayant suivi la parution des précédents a permis de concevoir un ouvrage aussi abordable, pour un contenu qui est plus complexe.

On ne peut que souhaiter au lecteur de cheminer entre appareils locomoteur et viscéral avec la même cohésion d'esprit, pour le plus grand bénéfice du malade.

Michel Dufour

This page intentionally left blank

Table des matières

Avant-propos V
Abréviations IX

1 PRÉSENTATION GÉNÉRALE 1
Définitions 3
Introduction 3
Niveaux anatomiques 9
Description 10

2 ORGANES, VISCÈRES ET RÉGIONS DE LA TÊTE 11
Oreille 12
Œil 22
Cavité nasale 26
Cavité orale (buccale) 28

3 ORGANES, VISCÈRES ET RÉGIONS DU COU 33
Pharynx 34
Larynx 42
Cartilage thyroïdien 49
Diaphragme stylien (rideau stylien) 50

4 ORGANES, VISCÈRES ET RÉGIONS DU THORAX 53
Œsophage 54
Cœur 60
Poumons 72
Plèvre 80
Arbre bronchique 82
Médiastin 86

5 ORGANES, VISCÈRES ET RÉGIONS DE L'ABDOMEN 89
Cavité abdominale 90
Péritoine 90
Viscères du tube digestif 96
Estomac 96
Intestin grêle : duodénum 106
Intestin grêle : jéjunum + iléum 114
Côlon (gros intestin) 120
Rectum 130

Viscères annexés au tube digestif 136
Foie 136
Appareil biliaire 144
Pancréas 146
Rate 152
Rein 156
Annexes du rein 162
Loge rénale 165
Viscères uro-génitaux 166
Vagin 166
Utérus 170
Organes annexés à l'utérus 176
Vessie 180
Prostate 186
Urètre (ou urèthre) 190
Fosse ischio-rectale 194
Canal pudendal 196
Organes annexes 198
Pénis (verge) 198
Testicule et annexes 202
Vulve 206
Sein (féminin) 210

6 PAQUETS VASCULO-NERVEUX 215
Artère aorte 216
Artères pulmonaires 220
Veines pulmonaires 222
Système cave 223
Système porte 228
Système azygos 230
Réseau lymphatique 232
Nerfs du tronc 234

7 CHRONO-QROC 241
Organes, viscères et régions de la tête 242
Organes, viscères et régions du cou 244
Organes, viscères et régions du thorax 246
Organes, viscères et régions de l'abdomen 249
Paquets vasculo-nerveux 257

8 CORRIGÉS DES QROC 261

BIBLIOGRAPHIE 267

INDEX 269

Abréviations

â.	Angle
a/aa.	Artère/s
ant.	Antérieur
ATM	Articulation temporo-mandibulaire
arr.	Arrière
avt	Avant
CIP	Constricteur inférieur du pharynx
CSP	Constricteur supérieur du pharynx
CTP	Centre tendineux du périnée
Ø	Diamètre
D1, D2, D3	1er, 2e, 3e duodénums
dd	Dedans
dh	Dehors
EIAS	Épine iliaque antéro-supérieure
EIC	Espace intercostal
ext.	Externe
F	Femme
H	Homme
ht	Haut
inf.	Inférieur
int.	Interne
l/ll. ou ligt.	Ligament/s
lat./latx	Latéral/aux
LES	Ligament sacro-épineux
LST	Ligament sacro-tubéral
m/mm.	Muscle/s
méd.	Médial
MI	Membre inférieur
MID	Membre inférieur droit
MIG	Membre inférieur gauche
moy.	Moyen
MS	Membre supérieur
MSD	Membre supérieur droit
MSG	Membre supérieur gauche
n/nn.	Nerf/s
PAP	Processus articulaires postérieurs
post.	Postérieur
PPP	Paroi postérieure du péritoine
prof.	Profond
PVN	Paquet vasculo-nerveux
RGO	Reflux gastro-œsophagien
$\sum$	Sympathique
SCOM	Sterno-cléïdo-mastoïdien (ancien sterno-cléïdo-occipito-mastoïdien)
sup.	Supérieur
TFL	Tenseur du fascia lata
TLS	Tronc lombo-sacral
v/vv.	Veine/s
VCI	Veine cave inférieure
VCS	Veine cave supérieure

This page intentionally left blank

1

PRÉSENTATION GÉNÉRALE

© 2018, Elsevier Masson SAS. Tous droits réservés

▶ **1-1**

Vue latérale du squelette du cou.

1. Région postérieure
2. Région supra-hyoïdienne
3. Région infra-hyoïdienne

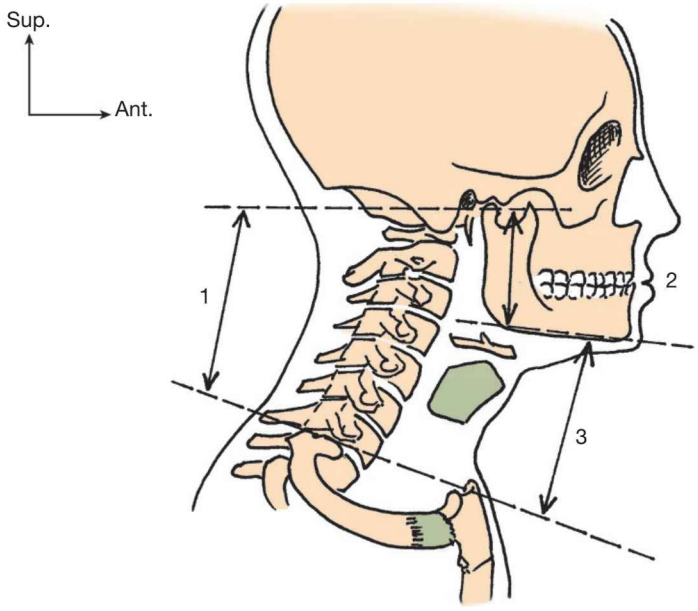

▶ **1-2**

Les 4 régions du cou (coupe).

1. Compartiment fascio-musculaire superficiel
2. Compartiment viscéral
3. Compartiment vasculaire
4. Compartiment vertébral

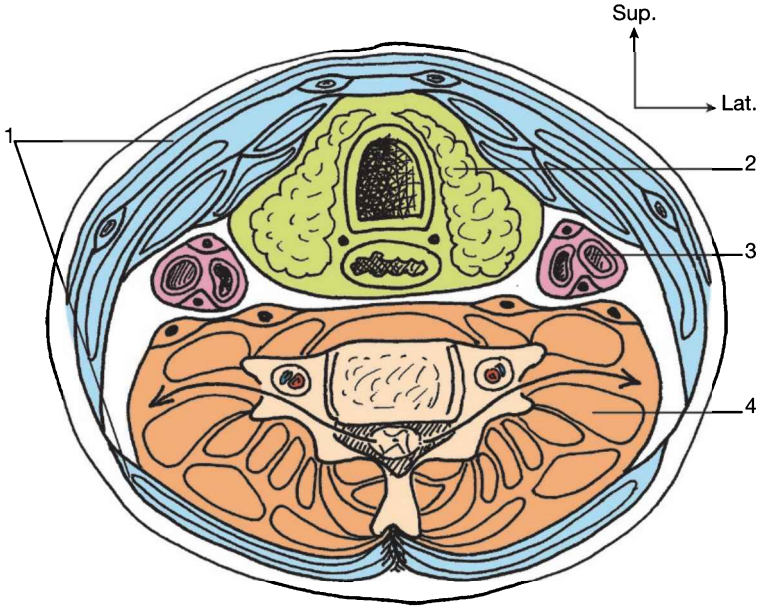

Définitions

Un **organe** est une structure anatomique clairement délimitée, composée de tissus organisés (« organe ») visant à remplir une fonction déterminée. Ainsi, le sein et les organes sexuels externes sont des organes. L'abord d'un organe nécessite de localiser la région à laquelle il appartient et d'en repérer les contours.
Un **viscère** (*viscus* = chair) est un **organe** localisé dans une **cavité** (le cerveau est un viscère crânien, le cœur un viscère thoracique, le foie un viscère abdominal, la vessie un viscère pelvien). Il s'agit d'un organe sous contrôle du système nerveux végétatif et dont l'activité est en rapport avec les fonctions vitales.
Si l'on exclut la neuro-anatomie (centres nerveux supérieurs), l'étude peut se fractionner en quatre parties :

- les viscères, organes ou régions **céphaliques** (œil, etc.) ;
- les viscères, organes ou régions **cervicaux** (pharynx et larynx, qui forment la partie supérieure des viscères thoraciques) ;
- les viscères, organes ou régions **thoraciques** (poumons et contenu du médiastin) ;
- les viscères, organes ou régions **abdomino-pelviens** (tube digestif abdominal et ses annexes, organes pelviens).

Introduction

Région céphalique

Localisation

La tête regroupe le neuro-crâne (boîte crânienne) et le splanchno-crâne (massif facial). À la jonction des deux parties, on trouve les organes de la vie de relation présidant à l'ouïe, la vue, l'odorat, le goût, ainsi qu'une partie de la fonction équilibratrice du corps (oreille interne) ; à la partie inféro-antérieure l'organe de la mastication, déglutition et phonation.

Cartographie

La face est une région plus ou moins large et aplatie, appendue à la partie antérieure de la boîte crânienne. Les organes des sens sont pairs et situés à la partie moyenne de la tête, de dehors en dedans : oreille ainsi que la sphère vestibulaire (équilibre), œil, fosse nasale. La bouche est inféro-médiane.

Région cervicale

Localisation

Le cou est la jonction entre la tête et le thorax. Il s'étend du pourtour occipito-mandibulaire à la première jonction costo-vertébrale (fig. 1-1).

Cartographie

C'est une région qui, sous un faible volume, renferme les voies de conduction nobles : pharyngo-larynx et trachée, œsophage, moelle allongée puis épinière.
On peut distinguer quatre régions :

- une **région antérieure**, médiane et étroite, avec les voies respiratoires et digestives ;
- une **région postérieure** avec le complexe ostéo-articulaire rachidien ;
- deux **régions vasculaires**, latérales, avec les voies vasculo-nerveuses autres que la moelle ;
- une **région externe** comportant le plan fascio-musculaire.

L'ensemble est recouvert de la peau et d'un muscle peaucier antérieur (platysma) (fig. 1-2).

▶ 1-3

Les 2 thorax (vue antérieure).
1. Thorax supérieur
2. Thorax inférieur

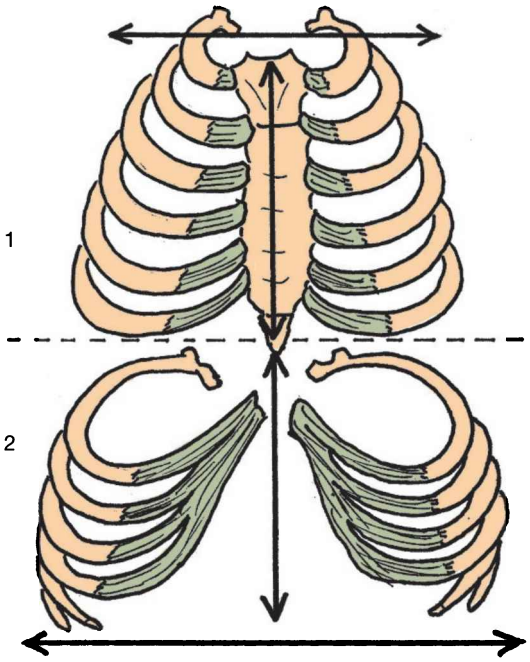

▶ 1-4

Le médiastin : coupe sagittale (a), coupe transversale (b).
1. Médiastin antérieur
2. Médiastin moyen
3. Médiastin postérieur
4. Médiastin supérieur

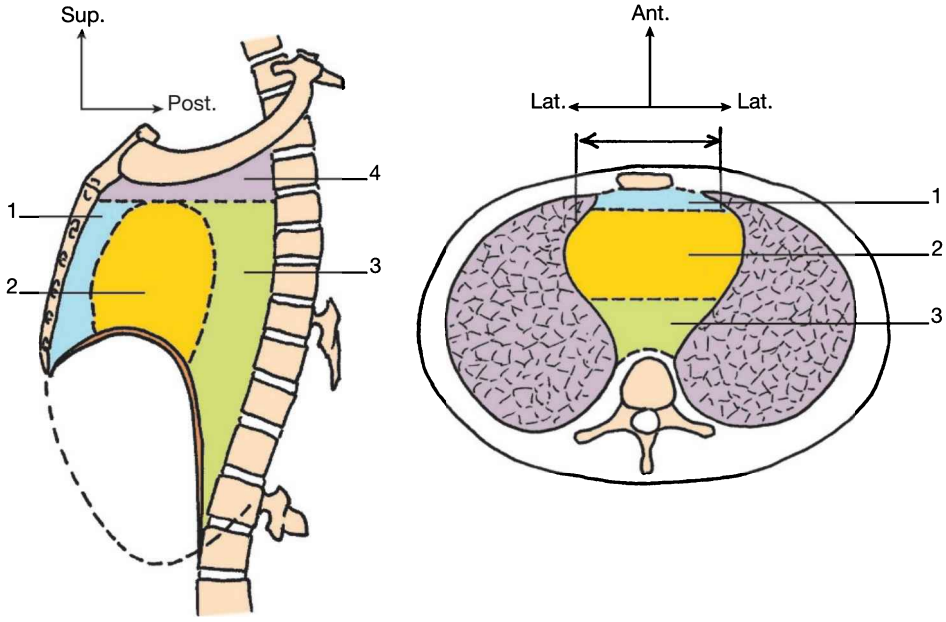

Région thoracique

Localisation

Le thorax s'étend verticalement de l'anneau formé par la première côte droite et celle de gauche (orifice supérieur du thorax) aux coupoles diaphragmatiques (situées au 4e espace intercostal à droite et 5e à gauche, se prolongeant jusqu'aux récessus inférieurs).
Le thorax est un **caisson** à géométrie et pression variables. Il présente à décrire un **contenant** (musculo-squelettique) et un **contenu** (viscéral). Il est intéressant de le diviser en deux moitiés, supérieure et inférieure (fig. 1-3) :

- *la supérieure* est étroite, fermée par des parois de tous côtés, peu mobile, elle renferme les poumons et la région médiastinale ;
- *l'inférieure* est large, ouverte à sa partie antérieure (angle infra-sternal, donc sans os en avant) et en partie latéralement (grands cartilages costaux, « fausses » côtes et côtes flottantes). Il s'ensuit qu'elle est plus mobile, elle renferme la partie haute des viscères abdominaux.

Cartographie

Les régions abordées ici sont les parties latérales, avec les **poumons**, et la région centrale ou **médiastin**, avec le cœur, l'œsophage et la trachée, les parois ayant été traitées par ailleurs (tome 3). Sur une symétrie de principe, il existe une différence due au débordement du cœur sur la partie gauche (fig. 1-4).

Médiastin[1]	localisation : médian
il comprend :	– *un médiastin sup.* avec la trachée (en avt), l'œsophage (en arr.) – *un médiastin post.* avec, en arr., l'œsophage – *médiastin moy.* avec, dépassant sur la gauche, le cœur – *médiastin ant.* rétrosternal, mince
Régions latérales	**localisation : latérales droite et gauche**
elles comprennent :	– *à droite :* plèvre et poumon droits, ses 3 lobes et son arbre bronchique – *à gauche :* plèvre et poumon gauche, ses 2 lobes et son arbre bronchique

[1] Étymologiquement : qui se tient (*stare*) au milieu (*media*).

Région abdomino-pelvienne

Localisation

L'abdomen occupe la majeure partie du tronc, s'étendant de la face inférieure des coupoles diaphragmatiques (sous-costales) au plancher pelvien, limité à la périphérie par la paroi lombo-abdominale et les parois du bassin.
Il s'agit d'un **caisson hydro-pneumatique** (liquides et gaz) présentant à décrire un **contenant** musculo-squelettique, traité par ailleurs (*cf.* Anatomie de l'appareil locomoteur tome 3) et un **contenu** viscéral.
Outre ses parois, l'abdomen enveloppe les viscères dans un sac séreux : le péritoine. Celui-ci se compose de deux feuillets modelant les parois, pour le feuillet pariétal, et les viscères, pour le feuillet viscéral. Les deux glissent, l'un par rapport à l'autre, grâce au film liquidien qu'il renferme et assurant ainsi la mobilité des viscères. Ces derniers sont donc mobiles dans la cavité abdominale, sauf aux endroits présentant des connexions conjonctives assurant le maintien, voire la fixité des organes concernés.
On décrit une partie **péritonisée**, la plus importante, et des parties **non péritonisées**, rétro-péritonéale et infra-péritonéale dont la plus importante occupe le petit bassin.

▶ **1-5**

Les 9 régions de l'abdomen (vue antérieure).
A. Ligne subcostale
B. Bord latéral du droit de l'abdomen
C. Ligne bi-EIAS

1. M. droit de l'abdomen
2. Cæcum
3. Angle colique droit
4. Vésicule biliaire
5. Foie
6. Petite courbure de l'estomac
7. Rate
8. Grande courbure de l'estomac
9. Angle colique gauche
10. D3
11. Côlon descendant
12. Côlon sigmoïde

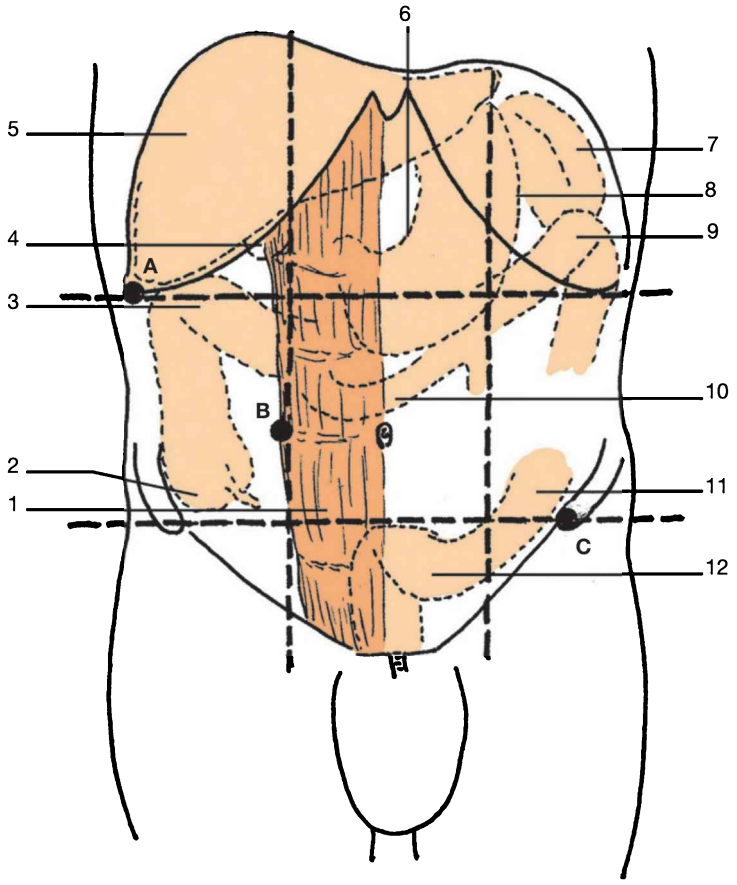

▶ **1-6**

Vue postérieure de l'abdomen : les lombes.

1. Uretère gauche
2. Rein gauche
3. Rate
4. 12e côte
5. 11e côte
6. M. dentelé postéro-inférieur
7. Rein droit
8. M. transverse de l'abdomen (quadrilatère lombal)
9. M. oblique interne
10. M. oblique externe
11. Triangle lombal
12. M. grand dorsal

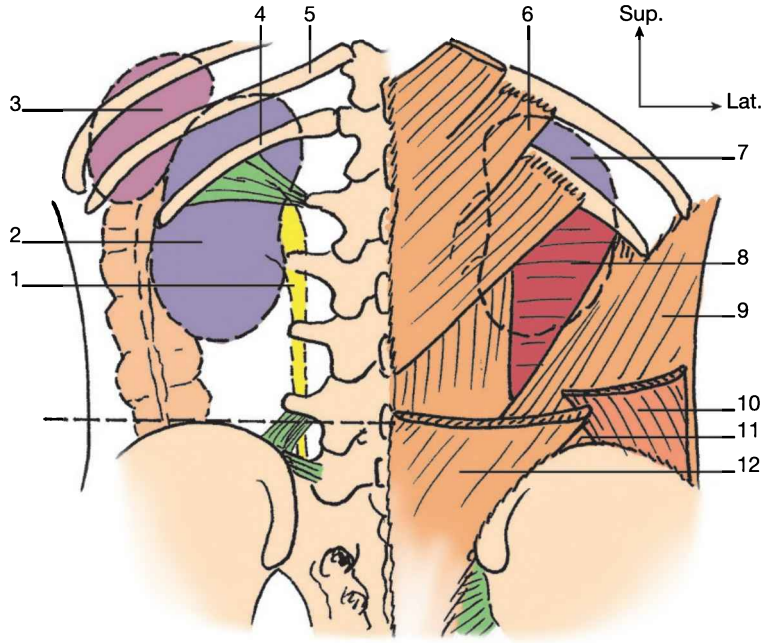

Cartographie

L'abdomen peut être divisé simplement en 4 cadrans (supéro-droit et supéro-gauche, inféro-droit et inféro-gauche), mais aussi, avec plus de précision, en 9 régions antérieures (fig. 1-5) par :

- *2 lignes verticales paramédianes*, correspondant grossièrement au bord latéral du muscle droit de l'abdomen, ce qui correspond aussi à la ligne semi-lunaire du m. transverse ;
- *2 lignes horizontales supra et infra-ombilicales*, correspondant, l'une au plan subcostal (ligne rejoignant la partie la plus basse des 10e arcs costaux, l'autre à la ligne rejoignant les 2 épines iliaques antéro-supérieures (EIAS).

1. zone ombilicale	localisation : au centre
elle comprend :	– *en superficie :* la partie centrale et concave du côlon transverse et le grand omentum qui lui est appendu – *en arrière :* le duodénum D3 et D4, l'angle duodéno-jéjunal, puis les anses du jéjunum
2. zone épigastrique	**localisation : au milieu et en haut**
elle comprend :	– *dans l'angle infrasternal :* le lobe gauche du foie – *en dessous et un peu en arrière :* la partie basse de l'estomac et la petite courbure, le pylore, le duodénum D1 et D2, la tête et le corps du pancréas
3. zone pubienne[1]	**localisation : au milieu et en bas**
elle comprend :	– *en haut :* les anses de l'iléum – *en bas :* la partie antérieure du côlon sigmoïde et le dôme vésical lorsque la vessie est pleine
4. hypochondre droit[2]	**localisation : en haut et à droite**
il comprend :	– *en avant :* le lobe droit du foie avec la vésicule biliaire en dessous, l'angle colique droit – *en arrière :* le rein droit
5. hypochondre gauche	**localisation : en haut et à gauche**
il comprend :	– *en haut :* le corps de l'estomac et sa grande courbure – *sous la 10e côte :* la rate et, à sa droite, la queue du pancréas – *en bas :* l'angle colique gauche (plus haut que le droit) – *en arrière :* le rein gauche (légèrement plus haut que le droit)
6. région latérale droite[3]	**localisation : flanc droit**
elle comprend :	– *verticalement :* le côlon ascendant – *en bas :* la jonction iléo-cæcale et le cæcum
7. région latérale gauche	**localisation : flanc gauche**
elle comprend :	– *verticalement :* le côlon descendant – *à droite du côlon :* les anses jéjunales
8. zone inguinale droite[4]	**localisation : en bas et à droite**
elle comprend :	– *en dehors et en haut :* l'appendice vermiforme – *en dedans et en bas :* la trompe et l'ovaire droits chez la femme
9. zone inguinale gauche	**localisation : en bas et à gauche**
elle comprend :	– *en avant :* le début du côlon sigmoïde – *en arrière :* la trompe et l'ovaire gauches chez la femme

[1] Anciennement : hypogastre.
[2] *Hypo* = dessous et *chondros* = cartilages costaux (le terme d'hypocondriaque fait référence à la localisation du foie et de la vésicule avec les pathologies des personnes « bileuses », sujettes aux « crises de foie »).
[3] Anciennement : flanc droit.
[4] Anciennement : fosse iliaque droite.

La vue postérieure (fig. 1-6) est réduite et ne permet de que voir la projection des organes postérieurs (essentiellement le pôle inférieur des reins et les uretères ainsi qu'une petite partie des côlons ascendant et descendant).

▶ **1-7**

A. Grand bassin
B. Petit bassin (coupe transversale).

1. M. iliaque
2. N. fémoral
3. Psoas
4. N. obturateur et vaisseaux iliaques ext.
5. Uretère
6. M. obturateur int.
7. M. élévateur de l'anus
8. Canal pudendal + PVN
9. M. ischio-caverneux
10. M. transverse du périnée
11. M. bulbo-spongieux
12. Grandes lèvres
13. Petites lèvres
14. Vagin
15. Fosse ischio-rectale
16. Péritoine

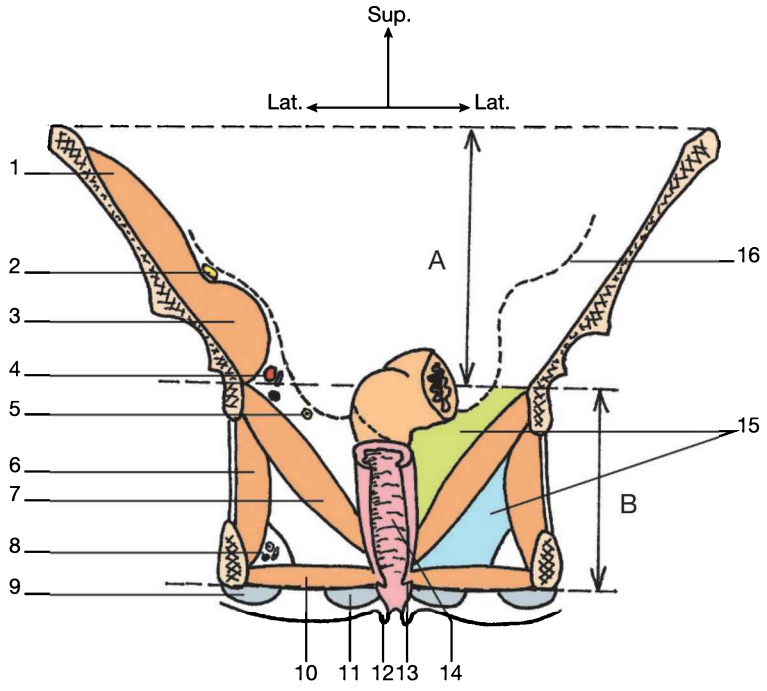

Le petit bassin occupe la portion pelvienne (fig. 1-7) comprise entre :
- *en haut :* le détroit supérieur ;
- *en bas :* le plancher pelvien ;
- *en arrière :* l'axe sacro-coccygien ;
- *en avant :* les pubis et leur symphyse ;
- *latéralement :* les os coxaux (régions obturatrice et ischiatique).

Le contenant (aspect ostéo-arthro-musculaire) est traité dans le tome 3 d'Anatomie de l'appareil locomoteur concernant le tronc.
Le contenu viscéral, traité ici, comprend les organes sexuels internes masculins et féminins, ainsi que la sphère uro-rectale. Les organes sexuels externes ont été ajoutés par souci pédagogique bien que ne faisant pas partie des viscères.

Niveaux anatomiques

Tant les coupes que le repérage anatomique situent des niveaux remarquables à connaître :

Niveau vertébral	Os	Topographie
C1	voûte palatine	
C3	gonion	plan d'occlusion
C4	os hyoïde	bifurcation carotidienne
C5		bord sup. glande thyroïde
C6		a. thyroïdienne inf.
C6-C7	cartilage cricoïde	
T2	fourchette sternale	
T4	â. manubrio-sternal	bifurcation trachéale, crosse aortique et de l'azygos
T5 – T8		atrium droit
T6		aorte, début de l'a. pulmonaire
T7		crosse de l'hémi-azygos accessoire
T9		foramen de la VCI, crosse de l'azygos
T10	processus xiphoïde	hiatus œsophagien, projection post. de la limite inf. des poumons, vv. sus-hépatiques
T12		projection post. de la limite inf. des plèvres, hiatus aortique, cardia, tronc cœliaque, â. colique gauche
L1		vv. rénales, D1, â. colique droit
L2		D2
L3		D3, a. mésentérique inf.
L4	crête iliaque	bifurcation aortique, ombilic
L4-L5		origine de la VCI
3e EIC droit		fissure horizontale poumon droit (en avant)
4e EIC droit		coupole diaphragmatique droite (en avant)
5e EIC droit		fissure oblique poumon droit (en avant)
5e EIC gauche		fissure oblique poumon gauche (en avant)
11e côte droite		pôle sup. du rein droit (en arrière)
11e EIC gauche		pôle sup. du rein gauche (en arrière)

Description

Les organes et viscères sont regroupés, ci-après, selon qu'ils appartiennent au **cou** (l'ensemble pharyngo-laryngé qui précède l'œsophage et la trachée), à la **cage thoracique** (cœur et organes du médiastin), au **tube digestif abdominal**, ou annexés à lui, ou faisant partie de la **sphère uro-génitale**. La description qui va suivre aborde chaque organe sous la forme simplifiée et systématisée d'un tableau synoptique :

- Présentation :
  1. définition
  2. fonction
  3. situation
  4. forme
  5. éventuellement « remarque » (examen ou palpation)
- Description :
  1. composition
  2. structure
  3. fixité
  4. rapports
  5. remarques
- *PVN :*
  1. artères
  2. veines
  3. lymphatiques
  4. nerfs

QROC

Corrigés p. 262

1. Citez les différentes régions morphologiques de l'abdomen.
2. Quelles sont les limites de l'abdomen ?
3. Donnez les limites du petit bassin.
4. Donnez le niveau vertébral de la crosse aortique.
5. Donnez le niveau vertébral des coupoles diaphragmatiques.
6. Donnez le niveau vertébral de la bifurcation carotidienne.
7. Donnez le niveau vertébral du pôle sup. du rein gauche.

2

ORGANES, VISCÈRES ET RÉGIONS DE LA TÊTE

© 2018, Elsevier Masson SAS. Tous droits réservés

OREILLE

La tête, outre les centres nerveux du neuro-crâne (non traités dans cet ouvrage; se reporter à des livres de neuro-anatomie), comporte les viscères, organes ou régions suivants.

(*auris* = oreille, + diminutif *-ula* = *auricula*)

▶ **2-1**

Schéma de l'oreille.
E : oreille externe
M : oreille moyenne
I : oreille interne
1. Hélix
2. Pore acoustique externe
3. Tragus
4. Conque
5. Antitragus
6. Lobule
7. Processus styloïde du temporal
8. Méat acoustique externe
9. V. jugulaire interne
10. Membrane tympanique
11. Osselets du tympan
12. Trompe auditive
13. Cochlée
14. N. cochléovestibulaire (VIII)
15. N. facial (VII)
16. Canaux semi-circulaires

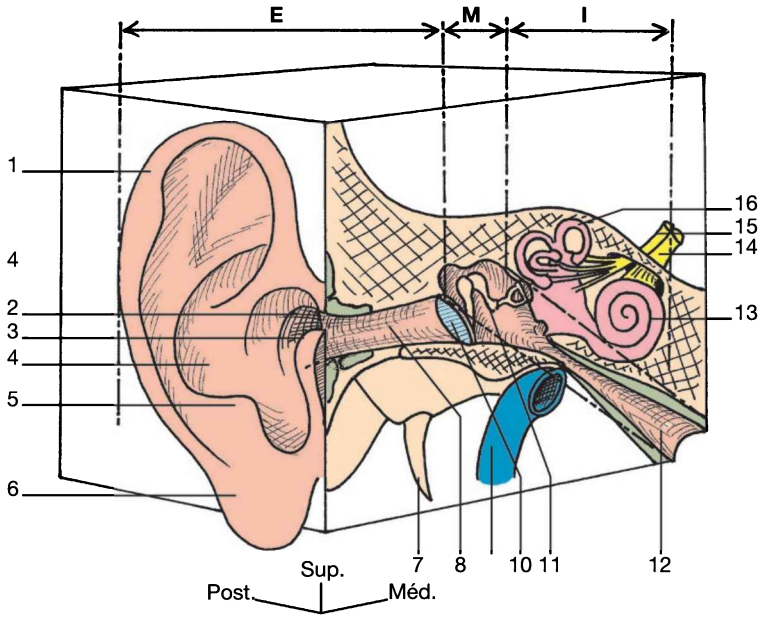

Présentation	
Définition	• organe bilatéral et tricompartimental de la tête, ouvert sur le milieu extérieur et assurant un rôle double (acoustique et équilibration)
Fonction	• double (sous dépendance du n. vestibulo-cochléaire, VIII) : – participe à l'**audition** (oreille externe, moyenne et interne) – participe à l'**équilibration** (oreille interne)
Situation	• partie latérale de la tête • avec une partie saillante visible et une partie intracéphalique, à la partie moyenne de la base du crâne (dans l'os temporal)
Forme	• en **forme de cornet** ouvert en dehors, dont la partie interne pénètre profondément dans la partie moyenne de la base du crâne • divisée en **3 parties** successives : – oreille externe – oreille moyenne – oreille interne
Examens	• examen clinique de l'audition • examen clinique de l'équilibration
Description	
Composition de l'oreille externe (fig. 2-1)	2 parties, de dehors en dedans : 1) **pavillon** de l'oreille : – *en périphérie :* la boursouflure de l'hélix, doublé intérieurement de l'anthélix – *au centre :* la dépression de la conque et, dans sa profondeur, l'ouverture du pore acoustique externe et le début du méat acoustique externe (présence de glandes cérumineuses[1]) – *en avant du centre :* le surplomb du tragus (la partie de l'anthélix qui lui fait face, plus saillante, se nomme antitragus) – en bas : la partie toute inférieure de l'hélix forme un repli cutané appendu nommé lobule[2] 2) **méat acoustique externe** : – du pore acoustique externe à la membrane tympanique – trajet en S vers le bas et l'avant[3], sur ± 2,5 cm 3) **membrane tympanique**[4] : – discoïde de 10 mm Ø, déprimée en son centre (en vue externe) – regarde latéralement vers le dedans, le bas et l'avant – insérée à sa périphérie par l'anneau tympanique (anneau fibro-cartilagineux) sur le cadre osseux et en son centre (ombilic tympanique) au manche du malleus) – composée de 2 parties séparées par des plis ant. et post. à la partie sup. du manche du malleus, au-dessus d'eux : *pars flaccida* (réduite, souple), au-dessous : *pars tensa* (très étendue, tendue et épaisse)

[1] Le cérumen est cireux, hydrophobe, et empêche la pénétration de germes.
[2] Zone traditionnellement percée dans les infibulations pour le port de boucles d'oreille.
[3] Ce qui oblige, lors de l'examen, à tirer le pavillon de l'oreille vers le baut et l'arrière pour se placer le plus possible dans son axe.
[4] Latin *tympanus* = tambour (peau tendue sur une caisse de résonance).

▶ **2-2**

Oreille moyenne.

1. Aditus ad antrum
2. Relief du passage du n. facial
3. Relief du passage du canal semi-circulaire latéral
4. Canal semi-circulaire postérieur
5. Canal semi-circulaire antérieur
6. Fenêtre du vestibule
7. N. facial (VII)
8. Étrier
9. Cavité tympanique
10. Tendon du m. tenseur du tympan
11. Promontoire
12. Trompe auditive
13. A. carotide interne
14. N. glossopharyngien (IX)
15. V. jugulaire interne
16. Corde du tympan (anastomose entre le V.3 et le VII)
17. Fenêtre de la cochlée
18. M. stapédien
19. Pyramide
20. Cellules mastoïdiennes

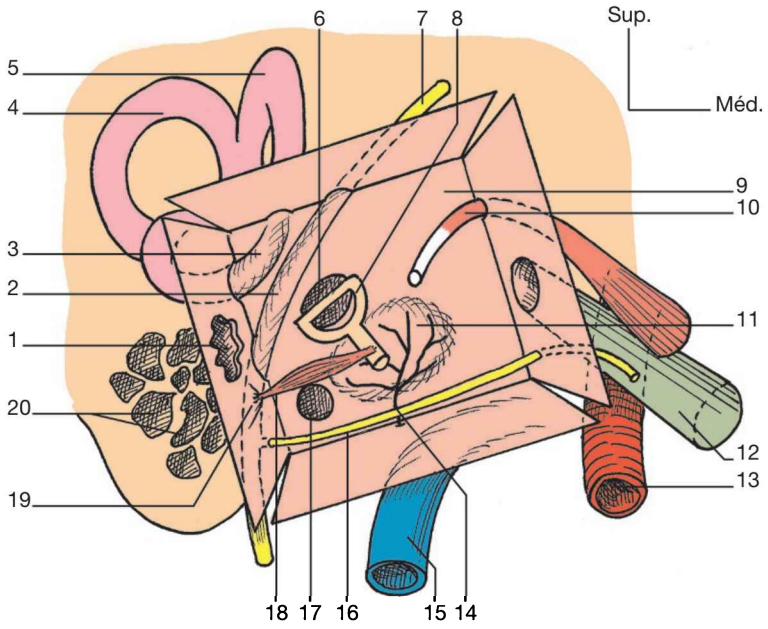

▶ **2-3**

Osselets du tympan.

1. Méat acoustique externe
2. Membrane tympanique
3. Malleus
4. Incus
5. Fenêtre du vestibule (ovale)
6. Stapès
7. Cavité tympanique
8. Fenêtre de la cochlée (ronde)
9. Trompe auditive

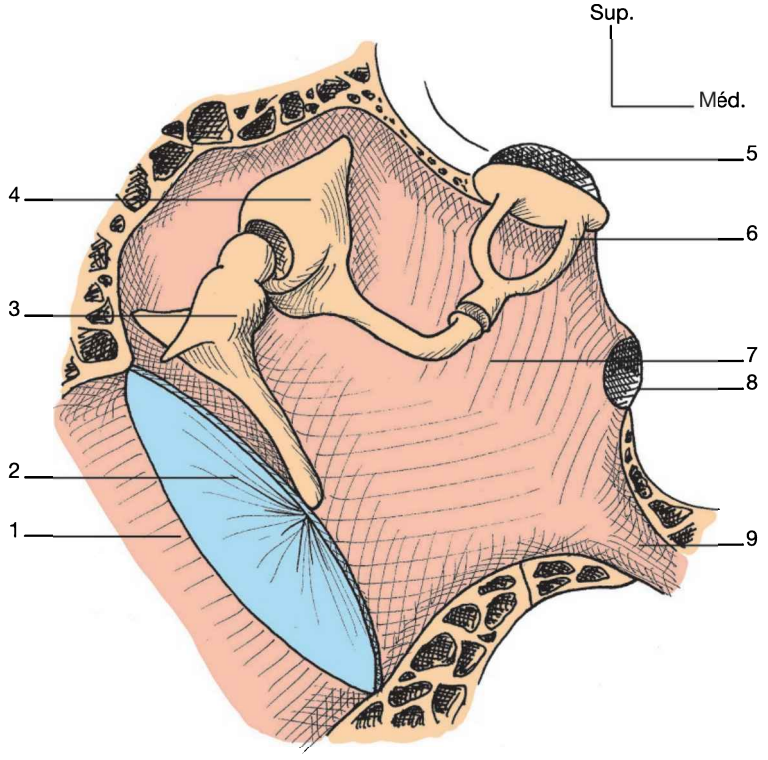

Composition de l'oreille moyenne	3 parties (fig. 2-2) : 1) **cavité tympanique (caisse du tympan)** : – creusée dans la pyramide pétreuse du temporal (rocher) – située entre : – *en dehors :* la membrane tympanique – *en dedans :* la paroi de l'oreille interne avec laquelle elle communique par 2 orifices (la fenêtre du vestibule, ou ovale, et la fenêtre de la cochlée, ou ronde) – surplombée d'un récessus supérieur (récessus épitympanique) – renferme les osselets de l'ouïe qui forment une chaîne articulée faisant effet de levier (fig. 2-3) : – *le malleus* ou marteau (dont le manche est solidaire de l'ombilic tympanique) – *l'incus* ou enclume (levier entre malleus et stapès) – *le stapès* ou étrier (en regard de la fenêtre du vestibule ou ovale) 2) **cavités mastoïdiennes :** – forment des diverticules dont le plus important est l'antre mastoïdien – creusées dans la partie mastoïdienne du temporal et communiquant avec l'oreille moyenne par l'aditus ad antrum (orifice) 3) **trompe auditive (Eustache) :** – fait communiquer l'oreille moyenne et le nasopharynx – c'est une trompe évasée en dedans, en bas et en avant – oblique en dedans, bas et avant, sur 4 cm – composée de 2 parties (séparées par un rétrécissement = l'isthme) : – *1 osseuse* = 1/3 externe – *1 cartilagineuse* = 2/3 internes. Le cartilage tubaire est collabé au repos, il s'ouvre pour équilibrer les pressions de part et d'autre de la membrane tympanique, sous l'action des mm. tenseur du voile du palais et élévateur du voile du palais[7] (ex : lors de la déglutition)

[5] Étymologie : *malleus* = marteau, *incus* = enclume, *stapes* = étrier.
[6] Cavités d'allègement, interviennent dans les infections par leur communication avec l'oreille moyenne (risque d'ostéite).
[7] Le m. tenseur du voile du palais (ex-péristaphylin externe) et l'élévateur du voile du palais (ex-péristaphylin interne) sont innervés par le X.

▶ **2-4**

Oreille interne.

1. Membrane tympanique
2. Malleus
3. Fenêtre du vestibule
4. Canal semi-circulaire postérieur
5. Canal semi-circulaire latéral
6. Canal semi-circulaire antérieur
7. Saccule
8. N. vestibulaire
9. Rampe vestibulaire
10. Modiolus
11. N. facial (VII)
12. Cochléo-vestibulaire (VIII)
13. Cochlée
14. Rampe tympanique
15. Organe spiral (Corti)
16. Utricule
17. Fenêtre de la cochlée
18. Vestibule

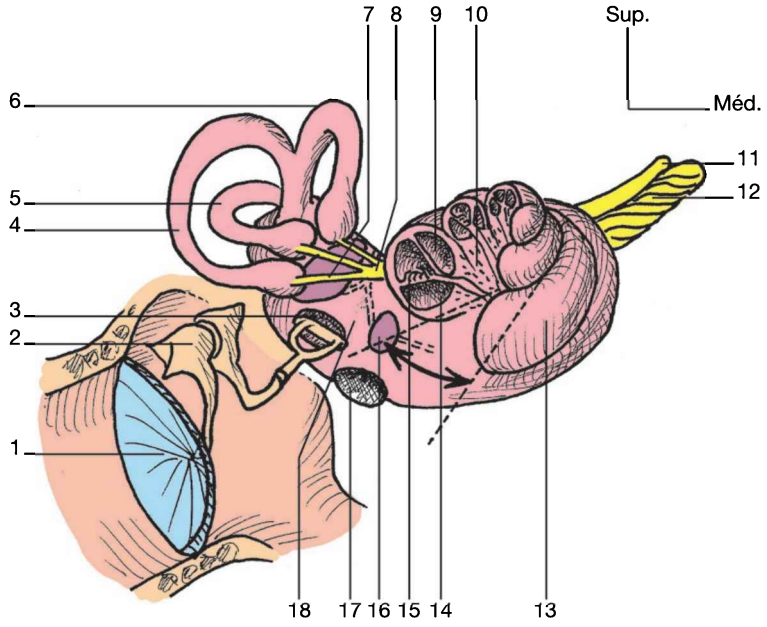

▶ **2-5**

Orientation spatiale des canaux semi-circulaires.

1. Plan transversal
2. Plan du canal semi-circulaire latéral
3. Plan du canal semi-circulaire postérieur
4. Plan du canal semi-circulaire antérieur
5. Cochlée

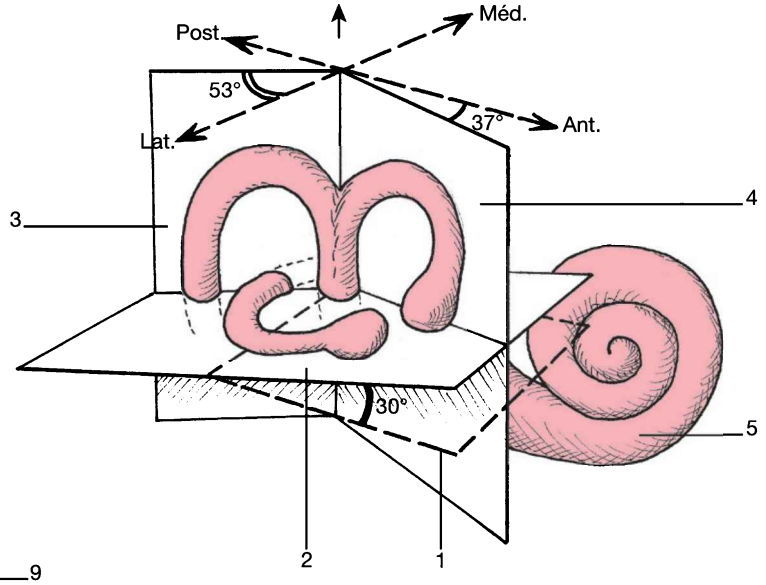

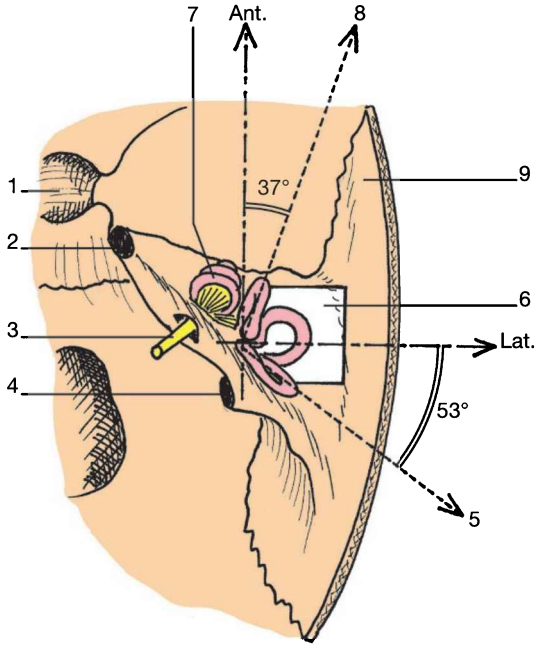

▶ **2-6**

Position des canaux semi-circulaires par rapport au temporal.

1. Selle turcique
2. Foramen déchiré
3. N. vestibulocochléaire
4. Foramen jugulaire
5. Axe du canal semi-circulaire postérieur
6. Plan du canal semi-circulaire latéral
7. Cochlée
8. Axe du canal semi-circulaire antérieur
9. Squame du temporal

Composition de l'oreille interne (fig. 2-4)	2 parties : 1) **labyrinthe osseux,** qui comprend : a) *le vestibule :* – cavité centrale de l'oreille interne – situé entre les canaux semi-circulaires (au-dessus et en arrière) et la cochlée (en dessous et en bas) b) *les 3 canaux semi-circulaires* (fig. 2-5 et 2-6) *:* – chacun forme 2/3 de cercle, ils sont grossièrement orthogonaux entre eux – chacun est occupé par un canal semi-circulaire et rejoint le vestibule par un renflement, l'ampoule, possédant une aire sensorielle (crête ampullaire) recouverte de gélatine (le reste est un épithélium cilié relié aux fibres du n. vestibulaire) – situés à quelques dizaines de degrés des 3 plans de l'espace : → l'**antérieur** à 37° du plan sagittal (plan oblique en avant et dehors), c'est-à-dire perpendiculaire à la pyramide pétreuse → le **postérieur** à 53° en arrière du plan frontal (plan oblique en arrière et dehors), c'est-à-dire dans l'axe de la pyramide pétreuse → le **latéral** à 30° du plan transversal (plan incliné en haut et avant)[8] c) *la cochlée :* – conduit tubulaire à enroulement spiral réalisant une forme conique à sommet antéro-latéral – conduit spiroïdal faisant 2,5 tours – l'axe osseux de cette spire est nommé **modiolus** (ex-columelle) et criblé de canalicules pour les fibres du n. cochléaire (issu du n. cochléo-vestibulaire, VIII) – il s'agit d'une **triple spirale**, car elle comporte 3 parties sur toute sa longueur : un conduit cochléaire reposant sur une rampe tympanique et surmonté d'une rampe vestibulaire (rampes assurant la propagation des ondes sonores) – sur sa membrane basilaire repose l'organe spiral (de Corti), recouvert de cellules ciliées baignant dans l'endolymphe. Il est responsable de l'audition d) *le méat acoustique interne* – situé à la paroi médiale du vestibule – se dirige en dedans et en avant sur 10 mm – se termine par le pore acoustique interne – livre passage aux nn. facial (VII), intermédiaire (VII bis), cochléo-vestibulaire (VIII) et vaisseaux auditifs internes

[8] Il est donc horizontal lorsque la tête est inclinée de 30° vers l'avant.
[9] Latin *modiolus* = barillet, moyeu de roue.

Composition de l'oreille interne (suite)	**2) labyrinthe membraneux,** qui comprend : a) *les conduits semi-circulaires :* – sont contenus dans les canaux du même nom b) *le conduit cochléaire :* – suit la spire de la cochlée, bordé par ses 2 rampes (tympanique et vestibulaire) c) 2 *sacs* contenus dans le vestibule : – le **saccule**[10], antéromédial, petit, contient les **otoconies** (corpuscules de carbonate de calcium) dont les déplacements provoquent les messages sensoriels sur la statique (par appui sur la membrane antérieure du saccule, la **macule**, qui possède des terminaisons nerveuses sensorielles) – l'**utricule**[11], postérosupérieur, volumineux, en rapport avec la terminaison des conduits semi-circulaires, sa face inférieure présente aussi une **macule** (donc perpendiculaire à celle du saccule). Il est relié au saccule par le conduit utriculo-sacculaire (lequel donne naissance au conduit endolymphatique se terminant dans l'espace extradural de la fosse crânienne postérieure)
Structure	**1) parties cartilagineuses élastiques** – *l'auricule* (pavillon de l'oreille), externe et peu développé chez l'humain. Il est fixé par le fascia temporo-pariétal et les mm. auriculaires et temporo-pariétal (*cf.* Anatomie de l'appareil locomoteur tome 3) – *le pore acoustique externe*, recouvert de poils, notamment au niveau du tragus[12] (protection du tympan contre les intrusions), le méat = 6 à 10 mm Ø (plus large en dehors) **2) parties osseuses** – contenues dans la partie pétreuse du temporal (rocher) – regroupent : la caisse du tympan, la partie osseuse de la trompe auditive, les cavités mastoïdiennes, le labyrinthe osseux (cochlée, vestibule), les osselets tympaniques **3) parties membraneuses et cartilagineuses** – regroupent la membrane tympanique, la partie cartilagineuse de la trompe auditive, les conduits semi-circulaires, le conduit cochléaire **4) parties musculaires** – muscles agissant sur le tympan : m. tenseur du tympan et m. stapédien[13] – muscles agissant sur la trompe auditive : m. tenseur et m. élévateur du voile du palais
Fixité	• l'ensemble est très fixe, du fait de l'inclusion dans la paroi osseuse • les seules parties mobiles, outre les osselets du tympan et la vibration des membranes, sont les cartilages lors des tractions musculaires

[10] Du latin *saccus* = sac ; *sacculus* = petit sac.
[11] Du latin *uter* = outre : *utriculus* = petite outre.
[12] Du grec *tragos* = bouc (du fait de la touffe de poils qu'il porte).
[13] Le m. stapédien (long de 2 mm), est tendu du rocher (éminence pyramidale) à l'étrier, il détend la membrane tympanique et contribue à régler la résonance des sons avec son antagoniste, le m. tenseur du tympan.

Rapports (*cf.* fig. 2-1)	**1) méat acoustique externe** – *en avt :* ATM – *en arr. :* processus mastoïde – *en ht :* partie inférieure du squame temporal – *en bas :* loge parotidienne **2) trompe auditive** – *en ht :* canal du m. tenseur du tympan (m. du marteau)[14] – *bas :* fissure pétro-tympanique (entre ces 2 parties du temporal) – *en dd :* rocher et canal carotidien (a. carotide int.) – *en dh :* fissure pétro-tympano-squameuse (de Glaser), qui répond à l'ATM **3) caisse ou cavité du tympan** – *en dd :* de part et d'autre d'une saillie (le promontoire, donnant insertion au m. stapédien) se situe la fenêtre du vestibule (ovale), recevant le stapès, en haut, puis la fenêtre de la cochlée (ronde), en bas. En avant de la fenêtre du vestibule, le tendon du m. tenseur du tympan et le passage de la **corde du tympan**[15] – *en avt :* l'ostium postérieur de la trompe auditive et, en dessous, – *en arr. :* l'aditus ad antrum, ouvrant l'accès à l'antre et aux cavités mastoïdiennes – *en ht :* le tegmen tympani (toit de l'oreille) est séparé des méninges par une mince épaisseur osseuse[16] – *en bas :* le bulbe de la veine jugulaire interne **4) oreille interne** – *en dd :* méat acoustique interne – *en dh :* oreille moyenne – *en avt et bas :* trompe auditive – *en arr. :* étage post. de la base du crâne – *en bas :* espace sous-parotidien postérieur
Considérations sensorielles	**1) double fonction de l'oreille** • le n. vestibulo-cochléaire (VIII) regroupe les 2 fonctions, auditive et équilibratrice, et pénètre par le pore acoustique interne dans la fosse crânienne postérieure en compagnie du n. facial (VII) **2) fonction auditive** • les ondes sonores sont captées par l'auricule, canalisées par le méat externe, amplifiées par la membrane tympanique, régulées par les muscles tympaniques, transmises au système cochléaire • elles sont acheminées vers les centres nerveux par le n. cochléaire (faisant partie du VIII) **3) fonction d'équilibration** • l'équilibration est la résultante de 3 systèmes : vestibulaire, visuel et proprioceptif (notamment au niveau cervical et à la plante des pieds) • la partie dévolue à l'oreille (oreille interne) fait intervenir les conduits semi-circulaires, l'utricule et le saccule • les informations sont acheminées vers les centres nerveux par le n. vestibulaire (faisant partie du VIII)

[14] Le m. tenseur du tympan, tendu du sphénoïde au marteau, tend la membrane tympanique à l'aide du marteau et contribue à régler la résonance des sons avec son antagoniste, le m. stapédien.
[15] Cette corde est un nerf ou, plus exactement, l'anastomose entre une branche du nerf mandibulaire (V3) et le nerf facial (VII).
[16] D'où le risque de méningite dans les otites.

PVN	
Artères	**1) oreille externe** • a. carotide externe **2) oreille moyenne** • a. maxillaire (branche tympanique) • a. occipitale (branche mastoïdienne) • quelques branches des aa. carotides interne et externe (pharyngienne ascendante) **3) oreille interne** • pour le labyrinthe osseux : aa. maxillaire, auriculaire post., méningée moy. • pour le labyrinthe membraneux : a. labyrinthique (branches cochléaire et vestibulaires)
Veines	**1) oreille externe** • vv. satellites de l'a. carotide ext. **2) oreille moyenne** • plexus veineux ptérygoïdien et sinus pétreux sup. **3) oreille interne** • vv. vestibulaires et cochléaires → v. labyrinthique (→ sinus pétreux inf. ou sinus sigmoïde)
Lymphatiques	• vers les nœuds parotidiens, mastoïdiens et cervicaux profonds
Nerfs	**1) auricule (pavillon)** – partie antéro-supérieure : *n. trijumeau* (V) – parties postérieure et inférieure : plexus cervical superficiel – partie moyenne et tragus : *n. facial* (VII) **2) méat accoustique externe** – *n. auriculo-temporal* (issu du V3) – rameau auriculaire du *n. vague* (X) – quelques rameaux du *n. facial* (VII) **3) membrane tympanique** – surtout *n. trijumeau* (V) – *n. facial* (VII) et *n. vague* (X) **4) oreille moyenne** – plexus tympanique issu du *n. glosso-pharyngien* (IX) **5) muscles tympaniques** – m. tenseur du tympan : rameau du *n. mandibulaire* (V3) – m. stapédien : rameau du *n. facial* (VII) **6) oreille interne** – contingent vestibulaire : formé de 2 parties (1 issue des conduits semi-circulaires, 1 issue de l'utricule et saccule) réunies formant le ganglion vestibulaire → *n. vestibulaire* (rejoignant le VIII) – contingent auditif : les fibres sortent du modiolus, de la base cochléaire → *n. cochléaire* (rejoignant le VIII)

Incidences pratiques

- La trompe auditive permet l'équilibration des pressions de part et d'autre de la membrane du tympan (par ex. en montagne, en plongée sous-marine, etc.).
- La connaissance de l'orientation des canaux semi-circulaires est indispensable dans l'abord de certains vertiges (vertige paroxystique bénin) afin de placer la tête du patient dans la position adaptée pour éliminer les dépôts otolythiques, siégeant principalement dans le conduit postérieur.
- La rééducation de l'équilibration intègre également la vue et la proprioception.

ŒIL

(latin : *oculus* = œil, utilisé en anatomie ; grec *ophtalmos* = œil, utilisé en pathologie)

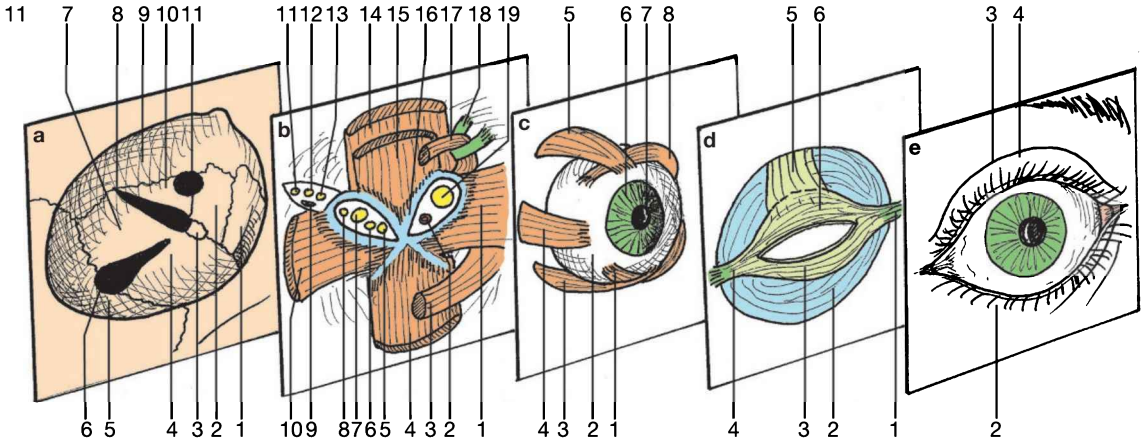

2-7

Différents plans de la région de l'œil.

a : plan osseux de l'orbite
b : plan de l'anneau tendineux commun
c : plan du globe oculaire et ses muscles
d : plan du tarse et du septum de l'œil
e : plan des paupières

a1. Os lacrymal
a2. Ethmoïde
a3. Palatin (processus orbitaire)
a4. Maxillaire
a5. Zygoma
a6. Fissure orbitaire inférieure
a7. Grande aile du sphénoïde
a8. Fissure orbitaire supérieure
a9. Frontal
a10. Petite aile du sphénoïde
a11. Canal optique
b1. M. droit médial
b2. A. ophtalmique
b3. M. oblique inférieur
b4. M. droit inférieur
b5. N. naso-ciliaire
b6. Racine sympathique (∑)
b7. N. oculomoteur (III)
b8. N. abducens
b9. V. ophtalmique supérieure
b10. M. droit latéral
b11. N. lacrymal
b12. N. frontal
b13. N. trochléaire (IV)
b14. M. élévateur de la paupière supérieure
b15. M. droit supérieur
b16. Anneau tendineux commun (Zinn)
b17. M. oblique supérieur
b18. Trochlée
b19. N. optique (II)
c1. M. oblique inférieur
c2. Globe oculaire (sclère)
c3. M. droit inférieur
c4. M. droit latéral
c5. M. droit supérieur
c6. Iris
c7. Pupille
c8. M. oblique supérieur
d1. Ligt. palpébral médial
d2. Septum oculaire
d3. Tarse inférieur
d4. Ligt. palpébral latéral
d5. Tendon du m. élévateur de la paupière supérieure
d6. Tarse supérieur
e1. Reliquat de membrane nictitante (3e paupière)
e2. Paupière inférieure
e3. Pli épicanthal (double paupière)
e4. Paupière supérieure

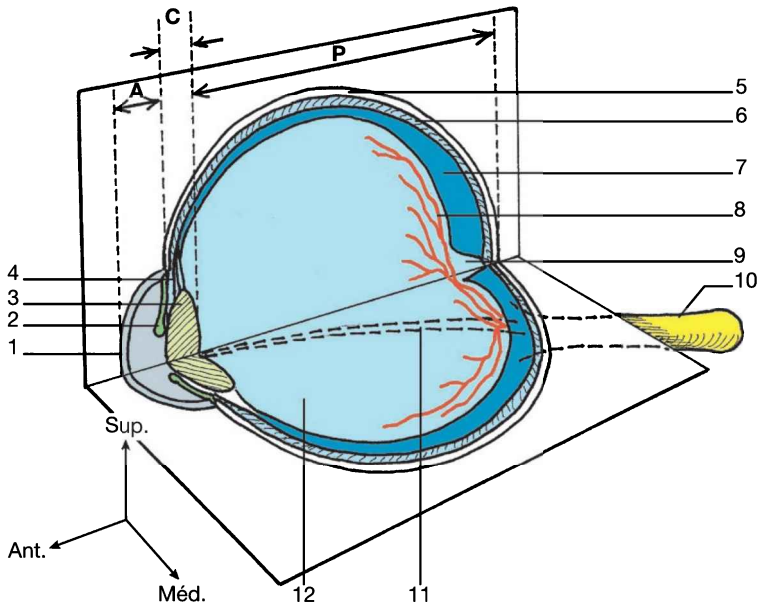

2-8

Globe oculaire (coupes sagittale et transversale).

A : zone antérieure
P : zone du cristallin
C : zone postérieure

1. Cornée
2. Iris
3. Cristallin
4. Zone ciliaire
5. Sclérotique
6. Choroïde
7. Rétine
8. Artérioles
9. Macula
10. N. optique (II)
11. Canal hyaloïde
12. Vitré

Présentation	
Définition	• viscère de la tête, contenu dans la cavité orbitaire • organe **pair** (ce qui élargit le champ visuel, permet la vision en relief, voire diminue les conséquences de la perte d'un œil, organe très exposé)
Fonction	• organe de la **vision** • rôle de capture des ondes lumineuses pour en diriger les rayons vers la rétine (et, de là aux centres nerveux d'analyse)
Situation (fig. 2-7)	• de part et d'autre des cavités nasales, entre l'étage ant. du crâne et le massif facial • n'est pas en contact avec les parois de l'orbite (plus grand), dont il est séparé par de la graisse • **cavité orbitaire** (*cf.* Anatomie de l'appareil locomoteur tome 3) : – non sphérique (grossièrement pyramidale quadrangulaire) – composée de 7 os (frontal, sphénoïde, maxillaire, zygoma, ethmoïde, os lacrymal, palatin) délimitant des espaces (canal optique, fissures orbitaires sup. et inf., foramens ethmoïdaux) – plus grande que le globe oculaire (prof. : 4,5 cm, large : 4 cm, haut : 3,5 cm) – distance entre les 2 orbites : 2,5 à 3 cm – globe oculaire tangent à la ligne entre bords sup. et inf. de l'orbite – au total : la cavité permet de dégager plusieurs plans (prof. → superf.)
Forme	• globe **sphérique** • près de 2,5 cm de Ø, de 7 g et de 6,5 cm^3
Description	
Composition (fig. 2-8)	• **2 segments topographiques** – *antérieur* : en avt du cristallin (iris, cornée) – *postérieur* : en arr. du cristallin (sclérotique, choroïde, vitré, rétine)
Structure (fig. 2-8)	**1) 3 enveloppes ou tuniques** a) **sclère** ou **sclérotique** (tunique externe) – recouvre les ¾ du globe, inextensible (maintient volume et forme) – couleur blanche – donne **insertions** aux mm. de l'œil – sa partie ant. est bombée = la **cornée** (limitée à sa périphérie par le limbe) b) **uvée** (tunique moyenne) – = partie **vasculaire** – formée en arr. par la choroïde et prolongée en avt par l'iris et le corps ciliaire → l'**iris** (Ø 12 à 13 mm), percé au centre par la **pupille**[1], est un diaphragme variable réglé par l'intensité lumineuse (action de 2 muscles : le dilatateur et le sphincter) → la **choroïde** est la membrane nourricière (riche en vaisseaux), maintient l'intérieur en « chambre noire » c) **rétine** (tunique profonde) – = partie **sensorielle** rassemblant les fibres qui vont constituer le n. optique (II) – Ø 5 à 6 mm, fragile (transforme les rayons lumineux en influx nerveux) **2) 3 milieux transparents** a) **vitré** : ¾ du globe, gélatineux, amortit les chocs b) **cristallin** : lentille biconvexe (sans nerfs ni vaisseaux) formant un « objectif » (sa courbure variable permet l'accommodation). Amarré à la périphérie par la zonule ciliaire (Zinn) c) **humeur aqueuse** : liquide incolore (maintient la tension oculaire), remplit les 2 chambres de l'œil (l'antérieure entre cornée et iris, la postérieure entre iris et cristallin)
Fixité	• œil = organe **mobile** (champ visuel ± 200°) • le seul maintien est celui de son contenu par la sclérotique
Rapports (*cf.* fig. 2-7)	• **sup. (voûte) :** frontal + petite aile du sphénoïde • **inf. (plancher) :** maxillaire, zygoma, palatin (processus orbitaire) • **ant. :** les paupières et le milieu extérieur • **post. :** le fond orbitaire avec le canal optique, les fissures orbitaires sup. et inf. (ailes du sphénoïde) • **médialt :** maxillaire, lacrymal, ethmoïde, sphénoïde • **latéralt :** zygoma, grande aile du sphénoïde

[1] Fermeture = myosis ; ouverture = mydriase.

▶ **2-9**

Vue antérieure de l'œil.

1. Glande lacrymale principale
2. Points lacrymaux
3. Canalicules lacrymaux
4. Sac lacrymal
5. Canal lacrymo-nasal
6. Ostium lacrymo-nasal
7. Glande nictitante
8. Reliquat de membrane nicititante
9. Glandes tarsales

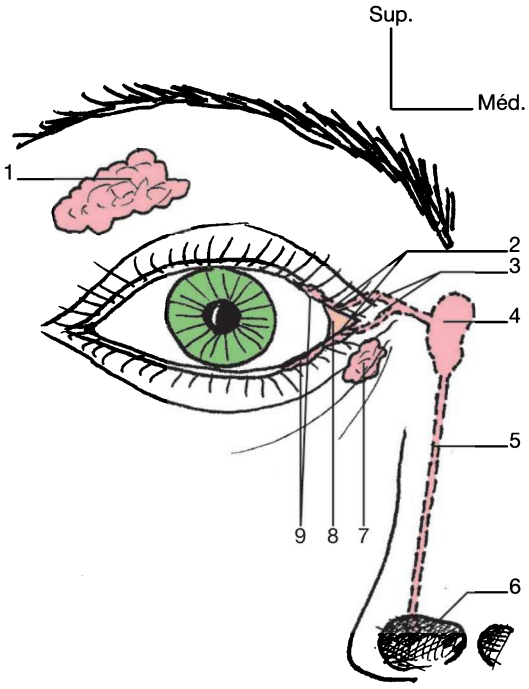

Annexes	**1) paupières** (*cf.* fig. 2-7) – 1 sup. + 1 inf.[2] – possèdent une armature fibreuse : → *le tarse* : divisé en sup. et inf., qui donne le galbe aux paupières, forme ± semi-lunaires (sup. > inf.), reliés en dd et dh par les ligaments palpébraux méd. et lat. (reliés à l'os) → *le septum orbitaire* : cloison périphérique au tarse, reliant son bord périphérique au rebord orbitaire – leur mouvement répartit les larmes et aide à l'évacuation des saletés **2) appareil lacrymal** (fig. 2-9) = *plusieurs glandes + sac lacrymal + canaux excréteurs* – *glande lacrymale principale* : située à la partie supéro-latérale de l'œil[3] – *glandes secondaires* : nictitante[4] (inféro-médiale) et tarsales[5] (bords libres des paupières) – *canalicules* : naissent à la partie médiale de l'œil (caroncule) et se jettent dans le sac lacrymal – *sac lacrymal* – *canal lacrymo-nasal* : issu du sac lacrymal, passe dans le canal lacrymal du maxillaire et se termine à la partie distale des fosses nasales – *larmes* : nettoyage, lubrification, nutrition de la cornée et évacuation des corps étrangers dans le flux des larmes **3) muscles de l'œil** (*cf.* Anatomie de l'appareil locomoteur tome 3) (*cf.* fig. 2-7) – 6 muscles du globe régissant ses mouvements : 4 droits (médial, latéral, sup. et inf.) + 2 obliques (sup. et inf.) – tous tendus de l'anneau tendineux commun (de Zinn) à la sclère du globe oculaire – 1 muscle élévateur de la paupière sup. – l'anneau tendineux commun comprend 2 orifices : l'un latéral (nn. abducens, oculomoteur, naso-ciliaire et rameau Σ), l'autre médial (a. ophtalmique et n. optique)
PVN	
Artères	• **œil** : a. ophtalmique (de la carotide int.) + nombreuses collatérales • **paupières** : aa. palpébrales (de l'a. ophtalmique)
Veines	• **œil** : vv. ophtalmiques sup., moy. inf. • **paupières** : vv. palpébrales
Lymphatiques	• **œil** : 2/3 lat. → nœuds parotidiens ; 1/3 méd. → nœuds submandibulaires • **paupières** : partie lat. → nœuds préauriculaires ; partie méd. → nœuds submandibulaires
Nerfs (*cf.* **fig. 2-7**)	• **œil** (sensoriel) : n. optique (II) • **paupières** (sensitif) : nn. supra– et infra-orbitaires, trochléaire, lacrymal • **annexes de l'œil** (sensitif) : n. ophtalmique (3 branches : frontale, lacrymale, naso-ciliaire) • **mm. de l'œil et de la paupière sup.** (moteur) : – tous = n. oculomoteur (III) sauf les 2 ci-dessous : – oblique sup. : n. trochléaire (IV) – droit latéral : n. abducens (VI)

[2] À l'angle médial, on distingue un petit repli « semi-lunaire » qui est le reliquat vestigial de la membrane nictitante ou « 3e paupière » que possèdent certains animaux (chats, etc.).
[3] Activée en cas de danger pour la cornée (poussière, irritant, etc. mais aussi origines émotives : tristesse, douleur, joie).
[4] Du latin *nictare* : « cligner des yeux ».
[5] Différentes selon la sécrétion aqueuse ou lipidique ou mucinique (glandes de Zeiss, de Moll, de Meibomius, de Wolfring, etc.).

Incidence pratique

L'entraînement des mm. de l'œil intervient dans les rééducations utilisant l'automatisme oculo-céphalogyre (niveau cervical principalement).

CAVITÉ NASALE

▶ **2-10**

Aspect de la cavité nasale.

1. Septum nasal
2. Méat inférieur
3. Cornet inférieur
4. Ostium du sinus maxillaire
5. Sinus maxillaire
6. Cornet moyen
7. Cornet supérieur

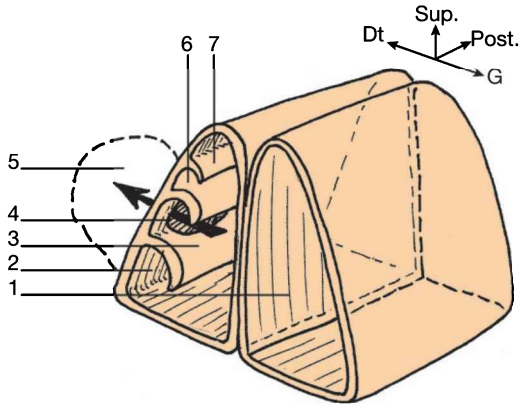

▶ **2-11**

Composition de la cavité nasale (coupes frontale, transversale et sagittale).

1. Dents
2. Langue
3. Cavité nasale
4. Cornet inférieur
5. Cornet moyen
6. Sinus maxillaire
7. Ouverture du sinus maxillaire
8. Cellules ethmoïdales
9. Bulbe olfactif
10. Processus crista galli
11. Cartilage du septum nasal
12. Vomer
13. M. ptérygoïdien médial
14. M. élévateur du voile du palais
15. M. long de la tête
16. M. droit antérieur de la tête
17. Vertèbre C1
18. Sinus frontaux
19. Hypophyse
20. Sinus sphénoïdaux
21. Cornet supérieur
22. Choanes
23. Palais dur

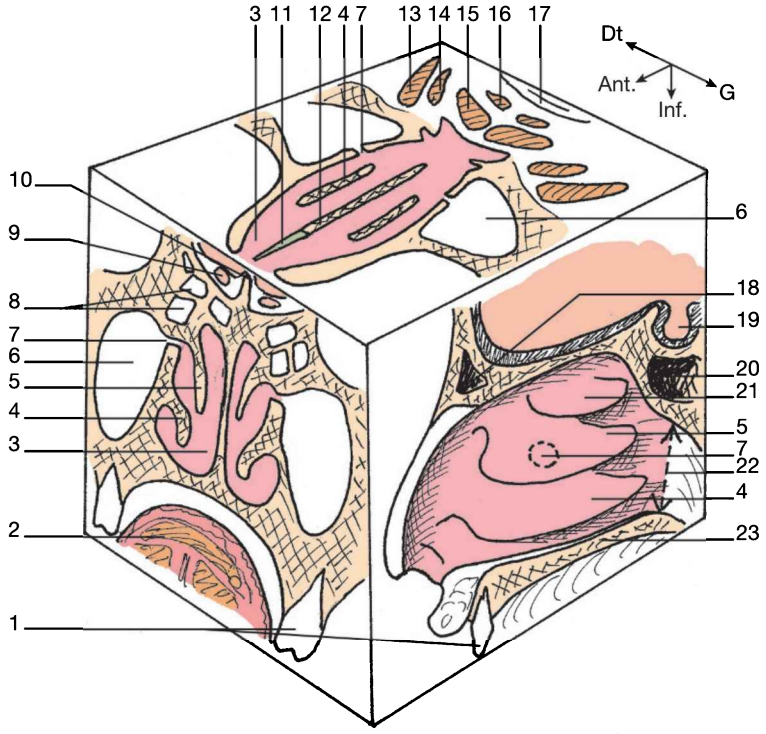

Présentation	
Définition	• espace aérien supérieur
Situation	• en arr. du nez
Forme (**fig. 2-10**)	• 2 fosses symétriques séparées par un septum • forme prismatique triangulaire à gd axe antéro-post.
Fonction	**1) rôle dans l'olfaction** • prépondérant à la partie sup. dite pituitaire **2) rôle dans la respiration** • *filtrage des poussières :* les grosses par la présence des cornets et des poils, les fines par les parois humides de la muqueuse • *réchauffement de l'air inhalé :* par la grande richesse vasculaire et l'étendue de surface muqueuse grâce à la présence des cornets ainsi que grâce à la variation de surface des muqueuses (gonflement) selon les circonstances • *canalisation de l'air :* pour éviter les turbulences (cornets)
Description	
Composition	3 régions : 1) **partie préturbinale :** c'est le vestibule nasal, partie large de la narine, riche en poils, entièrement cartilagineuse (en surface, les narines sont séparées par la columelle[1], qui elle-même surplombe la lèvre supérieure au niveau du philtrum) 2) **partie turbinale,** comprenant : – *les cornets :* l'inf. est un os, les moy. et sup. appartiennent à l'ethmoïde – *les méats :* espaces entre les cornets, où s'ouvrent les ostiums des sinus ou des cellules du labyrinthe ethmoïdal (masses latérales). Les méats sont au nombre de 3 : → sup. = ostium des cellules ethmoïdales post. et du sinus sphénoïdal → moy. = ostium des cellules ethmoïdales ant., du sinus maxillaire (hiatus semi-lunaire) et du sinus frontal → inf. = ostium du canal lacrymo-nasal 3) **partie rétroturbinale :** les choanes
Contenant (**fig. 2-11**)	• **en ht :** os nasal en avant, lame criblée de l'ethmoïde en arrière (et cavité du crâne au-dessus) • **en bas :** maxillaire, palatin, et en dessous la cavité orale (voûte palatine) • **en avt :** orifice des narines (orifice piriforme) • **en arr. :** choanes et rhinopharynx • **latéralt :** maxillaire, ethmoïde, cornets (sup. < moy. < inf.[2] ; le sup. est parfois purement un repli muqueux) • **médialt :** septum nasal (cartilage, vomer, ethmoïde) • **l'ensemble :** il est tapissé d'une muqueuse, dont la partie sup. renferme les cellules sensorielles olfactives (liaison directe avec le n. olfactif) et munie de poils
Contenu	• cavité pneumatique (air)
PVN	• **innervation triple**, toutes les voies passant par le ganglion ptérygo-palatin : – *olfaction :* n. olfactif (I) dans la partie supérieure – *sensibilité générale :* n. trijumeau (V) et ses terminales ophtalmique (V1) et maxillaire (V2) – *innervation Σ et paraΣ :* par le n. facial (VII), n. grand pétreux • branches de l'a. carotide ext. (pour la partie postérieure) et de l'a. carotide int. (pour la partie antérieure) • la vascularisation est importante, riche en anastomoses[3]

[1] Attention, ce terme désigne à la fois cette partie molle, mais était aussi le nom de l'axe osseux de la cochlée (appelé maintenant modiolus). Latin *columella* = petite colonne, nom populaire des canines.
[2] Le cornet inférieur a une longueur proche de celle de l'index, le moyen de celle de l'auriculaire, le supérieur est très petit.
[3] D'où l'importance des saignements (épistaxis).

Incidences pratiques

- La richesse vasculaire explique l'importance des saignements de nez lors des traumatismes.
- La communication avec la sphère digestive explique que l'odorat intervienne dans le goût (un œnologue ayant le nez bouché perd ses capacités gustatives).

CAVITÉ ORALE (BUCCALE)[1]

▶ **2-12**

Cavité orale (coupe frontale).

1. Mandibule
2. Dents
3. Vestibule oral
4. Cavité orale
5. Sinus maxillaire
6. Cavités nasales
7. Palais dur
8. M. génio-hyoïdien
9. M. mylo-hyoïdien
10. Ventre antérieur du m. digastrique

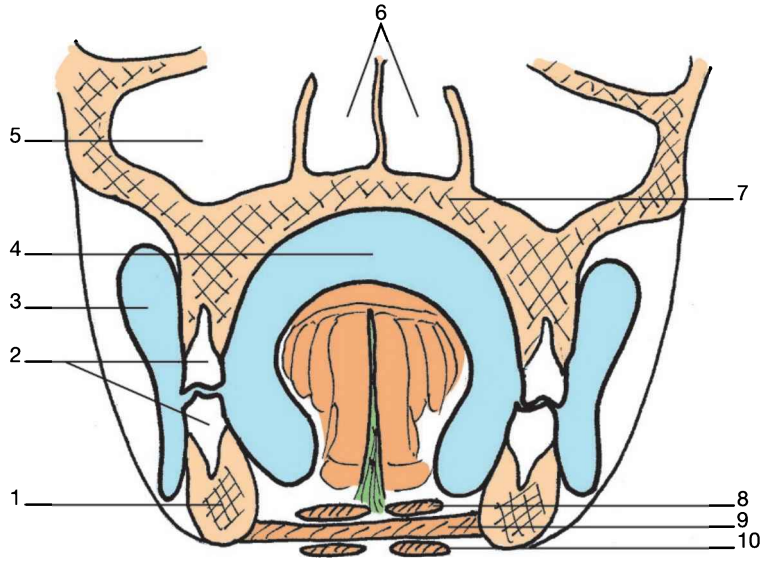

[1] Ancien terme : cavité buccale ; le terme actuel (cavité orale) ne tient pas compte des usages de la langue (en effet, ne pas confondre un examen buccal avec un examen oral…).

Description	
Définition	• cavité à géométrie variable, ouverte sur l'extérieur
Situation	• tiers inf. du massif facial
Forme et composition	• ovoïde • se compose de 2 parties déparées par les dents : • en dehors : le **vestibule** oral • en dedans : la **cavité orale** proprement dite
Fonction	• **passage des aliments :** section et mastication par les dents, mélange de la salive (insalivation), introduction et déglutition du bol alimentaire, gustation (papilles linguales) • **caisse de résonance et passage des sons :** phonation (en rapport avec les cordes vocales) • **pince fonctionnelle :** la tenue entre les dents • **mimiques :** participation à la vie relationnelle (grimaces, baisers)
Composition	
Contenant (fig. 2-12)	• **en avt :** lèvres (délimitant la fente orale), dents • **en arr. :** voile du palais, isthme du gosier (paroi orale du pharynx) et fosses tonsillaires sur les côtés • **en ht :** palais dur ou voûte palatine (maxillaire, palatin), puis palais mou ou voile du palais et uvule palatine • **en bas :** racine de la langue, plancher fascio-musculaire • **latéralt :** mandibule, dents, vestibule oral, joues et corps adipeux de la joue (boule de Bichat)
Contenu	**= espace buccal** • volume à géométrie variable verticalement et transversalement (selon l'ouverture de la bouche et le gonflement des joues) • comprend des annexes (*cf. infra*)

▶ **2-13**

Annexes de la cavité orale (vue antérieure schématique).

1. Langue
2. Foramen cæcum
3. Tonsille palatine
4. Vallécule épiglottique
5. Uvule palatine
6. Glandes palatines
7. Crêtes palatines
8. Foramen incisif
9. Maxillaire
10. Palatin
11. Pharynx
12. Mandibule
13. Tonsilles linguales
14. Papilles circumvallées

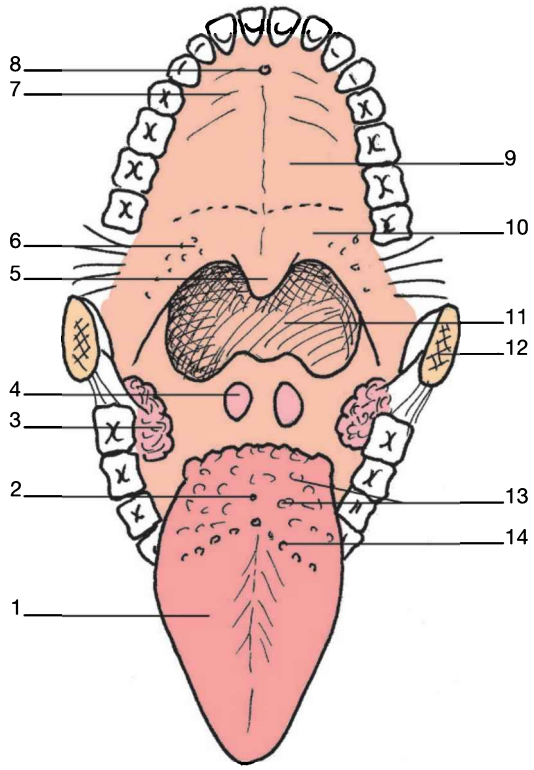

Annexes (fig. 2-13)	**1) langue** • *type :* organe musculo-membraneux (fixé à une assise osseuse), organe moteur, sensitif et sensoriel • *composition :* septum, membrane hyo-glossienne, 8 muscles pairs + 1 impair, polymorphe, rattachée au squelette hyoïdien. Sa face inf. présente un repli muqueux (le frein de la langue) qui se prolonge jusqu'à la gencive inf. • *muqueuse sup. :* présente des papilles gustatives – filiformes, sur sa surface – fongiformes, sur les bords – circumvallées, grosses et moins nombreuses, à la partie post., formant un V ouvert en avant – foliées, à la partie post. des bords • *fonction :* mastication, phonation, déglutition, goût • **glandes salivaires** (ou glandes orales) • composées de 3 glandes principales et d'un grand nombre de glandes accessoires disséminées dans la paroi muqueuse de la bouche (un millier) • les 3 principales sont : – *parotide :* la plus volumineuse (25 g), située en avant du SCOM et en arr. du masséter, prolongée en avt par le conduit parotidien (Sténon) qui se jette dans le vestibule oral inf. – *submandibulaire :* (7 g) située en dedans du corps mandibulaire[3], en avt et en haut du ventre post. du digastrique. Son conduit excréteur part de sa face profonde et se jette dans la cavité orale vers le frein de la langue. – *sublinguale :* la plus petite (3 g), située sur le plancher oral, paramédiane, ses conduits se jettent dans la cavité orale, sous la langue[4] **3) dents** • limitent le vestibule oral et la cavité orale • font partie de l'appareil manducateur (temporo-mandibulo-dentaire) • au nombre de 32 chez l'adulte (20 dents de lait chez l'enfant de 3 ans, débutant au 6e mois après la naissance) • implantées dans les alvéoles dentaires sup. (maxillaires) et inf. (mandibulaire) formant une articulation de type « gomphose » • les dents sup. et inf. forment l'articulé dentaire[5]

[1] Contrairement à des notions antérieures, les 5 goûts fondamentaux (amer, acide, sucré, salé, umami) ne correspondent pas à des localisations particulières, toutes les zones (sauf les pailles filiformes) participent aux 5 goûts et le cerveau analyse. Les autres variantes de goût font, en fait, intervenir l'odorat (olfaction rétronasale). Les papilles filiformes ne possèdent pas de récepteurs gustatifs mais seulement tactiles.

[2] Du grec *para* = à côté, et du latin *otis* = oreille. Physiologiquement non palpable.

[3] Palpable à ce niveau.

[4] Palpable entre 1 doigt endobuccal et 1 exobuccal (à travers le mylo-hyoïdien).

[5] Dont la qualité est en rapport avec celle de l'articulation temporo-mandibulaire (ATM).

PVN	• **paroi antérieure :** – aa. et vv. labiales sup. et inf. (de l'a. et la v. faciales) – n. infra-orbitaire (du V2) en ht, et n. mentonnier (du V3) en bas • **parois latérales :** – a. et v. faciales – n. infra-orbitaire (du V2) en ht, et n. lingual (du V3) en bas • **paroi supérieure :** – aa. sphéno-palatine et palatine et leurs vv. – nn. sphéno-palatin, grand et petit palatins, palatins accessoires (tous issus du V2) • **paroi inférieure :** – aa. sphéno-palatine et palatine et leurs vv. – *innervation motrice :* tous par le n. hypoglosse (XII), sauf le m. stylo-glosse (n. glosso-pharyngien, IX) et le m. palato-glosse (n. vague, X) – *innervation sensitive :* → $^{2}/_{3}$ ant. : n. lingual (du V3, mandibulaire) → $^{1}/_{3}$ post. : n. glosso-pharyngien (IX) → partie toute post. : n. laryngé sup. (du n. vague, X)

Incidences pratiques

- Les muscles de la langue assurent la propulsion des aliments mâchés vers l'isthme du gosier, avec fermeture des voies respiratoires (par l'épiglotte et ses muscles et par l'ascension du larynx sous la langue).
- La langue est un organe volumineux, sa mise en jeu facilite la liberté des voies respiratoires (par rapport à une langue affaissée).

QROC

Corrigés p. 262

1. Quels os constituent l'orbite ?
2. Citez les muscles de l'œil et des paupières.
3. Quelles sont les différentes tuniques de l'œil ?
4. De quoi est constitué l'appareil lacrymal ?
5. Quels sont les différents milieux transparents de l'œil ?
6. Quelle artère vascularise l'œil ?
7. Qu'est-ce que l'anneau tendineux commun et quel est son contenu ?
8. Quelle est la position des canaux semi-circulaires ?
9. Situez les muscles du tympan.
10. Situez les différents orifices de l'oreille moyenne.
11. Décrivez très sommairement la cochlée.
12. Donnez l'orientation de la trompe auditive ainsi que la localisation de ses extrémités.
13. Par quel orifice le n. vestibulo-cochléaire arrive-t-il dans la boîte crânienne ?
14. Citez les os de la cavité du tympan.
15. Citez les principales glandes salivaires.
16. Citez au moins 6 muscles de la langue.
17. Quelles sont les fonctions de la langue ?
18. Quelle est l'innervation sensitive de la langue ?
19. De quoi est composé le septum nasal ?
20. Comment se nomme la partie de la cavité orale qui est extérieure aux dents ?
21. Quelles sont les annexes de la cavité orale ?

3

ORGANES, VISCÈRES ET RÉGIONS DU COU

© 2018, Elsevier Masson SAS. Tous droits réservés

PHARYNX

(*pharunx* = gorge)

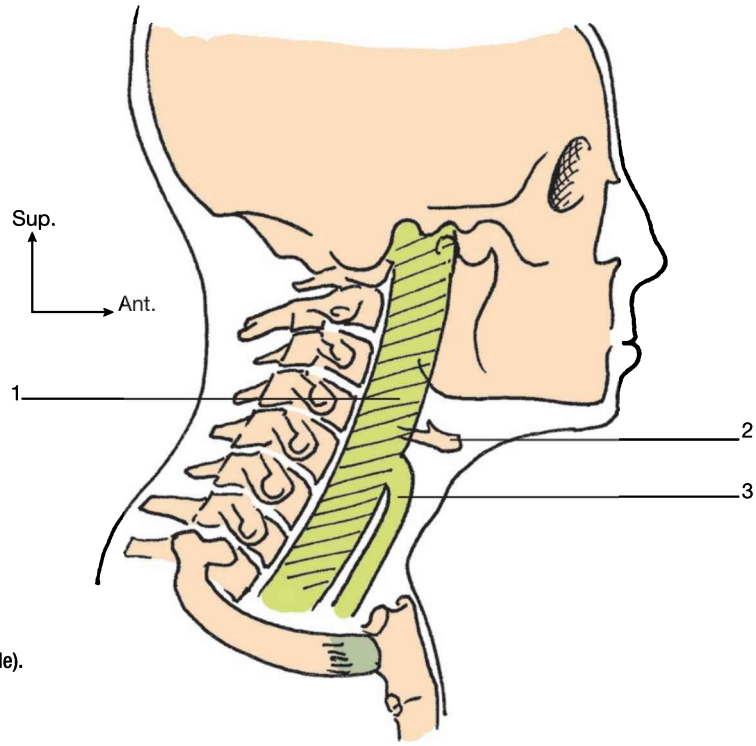

▶ **3-1**

Situation du pharynx (vue latérale).
1. Pharynx
2. Os hyoïde
3. Larynx

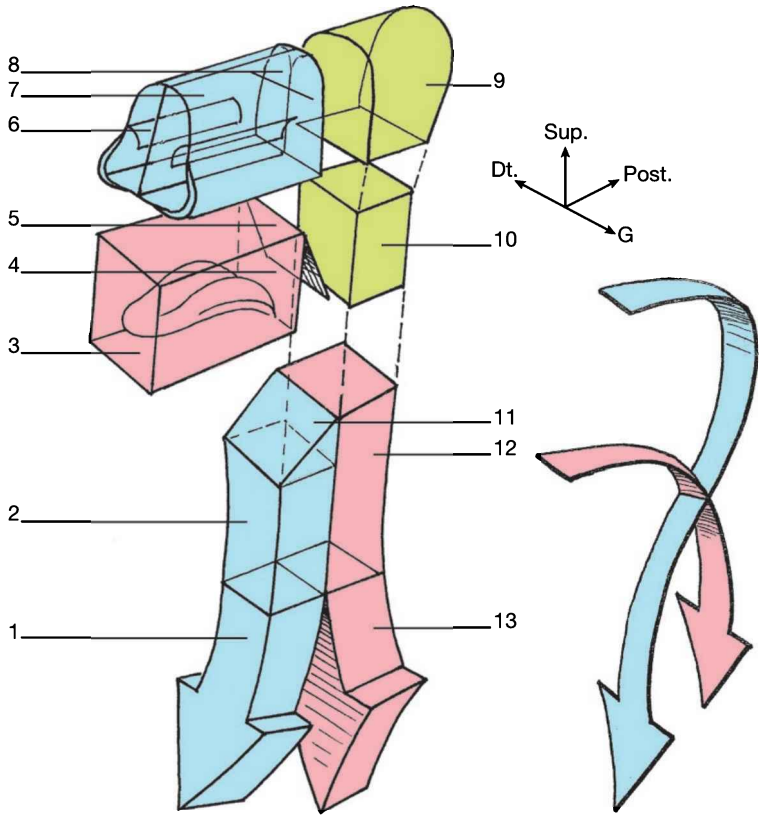

▶ **3-2**

Composition du pharynx (schématisation antéro-supéro-latérale).
1. Trachée
2. Larynx
3. Cavité orale
4. Isthme du gosier
5. Palais mou (voile)
6. Cornet
7. Fosses nasales
8. Choanes
9. Nasopharynx
10. Oropharynx
11. Entrée du larynx
12. Laryngo-pharynx
13. Œsophage

La **trachée** est abordée dans sa globalité avec l'arbre bronchique (*cf.* médiastin). De même, l'**œsophage**, qui possède une courte portion cervicale (en dessous de C6) est traité avec le médiastin.

Présentation	
Définition	• **carrefour aéro-digestif** musculo-membraneux situé en avant de la colonne cervicale
Fonction	• mixte : livre passage à l'air respiratoire et bol alimentaire (jamais en même temps → risque de fausse route) • par ses connexions, il intervient dans la **déglutition**, la **respiration**, la **phonation** et l'**audition**
Situation (fig. 3-1)	• médian, prévertébral • s'étend de la base du crâne (en arr. des fosses nasales) → au bord inférieur de C7
Forme	• forme une demi-gouttière verticale plaquée contre la colonne • 13 à 14 cm de long
Examen	• examen médical, opéré par un otorhinolaryngologiste (examen clinique, examen sous anesthésie générale, examens complémentaires)
Description	
Composition (fig. 3-2)	3 parties superposées, de haut en bas : 1) **le nasopharynx**, ou rhinopharynx ou cavum, fait suite aux fosses nasales, avec : – *en ht :* voûte du palais – *en bas :* voile du palais (palais mou) se terminant en arrière par l'uvule palatine (luette) – *en avt :* choanes[1] (= ouverture post. des fosses nasales) – *en arr. :* C1 – *en dh :* orifice trompe auditive (Eustache) + tonsille tubaire 2) **l'oropharynx** fait suite à la cavité orale (isthme du gosier), avec : – *en ht :* voile du palais – *en avt :* isthme du gosier puis cavité orale – *en arr. :* C2, C3 – *en dh :* piliers du voile du palais + loge tonsillaire 3) **le laryngopharynx** fait suite à l'ouverture sup. du larynx (se continue par l'œsophage cervical), avec : – *en bas :* œsophage – *en avt :* face post. du larynx – *en arr. :* C3, C3, C5, C6 – *en dh :* sinus piriformes (gouttières situées latéralement, plus étroites en bas, d'où la forme de poire)

[1] Du grec *choanos* : creuset.

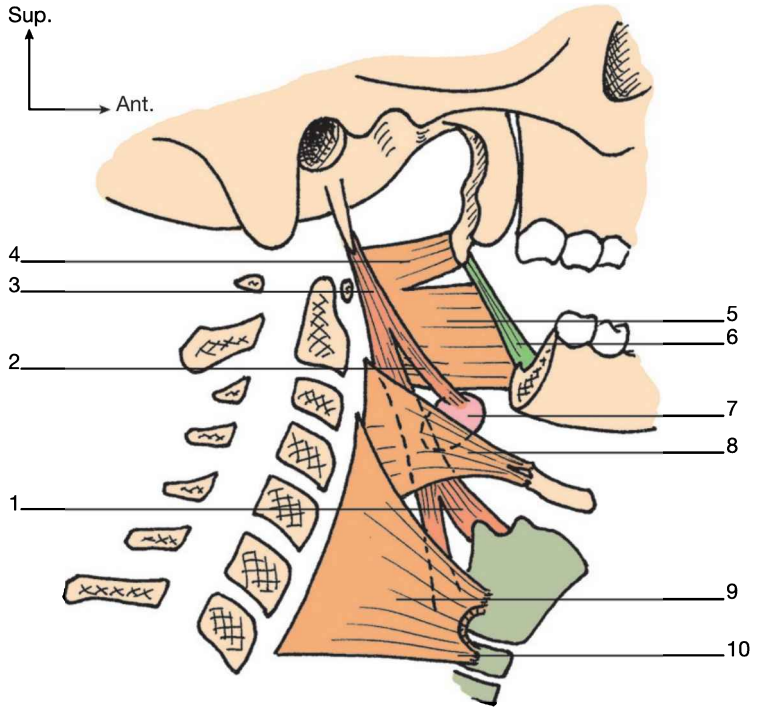

▶ 3-3

Muscle constricteur du pharynx (vue latérale).

1. M. stylo-pharyngien, partie laryngée
2. M. stylo-pharyngien, partie tonsillaire
3. M. stylo-pharyngien
4. M. constricteur supérieur du pharynx (CSP), partie ptérygoïdienne
5. M. CSP, partie maxillaire
6. L. ptérygo-maxillaire
7. Tonsille (amygdale)
8. M. constricteur moyen du pharynx
9. M. constricteur inférieur du pharynx (CIP)
10. M. CIP, partie cricoïdienne

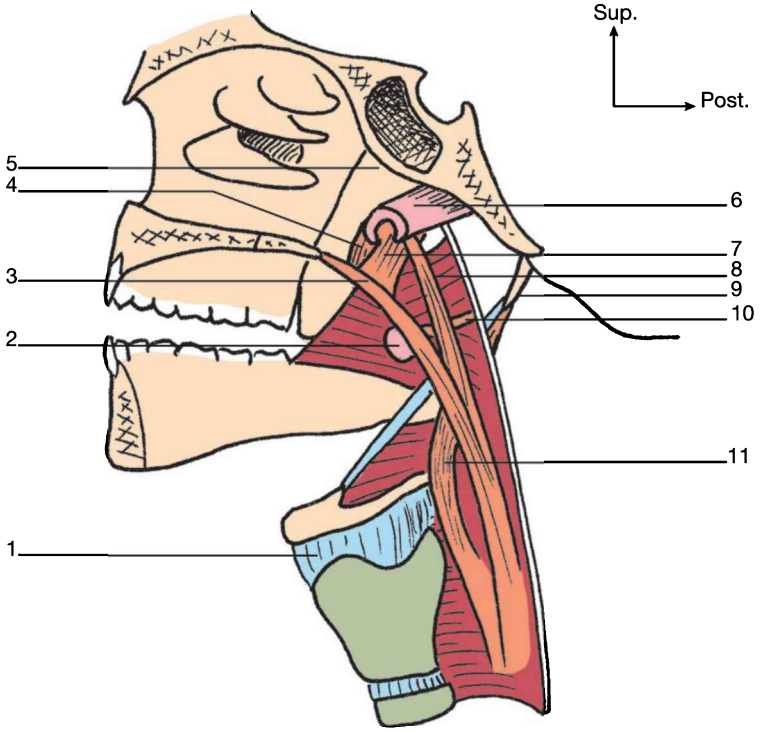

▶ 3-4

Muscles longitudinaux du pharynx (vue médiale).

1. Membrane thyro-hyoïdienne
2. Tonsille palatine
3. M. palato-pharyngien
4. M. élévateur du voile du palais
5. Processus ptérygoïde
6. Trompe auditive (Eustache)
7. M. tenseur du voile du palais
8. M. salpingo-pharyngien
9. Processus styloïde du temporal
10. Sphincter pharyngien
11. M. stylo-hyoïdien

Structure	4 couches : 1) **muqueuse** (se continuant avec les fosses nasales, trompes auditives, bouche, larynx et œsophage) 2) **fibreuse** (postérieure, en forme de fer à cheval à concavité ant.) 3) **musculeuse,** avec (fig. 3-3) : • 3 muscles **constricteurs** du pharynx (en forme de fer à cheval à concavité ant.), innervés par le n. accessoire (XI), soit de haut en bas : – *constrict. sup.* : raphé pharyngien → raphé ptérygomandibulaire – *constrict. moy.* : raphé pharyngien → os hyoïde (bord sup. de la grande corne + bord post. de la petite corne + l. stylo-hyoïdien) – *constrict. inf.* : raphé pharyngien → cartilage thyroïdien (ligne oblique) + cartilage cricoïde + ligt. entre les 2 • 3 muscles **longitudinaux** du pharynx, de haut en bas (fig. 3-4) : – *salpingopharyngien* : trompe auditive → paroi du pharynx (X) – *palatopharyngien* : aponévrose palatine → paroi du pharynx (X) – *stylopharyngien* : base du styloïde → paroi du pharynx (IX) • 1 muscle sphincter, entre naso et oropharynx : – sphincter *palatopharyngien* : à la face prof. du constrict. sup. 4) **membraneuse** : fascia pharyngien (riche en nœuds lymphatiques) • 2 feuillets englobant les muscles • et renforçant les zones où les muscles sont absents
Remarques	• **raphé pharyngien** : = ligt. post. et médian réunissant les parties lat. du pharynx en arr. • **trompe auditive** (Eustache) : relie le tympan au nasopharynx, s'ouvre à la déglutition (communication avec l'oreille int.) • **tonsille palatine** (amygdale) : amas pair de cellules lymphoïdes (rôle immunitaire) sur les parois latérales du gosier • **voile du palais** : partie post. du palais (molle et mobile)

▶ 3-5

Fixité du pharynx (coupe frontale, partie antérieure en vue postérieure).

1. Œsophage
2. M. crico-pharyngien
3. M. constricteur inférieur du pharynx
4. M. constricteur moyen du pharynx
5. M. stylo-pharyngien
6. M. ptérygoïdien médial
7. M. constricteur supérieur du pharynx
8. Processus ptérygoïde
9. Fascia pharyngo-basilaire
10. Fixation au crâne
11. Choanes
12. Fixation aux choanes
13. Trompe auditive, partie cartilagineuse
14. Processus styloïde du temporal
15. M. élévateur du voile du palais
16. M. salpingo-pharyngien
17. M. uvulaire
18. Grande corne de l'os hyoïde
19. Corne supérieure du cartilage hyoïdien
20. Glande thyroïde
21. Fixation à l'œsophage

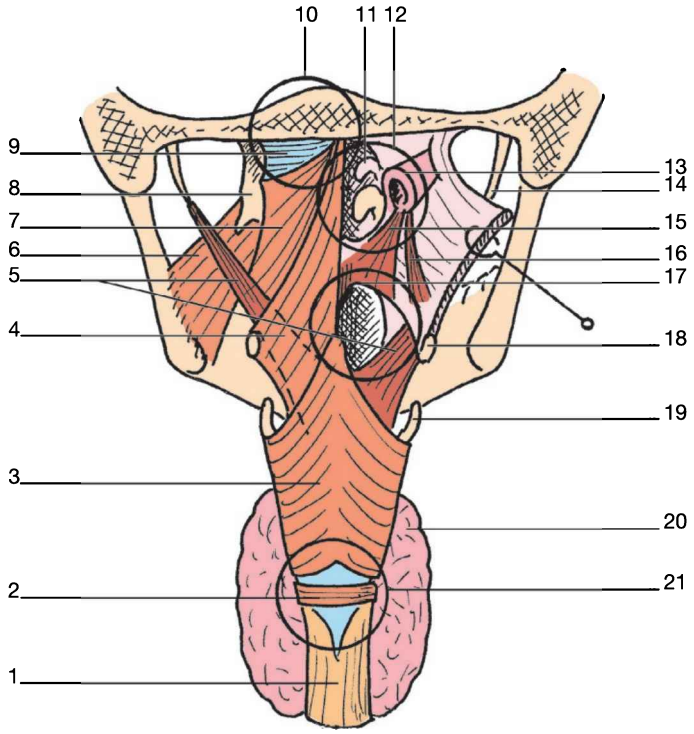

▶ 3-6

Rapports du pharynx : coupe sagittale en vue postérieure (a) et coupe transversale (b).

1. Base du crâne
2. Choanes
3. Isthme du gosier
4. Paroi pharyngienne
5. Larynx
6. M. buccinateur
7. Raphé ptérygo-mandibulaire
8. Corps adipeux de la joue
9. M. masséter
10. M. ptérygoïdien médial
11. M. stylo-glosse
12. L. stylo-hyoïdien
13. L. stylo-mandibulaire
14. L. sphéno-mandibulaire
15. N. hypoglosse (XII)
16. V. jugulaire externe
17. N. facial (VII)
18. Glande parotide
19. M. SCOM
20. M. digastrique
21. M. stylo-hyoïdien
22. V. jugulaire interne
23. Tronc Σ
24. N. vague (X)
25. A. carotide interne et n. laryngé supérieur
26. Mm. prévertébraux
27. M. constricteur supérieur du pharynx
28. N. glosso-pharyngien (IX)
29. M. stylo-pharyngien
30. Tonsille palatine
31. N. lingual
32. Langue

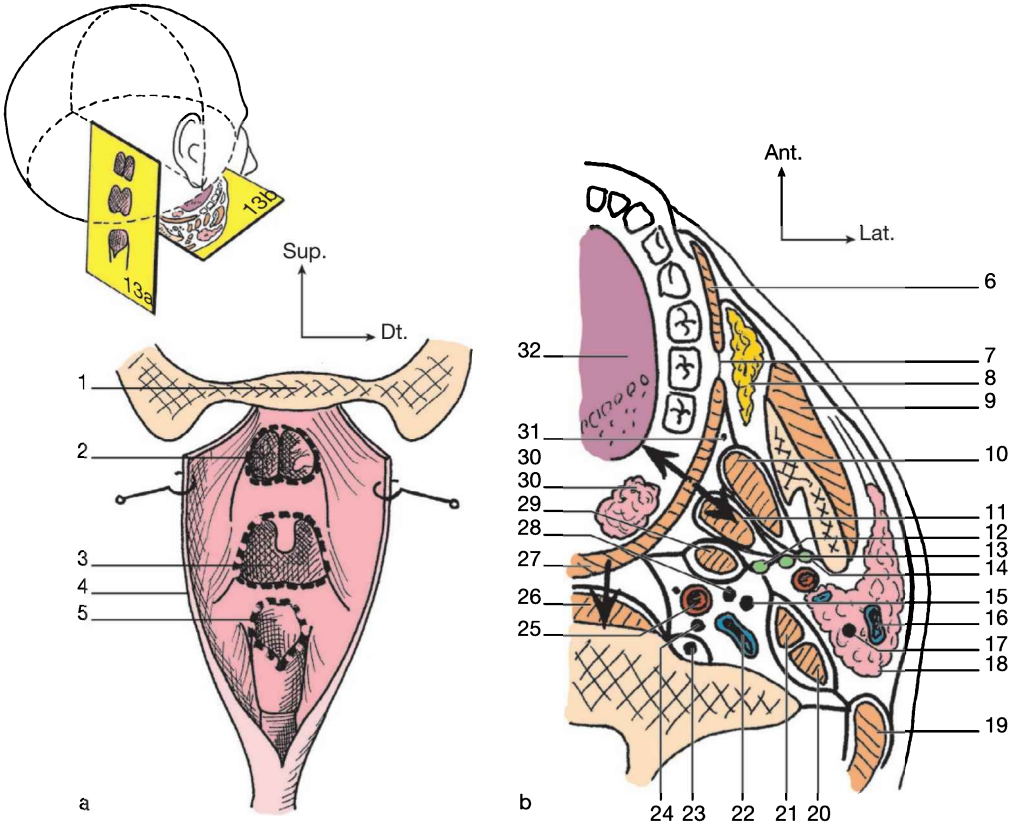

Fixité (fig. 3-5)	de haut en bas : • en haut : solidaire de la base du **crâne** • **en avant :** solidaire des bords des cavités nasales, orale et larynx • **en bas :** solidaire de l'orifice sup. de **l'œsophage** • en arrière le pharynx est libre (séparé du rachis par l'espace rétropharyngien occupé par du tissu conjonctif) (*cf.* fig. 3-1 et 3-3)
Rapports (fig. 3-6)	1) paroi antérieure : • de haut en bas : choanes, isthme du gosier, face post. du larynx 2) paroi postérieure : • fascia cervical profond (recouvrant les muscles prévertébraux) 3) parois latérales, pour chacune : • a. carotides et v. jugulaires int. • nn. glosso-pharyngien (IX), vague (X), accessoire (XI), hypoglosse (XII) • frontalement reliée au processus styloïde du temporal (et aux formations s'y rapportant, formant le *bouquet de Riolan*[2], et, plus globalement au *rideau stylien*[3]) • sagittalement reliée par le fascia latéral du pharynx au m. ptérygoïdien méd.
Remarque	• la cavité pharyngée est béante en permanence. Lors de la déglutition, le voile du palais vient séparer l'étage nasal de l'étage oral

[2] Composé de ligaments (stylo-hyoïdien, stylo-pharyngien, stylo-mandibulaire) et de tendons (stylo-hyoïdien, stylo-lingual, stylo-pharyngien, stylo-glosse).
[3] Ce rideau, ou diaphragme stylien, y ajoute le ventre postérieur du muscle digastrique.

▶ **3-7**

Artères du pharynx (vue latérale).

1. A. temporale superficielle
2. A. temporale moyenne
3. A. temporale profonde
4. A. thyroïdienne supérieure
5. A. carotide commune
6. V. jugulaire interne
7. A. linguale
8. A. occipitale
9. N. facial (VII)
10. M. SCOM (sterno-cléido-mastoïdien)

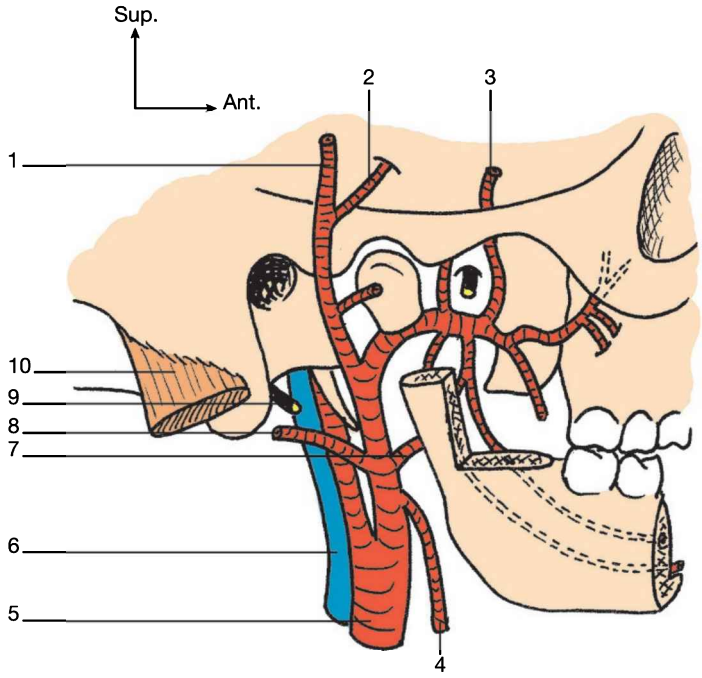

▶ **3-8**

Nerfs du pharynx (schématisation en vue latérale).

1. N. trijumeau (V)
2. Fenêtre du vestibule
3. N. glosso-pharyngien (IX)
4. N. vague (X)
5. Foramen jugulaire
6. Nasopharynx
7. Oropharynx
8. Laryngopharynx
9. Œsophage
10. Trachée

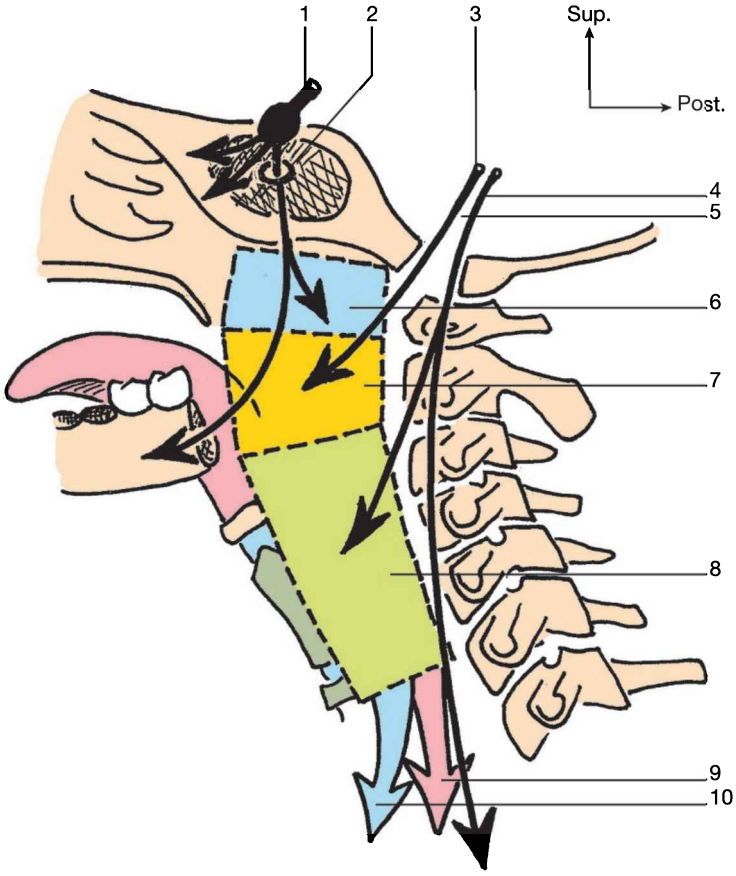

PVN	
Artères (fig. 3-7)	• **a. carotide ext.** et ses branches (aa. faciale, pharyngienne ascendante, linguale, maxillaire)
Veines	• plexus veineux → plexus ptérygoïdien, vv. faciale et jugulaire int.
Lymphatiques	• nœuds rétropharyngiens, jugulodigastriques • nœuds infra-hyoïdiens, paratrachéaux
Nerfs (fig. 3-8)	1) n. **maxillaire** (V2) → nasopharynx 2) n. **glosso-pharyngien** (IX) → oropharynx 3) n. **vague** (X) → laryngopharynx

Incidence pratique

Le pharynx joue un rôle dans l'audition, puisque les trompes auditives (Eustache) s'y ouvrent.

LARYNX

(*larynx* = larynx)

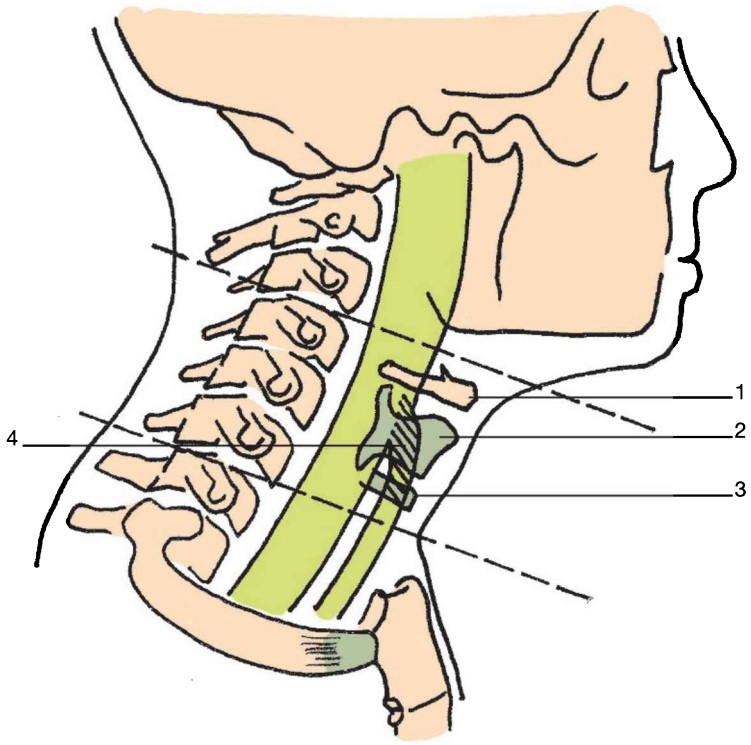

▶ **3-9**

Localisation du larynx (vue latérale).
1. Os hyoïde
2. Cartilage thyroïdien
3. Cartilage cricoïde
4. Larynx

Présentation	
Définition	• segment initial des voies aériennes inférieures
Fonctions	**1) fonction respiratoire : valve** formant un sphincter musculaire fermant la trachée pour le passage de l'air **2) fonction phonique :** producteur du son laryngé (cordes vocales) **3) fonction de déglutition :** rôle dans la déglutition, régurgitation, vomissement
Situation (fig. 3-9)	• situé entre le pharynx et la trachée • impair et médian, partie moyenne du cou (suspendu à l'os hyoïde) • en regard de C4, C5 et C6 chez l'homme • un peu plus haut chez la femme et l'enfant (C3), et davantage chez le nourrisson (C2, en regard de la base de l'odontoïde, l'épiglotte repose sur le voile du palais, ce qui lui permet de déglutir tout en respirant par le nez)
Forme	• Ø ± 4 cm • assemblage de pièces cartilagineuses reliées par des membranes fibreuses
Examen	• palpation : en médian, entre l'os hyoïde et le manubrium sternal (cartilages thyroïdien et cricoïde) • examens médicaux (laryngoscopie, etc.)
Description	
Composition	formé d'éléments appendus à l'os hyoïde : 1) pièces cartilagineuses 2) muscles 3) membranes 4) cordes vocales

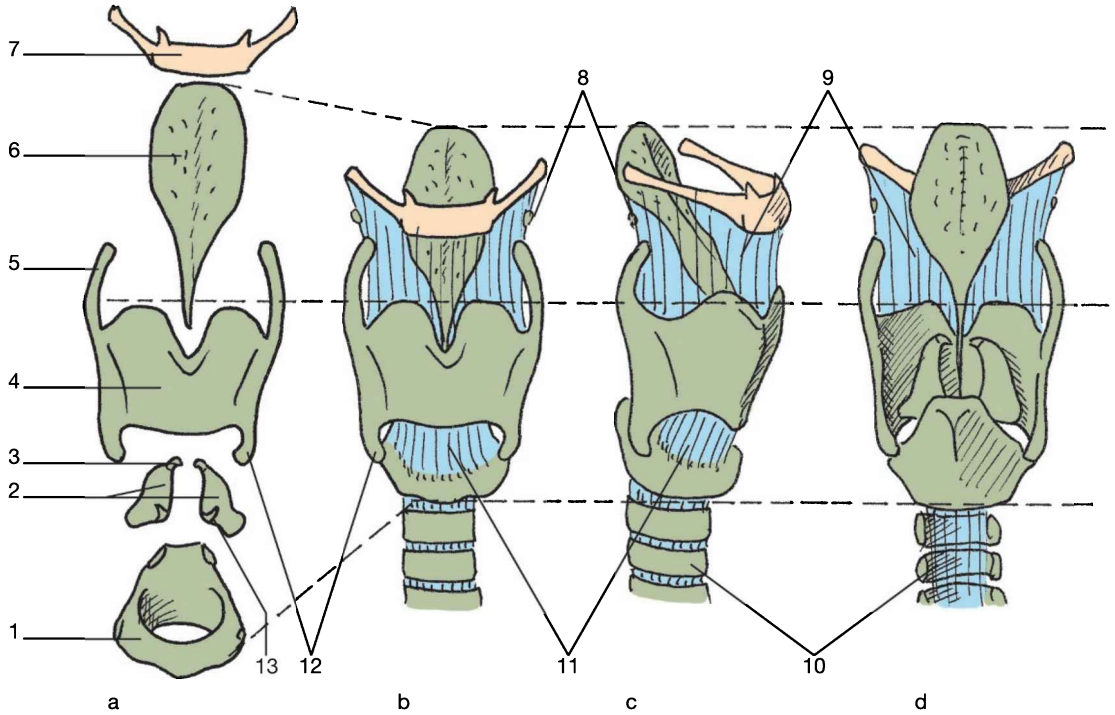

▶ 3-10
Cartilages du larynx : vue antérieure éclatée (a), vue antérieure (b), vue de ¾ antérieur (c), vue postérieure (d).

1. Cartilage cricoïde
2. Cartilages aryténoïdes
3. Cartilage corniculé
4. Cartilage thyroïde
5. Corne supérieure du cartilage thyroïde
6. Cartilage épiglottique
7. Os hyoïde
8. Cartilage triticé
9. Membrane thyro-hyoïdienne
10. Trachée
11. Cône élastique
12. Corne inférieure du cartilage thyroïde
13. Processus vocal

▶ 3-11
Muscles du larynx (a : vue médiale).

1. M. crico-aryténoïdien postérieur
2. Cartilage cricoïde
3. M. aryténoïdien transverse
4. Mm. aryténoïdiens obliques
5. M. ary-épiglottique
6. Cartilage épiglottique
7. Os hyoïde
8. M. thyro-hyoïdien
9. M. thyro-épiglotique
10. M. thyro-membraneux
11. M. thyro-aryténoïdien supérieur
12. M. thyro-aryténoïdien moyen
13. M. thyro-aryténoïdien inférieur (vocal)
14. M. crico-thyroïdien
15. M. crico-aryténoïdien latéral

Muscles du larynx (b : vue postérieure).

1. Cartilage cricoïde.
2. M. aryténoïdien transverse
3. Cartilage thyroïdien
4. Os hyoïde
5. Cartilage épiglottique
6. M. ary-épiglottique
7. Mm. aryténoïdiens obliques
8. M. crico-aryténoïdien postérieur

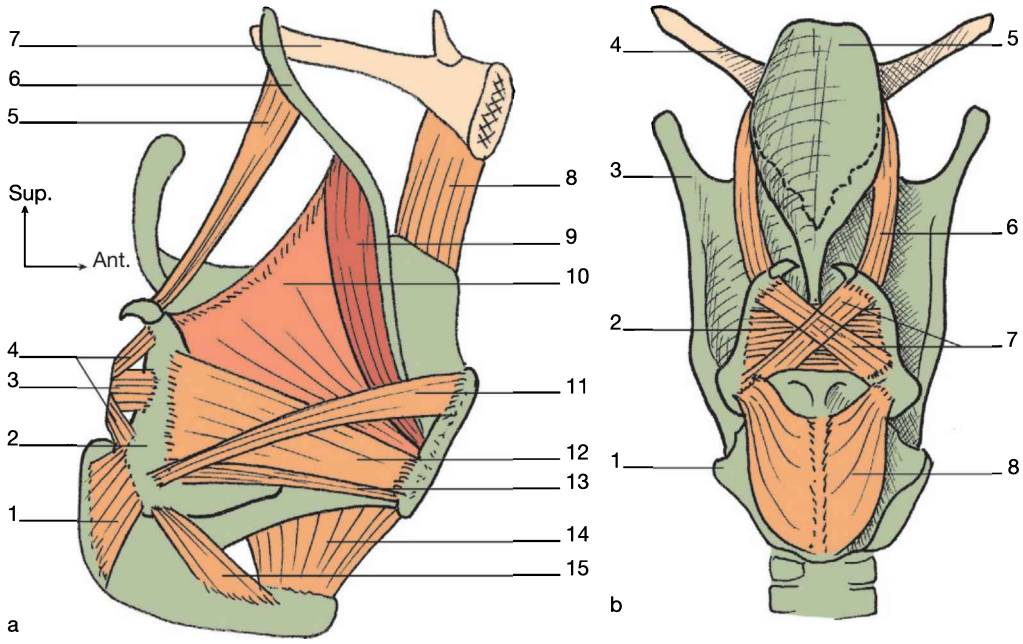

Description	
Structure	**1) cartilages** (fig. 3-10) – 3 grands cartilages impairs : cricoïde, thyroïde, épiglotte[1] – 3 petits cartilages pairs : aryténoïdes[2], corniculés[3] (Santorini), et les cunéiformes (Wrisberg) qui sont inconstants **2) ligaments** – extrinsèques (membrane thyro-hyoïdienne, ll. hyo-épiglottique, crico-trachéal) – intrinsèques (l. crico-thyroïdien, membrane quadrangulaire, l. vestibulaire) **3) muscles** du larynx (fig. 3-11) et leur action (fig. 3-12) a) ***intrinsèques*** ABDUCTEURS de la glotte[4] : – mm. crico-aryténoïdiens post. (ouvre les cordes vocales) ADDUCTEURS de la glotte : – mm. crico-aryténoïdiens latx (ferme les cordes vocales) – m. aryténoïdien transverse (rapprochent les aryténoïdes) – mm. aryténoïdiens obliques (± comme le transverse) TENSEURS des cordes vocales : – mm. crico-thyroïdiens (tenseur du larynx, bascule le cartilage thyroïdien vers le bas et l'avant[5] → élève la tonalité de la voix) – mm. thyro-aryténoïdiens (relâchent les cordes vocales) – mm. vocaux, s/ligt. vocal (règlent la tension des cordes vocales) b) ***extrinsèques (cf. description dans le tome 3 d'Anatomie de l'appareil locomoteur)*** ÉLÉVATEURS de l'os hyoïde – mm. stylo-hyoïdiens – mm. digastriques – mm. mylo-hyoïdiens – mm. génio-hyoïdiens – mm. thyro-hyoïdiens – ABAISSEURS de l'os hyoïde – mm. sterno-hyoïdiens – mm. sterno-thyroïdiens – mm. omo-hyoïdiens **4) membrane** fibroélastique enveloppant les muscles

[1] *Epi* = au-dessus ; *glôtta* (de *glossa*) = langue.
[2] *Arutainoeidês* = en forme d'aiguière (à cause de la forme).
[3] Du latin *corniculum* = insigne porté sur le casque des soldats romains.
[4] La glotte est la partie étroite des voies respiratoires comprise latéralement entre les deux ligaments vocaux et les cartilages aryténoïdes en arrière.
[5] Vers le bas, par son faisceau vertical, vers l'avant par son faisceau oblique.

▶ 3-12

Vue supérieure du larynx (a).
1. Cartilage thyroïde
2. Cartilage cricoïde
3. Cartilage aryténoïde
4. L. vocal

Action des muscles du larynx : en plan transversal (b et c) et vue médiale (d).
1. M. crico-aryténoïdien latéral (adducteur des cordes vocales)
2. Cartilage thyroïdien
3. Cartilage aryténoïde
4. Axe du mouvement
5. Mm. aryténoïdiens transverse et obliques
6. M. crico-aryténoïdien postérieur (abducteur des cordes vocales)
7. Cordes vocales
8. M. vocal
9. M. crico-thyroïdien (faisceau droit, ou vertical)
10. M. crico-thyroïdien (faisceau oblique)

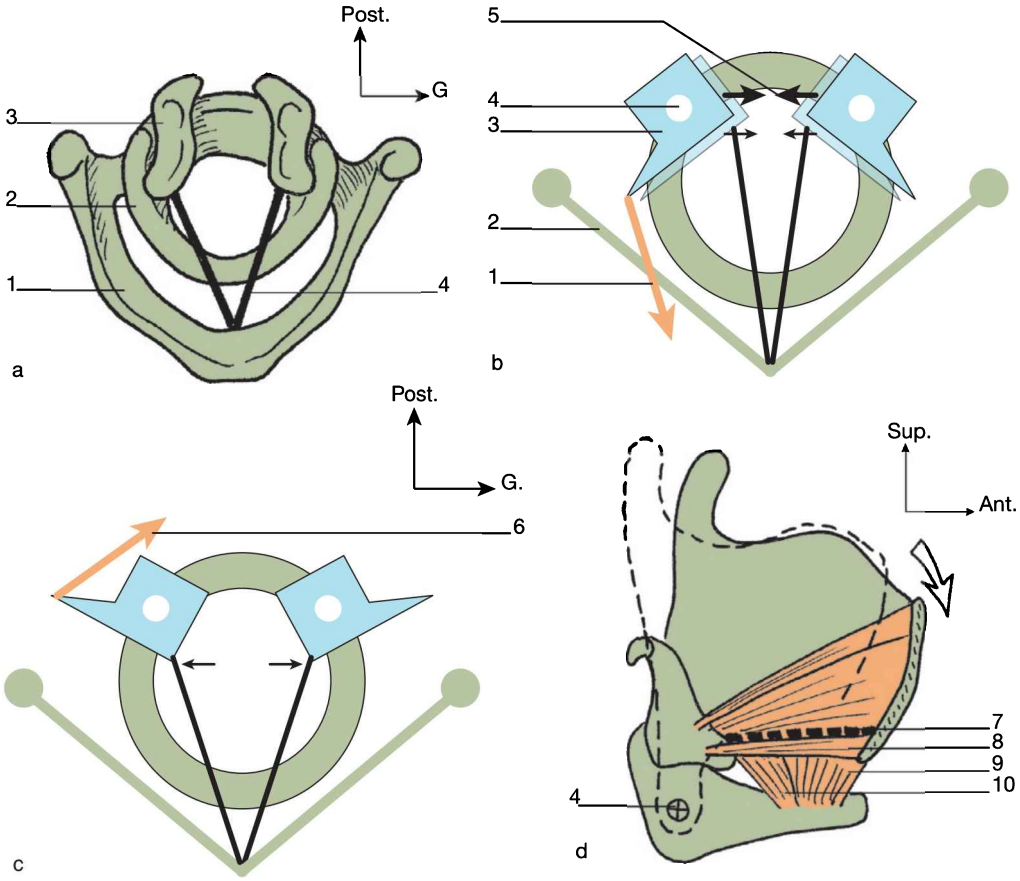

▶ 3-13

Fixité du larynx (vue latérale).
1. Os hyoïde
2. Membrane thyro-hyoïdienne
3. Cartilage thyroïdien
4. Cône élastique
5. Cartilage cricoïde
6. Trachée
7. Œsophage

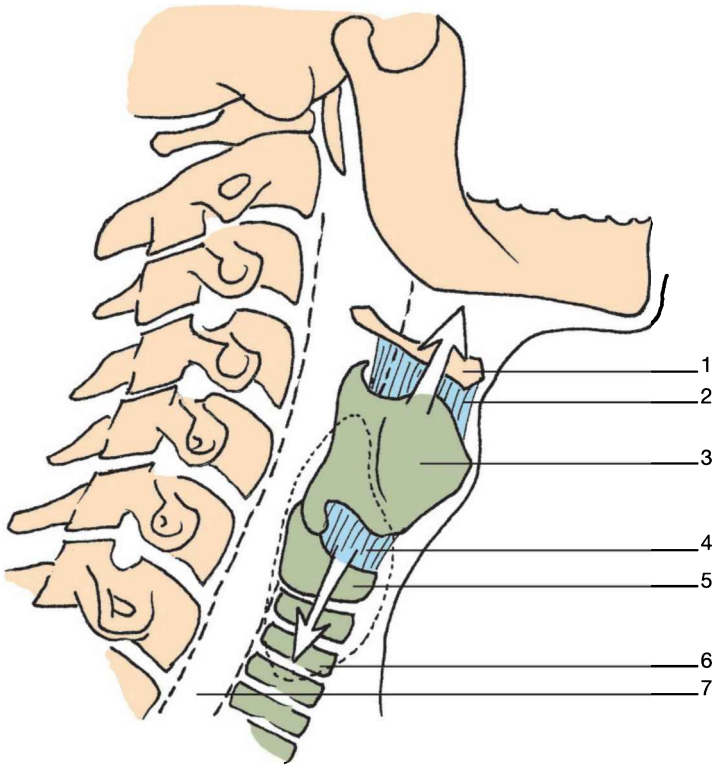

Description	
Fixité (fig. 3-13)	• en bas : trachée • en haut : os hyoïde (en liaison avec la cavité orale et la base du crâne)
Rapports (fig. 3-13)	• en arr. : laryngopharynx puis espace rétropharyngien et rachis cervical • en avt, bas et latéralement : partie sup. de la glande thyroïde
PVN	
Artères (fig. 3-14)	• a. laryngée sup. (de la carotide ext.) • a. laryngée inf. (du tronc thyro-cervical de la subclavière) • a. laryngée profonde (de la thyroïdienne inf.)
Veines	• satellites des artères : vv. laryngées sup. et inf.
Lymphatiques	• au-dessus des replis vocaux → nœuds cervicaux prof. • au-dessous des replis vocaux → nœuds prof. de l'a. thyroïdienne ou trachée sup.

3-14

Artères du larynx (vue latérale).

1. A. subclavière
2. Tronc thyro-cervical
3. A. carotide externe
4. A. carotide interne
5. A. faciale
6. A. linguale
7. A. thyroïdienne supérieure
8. A. laryngée supérieure
9. A. laryngée inférieure
10. A. laryngée postérieure
11. Tronc brachio-céphalique

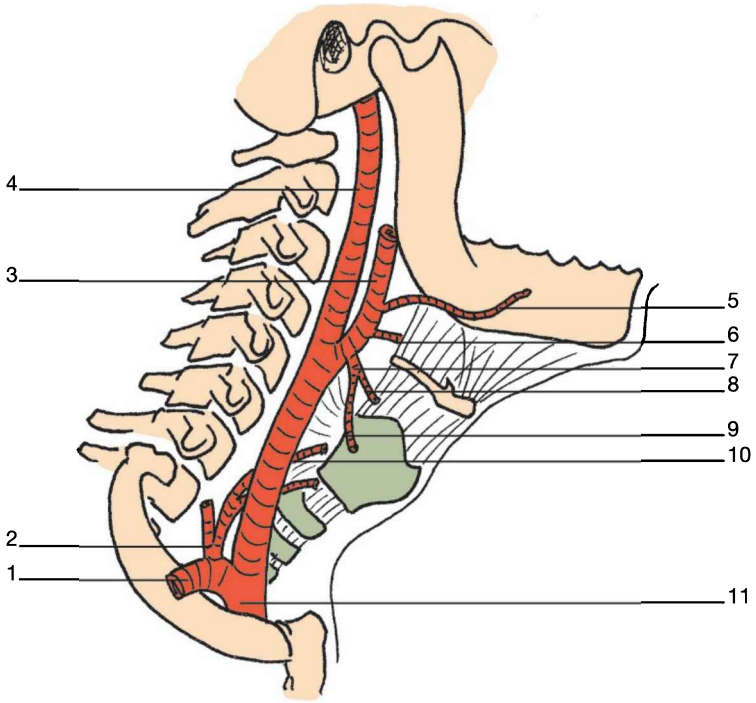

PVN	
Nerfs (fig. 3-15)	• n. vague (X) : – nerfs laryngés sup. (pour le crico-thyroïdien, sensitif pour la muqueuse) – nerfs laryngés inf. (des nerfs récurrents)

Incidences pratiques

- La position haute du larynx du nouveau-né permet à l'air d'y pénétrer sans croiser la voie alimentaire du pharynx. De ce fait il peut téter et respirer en même temps sans risque de fausse route.
- En revanche, l'obstruction nasale est grave car le nouveau-né ne peut respirer par la bouche.

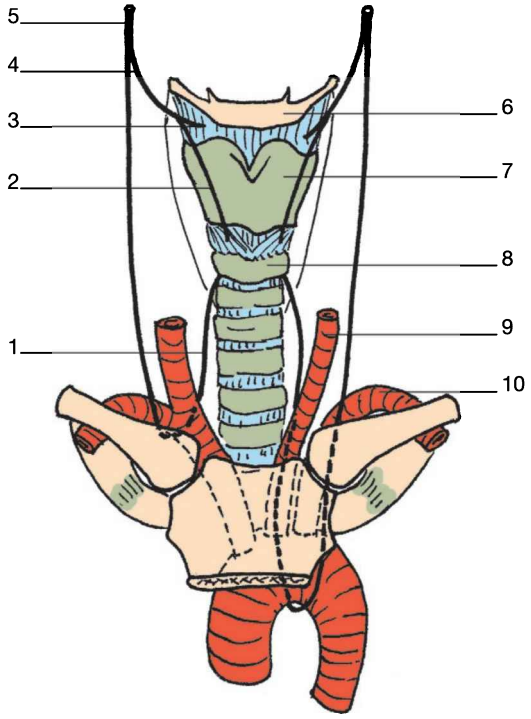

3-15
Nerfs du larynx (vue antérieure).
1. N. récurrent droit
2. Rameau externe du n. laryngé supérieur
3. Rameau interne du n. laryngé supérieur
4. N. laryngé supérieur
5. N. vague (X)
6. Os hyoïde
7. Cartilage thyroïdien
8. Cartilage cricoïde
9. A. carotide commune gauche
10. A. subclavière gauche

CARTILAGE THYROÏDIEN

(*thuroeidês* = porte à 2 battants, de *thura* = porte[2])

Présentation	
Définition	• **plaque cartilagineuse**
Fonctions	**1) protection du larynx** (d'où l'erreur d'étymologie signalée en note) **2)** plage d'**insertions musculaires**
Situation (*cf.* **fig. 3-9**)	• médian et **sous-cutané**, surplombant la glande thyroïde • s'articule en bas avec le cartilage cricoïde
Forme	• forme le relief de la « pomme d'Adam » • angle **dièdre** ouvert en arrière (90° chez l'homme, 120° chez la femme) • vue de face, il a la forme d'un **papillon**
Palpation	• aisée, du fait de sa situation • juste en dessous de l'os hyoïde • mobilisable (verticalement lors de la déglutition, et transversalement manuellement)
Description	
Composition (*cf.* **fig. 3-10**)	2 lames cartilagineuses • présente 4 cornes : – 2 grandes cornes supérieures, séparées par une large incisure médiane – 2 petites cornes inférieures, présentant les petites surfaces articulaires pour le cartilage cricoïde
Structure	• cartilage souple
Fixité	• le cartilage thyroïdien est **mobile** • il est solidaire de l'ensemble hyoïdo-trachéal
Rapports	• **en avant :** la peau • **en arrière :** les cartilages aryténoïdes et le larynx • **en haut** : la membrane hyo-thyroïdienne, puis l'os hyoïde • **en bas :** le cartilage cricoïde et la trachée, la glande thyroïde déborde latéralement
PVN	
Vaisseaux **Nerfs**	communs avec la glande thyroïde : – vaisseaux thyroïdiens – n. laryngé inf. (du n. vague, X)

Incidence pratique

Le cartilage thyroïdien est facilement repérable morphologiquement (pomme d'Adam), l'os hyoïde étant juste au-dessus, sa saillie est parfois extrêmement marquée chez l'homme.

[2] *Thuroeidês* = en forme de porte (à double battant), de *thura* = porte, ce qui est évoqué par sa forme en angle dièdre et non, comme recopié par erreur au Moyen Âge, en *thureoeidês* (en forme de bouclier), qui est une erreur d'étymologie.

DIAPHRAGME STYLIEN (RIDEAU STYLIEN)

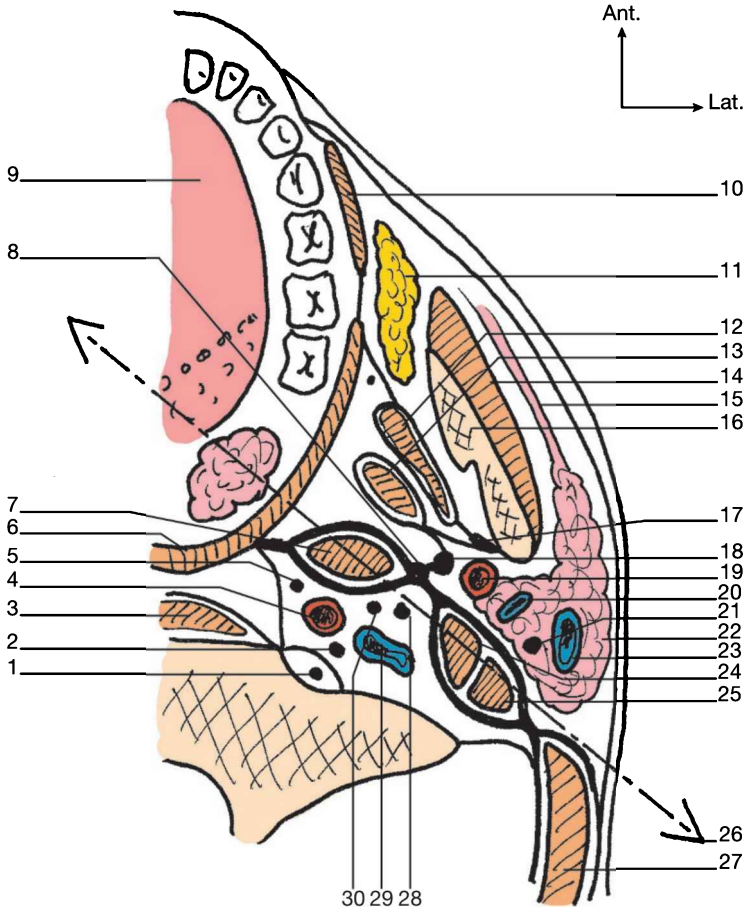

▶ **3-16**

Diaphragme (rideau) stylien (coupe transversale).

1. Tronc Σ cervical
2. N. vague (X)
3. M. long du cou
4. A. carotide interne
5. N. laryngé supérieur
6. M. constricteur supérieur du pharynx
7. M. stylo-pharyngien
8. L. stylo-hyoïdien
9. Langue
10. M. buccinateur
11. Corps adipeux de la joue
12. M. ptérygoïdien médial
13. M. stylo-glosse
14. M. masséter
15. Conduit parotidien
16. Mandibule
17. L. stylo-mandibulaire
18. L. sphéno-mandibulaire
19. A. carotide externe
20. V. linguale
21. N. facial (VII)
22. Glande parotide
23. V. jugulaire externe
24. M. stylo-hyoïdien
25. Ventre postérieur du m. digastrique
26. Axe du rideau stylien
27. M. sterno-cléido-hyoïdien
28. N. glosso-pharyngien (IX)
29. V. jugulaire interne
30. N. hypoglosse (XII)

Présentation	
Définition	• rideau aponévro-ligamento-musculaire
Situation	• région parotidienne • sépare la région parotidienne en espace préet rétrostyliens
Forme	• paroi étendue quasiment dans le plan frontal
Contenant	Représenté par les limites de cette cloison : • **en dd :** face lat. du pharynx • **en dh :** face méd. de la gaine du SCOM • **en ht :** partie post. de l'ATM et méat acoustique ext. • **en bas :** bandelette mandibulaire (tendue entre le gonion mandibulaire et le bord ant. du SCOM)
Composition	
Contenu (fig. 3-16)	• **éléments englobés :** (de dehors en dedans) – m. digastrique (ventre post.) – m. stylo-hyoïdien – l. stylo-hyoïdien – l. stylo-mandibulaire – m. stylo-pharyngien – m. stylo-glosse • **PVN voisin :** – en avt : – a. carotide ext. et v. jugulaire ext. – n. facial (VII) – en arr. : – a. carotide int. et v. jugulaire int. – n. glosso-pharyngien (IX) – n. hypoglosse (XII) – n. vague (X)

Incidence pratique

La présence du nerf facial explique la prudence opératoire de la chirurgie parotidienne.

QROC

Corrigés p. 262

1. Quels éléments composent le rideau ou diaphragme stylien ?
2. Quelle base anatomique permet d'expliquer que le nourrisson puisse téter et respirer en même temps ?
3. Quels éléments composent le palais ?
4. Quels nerfs innervent le pharynx ?
5. Qu'est-ce que les choanes ?
6. Entre quels cornets s'ouvre l'orifice du sinus maxillaire ?
7. Citez les muscles intrinsèques du larynx.
8. Où se situe le cartilage cricoïde ?
9. Quels sont les éléments vasculo-nerveux en rapport le rideau stylien ?

This page intentionally left blank

4

ORGANES, VISCÈRES ET RÉGIONS DU THORAX

© 2018, Elsevier Masson SAS. Tous droits réservés

ŒSOPHAGE

(*oiso* + *phagos* = qui porte + ce que l'on mange)

▶ **4-1**

Situation et forme de l'œsophage (vue antérieure).
A. Œsophage thoracique
B. Œsophage abdominal
1. Hiatus œsophagien du diaphragme
2. A. aorte
3. Bronche principale gauche
4. Trachée
5. Œsophage
6. Rétrécissement aortique
7. Rétrécissement trachéal
8. Rétrécissement diaphragmatique

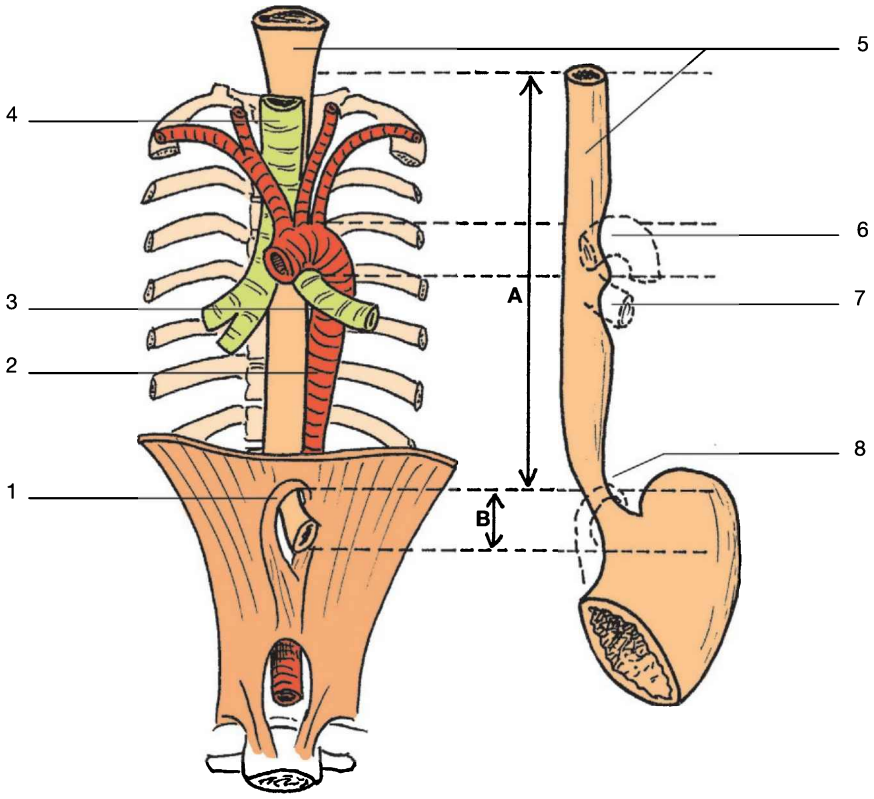

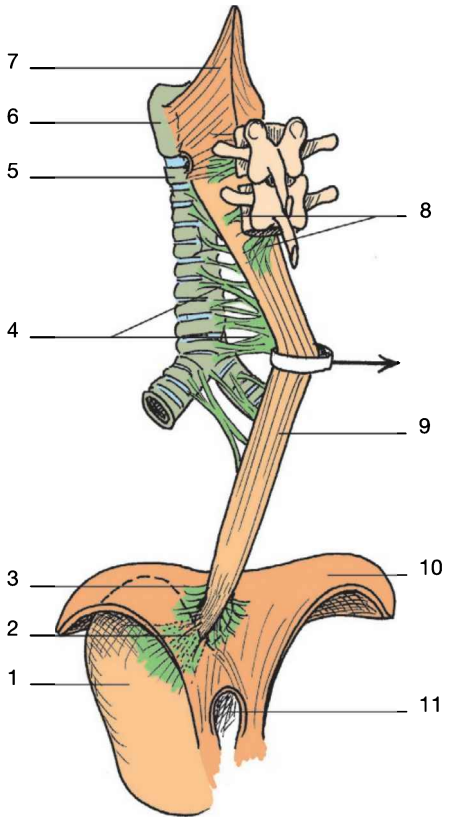

▶ **4-2**

Fixité de l'œsophage (vue postérieure).
1. Estomac
2. L. gastro-phrénique
3. Membrane phréno-œsophagienne
4. Tractus fibreux trachéo-œsophagien
5. Cartilage cricoïde
6. Cartilage thyroïde
7. M. constricteur inférieur du pharynx
8. Tractus fibreux prévertébral
9. Œsophage
10. Diaphragme
11. Hiatus aortique

Présentation	
Définition	• **viscère** thoracique formant la partie initiale du tube digestif
Fonction	• **mobilité :** déglutition (péristaltisme) du bol alimentaire
Situation (fig. 4-1)	• thoracique (la portion abdominale, infra-diaphragmatique, est très courte) fait suite à la bouche (broyage, dissociation et imprégnation des aliments) • s'étend du pharynx → orifice sup. de l'estomac (cardia) • vertical et postérieur dans le médiastin (croisé en X très allongé avec l'aorte)
Forme (fig. 4-1)	• tube **musculo-membraneux**, aplati d'avant en arrière • long : 25 cm ; Ø 2,5 cm • **3 rétrécissements** : – en T3 : niveau crosse de l'aorte – en T5 : passage de la bronche souche – en T11 : traversée phrénique (avec dilatation épiphrénique au-dessus)
Description	
Composition	4 couches : – *adventice :* tissu conjonctif lâche, avec PVN – *musculeuse :* 1 couche profonde circulaire + 1 superficielle longitudinale – *sous-muqueuse :* tissu lâche riche en veines et lymphatiques – *muqueuse :* pavimenteuse (cellules en plaques)
Tronçons (fig. 4-1b)	3 tronçons : **1) cervical** (C6 → T2) : court (5 à 6 cm) **2) thoracique** (T2 → T10) : long (18 cm) **3) abdominal** (T10 → T12) : très court (infra-diaphragmatique)
Fixité (fig. 4-2)	• **niveau thoracique** – faible : simple tractus fibreux le reliant à la trachée, en avant, et au plan prévertébral, en arrière • **niveau diaphragmatique** – membrane phréno-œsophagienne • **niveau abdominal** – important méso-œsophage dorsal sur toute la hauteur et largeur – l. gastro-phrénique (avec la face dorsale du fundus et la face ant. de l'hémicoupole diaphragmatique gauche)

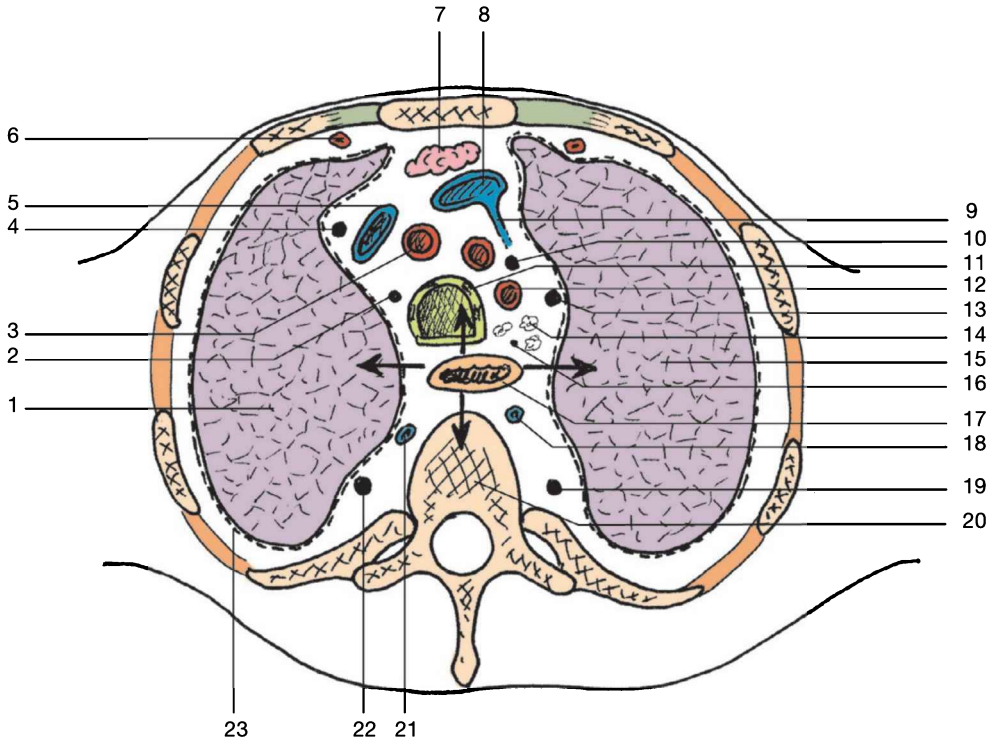

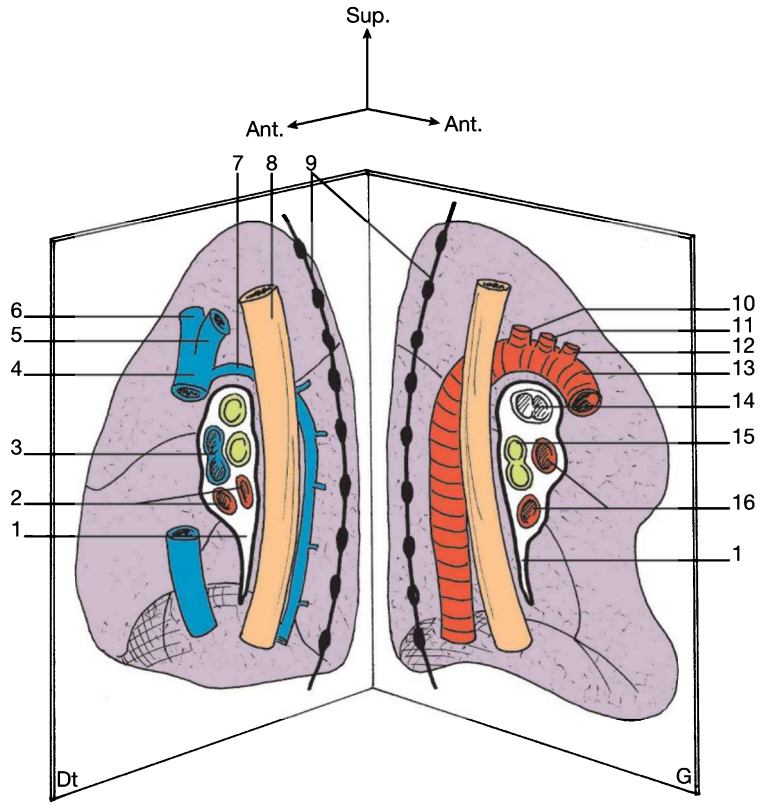

▶ 4-3

Rapports de l'œsophage thoracique.

a. Coupe transversale

1. Poumon droit
2. N. vague droit (X)
3. Tronc brachio-céphalique
4. N. phrénique droit
5. V. brachio-céphalique droite
6. A. thoracique interne
7. Thymus
8. V. brachio-céphalique gauche
9. V. intercostale supérieure gauche
10. N. vague gauche (X)
11. Œsophage
12. A. subclavière gauche
13. N. phrénique gauche
14. Lymphonœuds
15. Poumon gauche
16. N. laryngé récurrent gauche
17. Œsophage
18. Conduit thoracique
19. Tronc Σ gauche
20. T3
21. V. intercostale supérieure droite
22. Tronc Σ droit
23. Plèvre

b. Vues médiales

1. Hile pulmonaire
2. Vv. pulmonaires
3. A. pulmonaire
4. V. cave supérieure
5. V. brachio-céphalique gauche
6. V. brachio-céphalique droite
7. Crosse de la v. azygos
8. Œsophage
9. Chaînes Σ droite et gauche
10. A. subclavière gauche
11. A. carotide commune gauche
12. Tronc brachio-céphalique
13. Crosse de l'a. aorte
14. A. pulmonaire
15. Bronche
16. Vv. pulmonaires

Rapports (**fig. 4-3**)	• **à la partie thoracique**, de haut en bas : – *ant. :* trachée (jusqu'en T5), n. récurrent gauche, tronc brachio-céphalique, carotide commune gauche, lame thyro-péricardique, puis bronche souche gauche, base du cœur, diaphragme, VCS – *post. :* rachis (T1 → T11), muscles prévertébraux, espace rétroviscéral, chaînes Σ, puis conduit thoracique, aorte thoracique, v. azygos – *à droite :* plèvre médiastinale et poumon droits, n. vague droit, crosse de la v. azygos – *à gauche :* n. récurrent gauche, conduit thoracique, plèvre médiastinale et poumon gauches, aorte thoracique, n. vague gauche • **à la partie abdominale,** très courte, il a traversé le **hiatus œsophagien** et est en rapport avec l'entrecroisement des fibres issues des piliers principaux du diaphragme (seul orifice musculaire du diaphragme, les autres étant fibreux)

▶ **4-4**

Artères de l'œsophage (vue antérieure).

1. Œsophage
2. Aa. carotides communes
3. Trachée
4. Aa. vertébrales
5. Tronc thyro-cervical droit
6. Branche œsophagienne des aa. thyroïdiennes inférieures
7. Tronc thyro-cervical gauche
8. A. aorte
9. Branches œsophagiennes de l'aorte

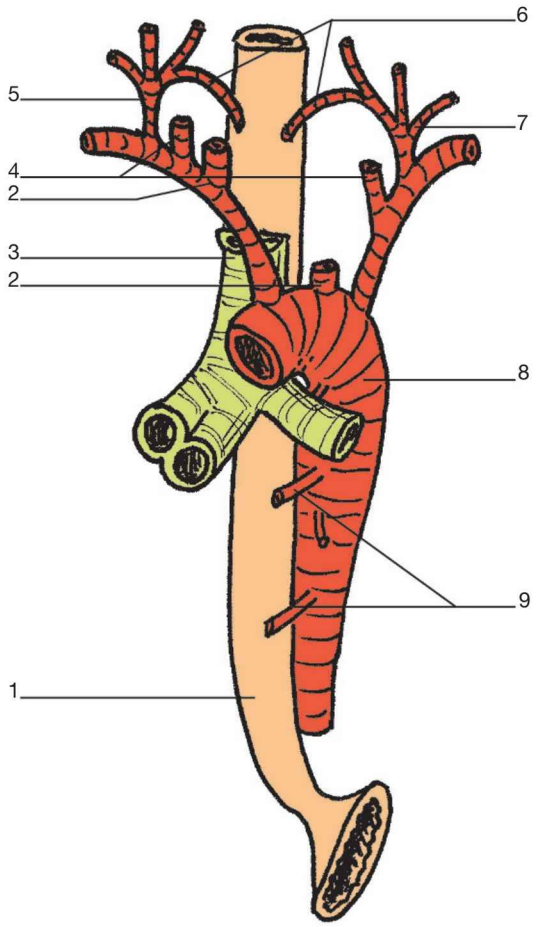

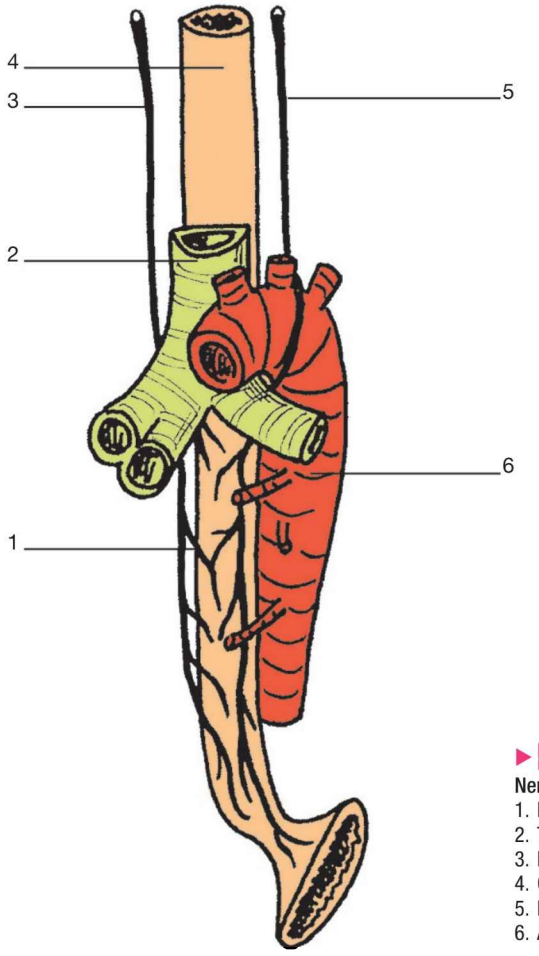

▶ **4-5**

Nerfs de l'œsophage (vue antérieure).

1. Plexus œsophagien
2. Trachée
3. N. vague droit (X)
4. Œsophage
5. N. vague gauche (X)
6. A. aorte

PVN	
Artères (fig. 4-4)	• branche œsophagienne des thyroïdiennes inf. droite et gauche • branches œsophagiennes des aa. bronchiques • branches œsophagiennes de l'aorte
Veines	• plexus veineux sous-muqueux, vv. œsophagiennes → VCS et v. porte
Lymphatiques	• lymphonœuds latéro-trachéaux, intertrachéo-bronchiques et médiastinaux post.
Nerfs (fig. 4-5)	• Σ : chaînes ganglionnaires latéro-vertébrales • paraΣ : nn. vagues (X)

Incidence pratique

Le hiatus œsophagien étant musculaire, cela explique la difficulté à manger au cours d'une forte activité musculaire intense.

CŒUR

(latin : *cor* ; grec : *kardia* = cœur)

▶ **4-6**

Situation du cœur (vue antérieure).

1. Ostium atrioventriculaire droit
2. Ostium de l'aorte
3. Ostium du tronc pulmonaire
4. Ostium atrioventriculaire gauche
5. 5e espace intercostal gauche

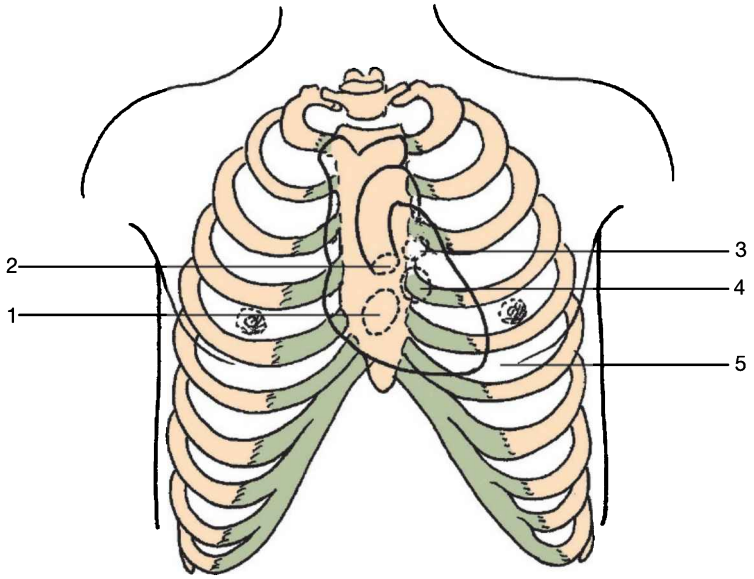

▶ **4-7**

Forme du cœur (vue antérieure).

1. Face diaphragmatique
2. Face pulmonaire droite
3. Base (postérieure)
4. Face antérieure
5. Face pulmonaire gauche
6. Apex
7. Plan transversal (horizontal)

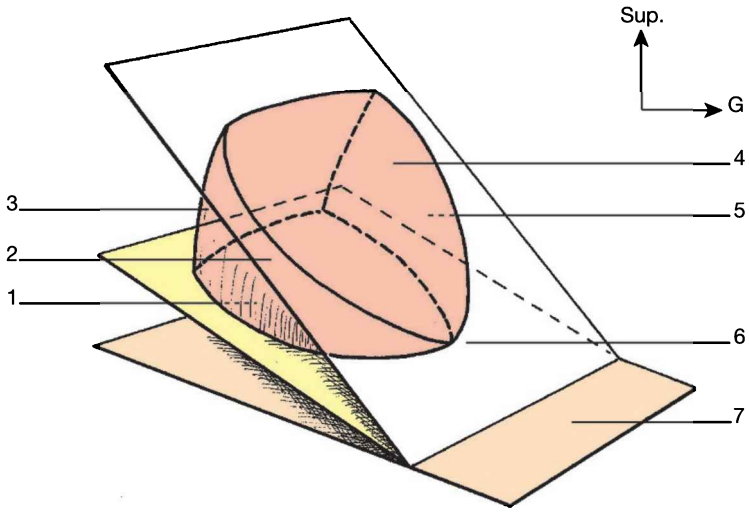

Présentation	
Définition	• **muscle** creux, pulsatile
Fonction	• assure la **progression du sang** dans les vaisseaux (pompe)
Situation (fig. 4-6)	• médiastin moy., repose sur le centre phrénique • rétrosternal gauche (et de T5 → T8 au niveau vertébral)
Forme (fig. 4-7)	• **pyramide** triangulaire à grand axe oblique en avant, à gauche et en bas (pointe en regard du 5e espace intercostal gauche) • poids = 270 g

▶ **4-8**

Composition du cœur (coupe dans le plan axio-transversal du cœur).

A. Quadrant de l'oreillette droite
B. Quadrant de l'oreillette gauche
C. Quadrant du ventricule droit
D. Quadrant du ventricule gauche

1. M. papillaire antérieur
2. Ventricule droit
3. V. cave inférieure.
4. M. papillaire antérieur
5. Cordages tendineux
6. Valve tricuspide
7. Atrium droit
8. V. cave supérieure
9. Cuspide semi-lunaire postérieure
10. Cuspide semi-lunaire gauche
11. Crosse de l'a. aorte
12. Atrium gauche
13. Valve mitrale
14. Ventricule gauche
15. M. papillaire postérieur

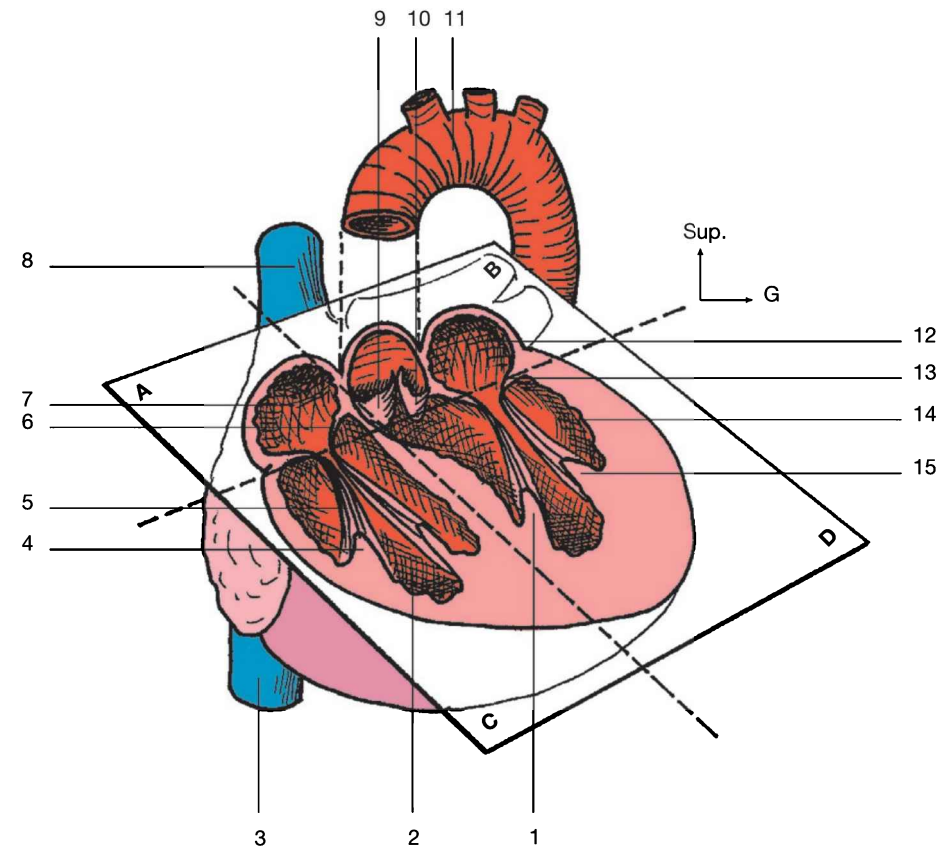

▶ **4-9**

Valves et orifices cardiaques (vue supérieure).

1. Sinus coronaire
2. Cuspide antérieure
3. Cuspide postérieure
4. Ostium atrio-ventriculaire
5. A. coronaire gauche
6. Valvule semi-lunaire gauche
7. Valvule semi-lunaire antérieure
8. Valvule semi-lunaire droite
9. Orifice pulmonaire
10. Valvule semi-lunaire gauche
11. Valvule semi-lunaire droite
12. Valvule semi-lunaire postérieure
13. Orifice aortique
14. A. coronaire droite
15. Cuspide antérieure
16. Cuspide septale
17. Cuspide postérieure
18. Ostium atrio-ventriculaire droit

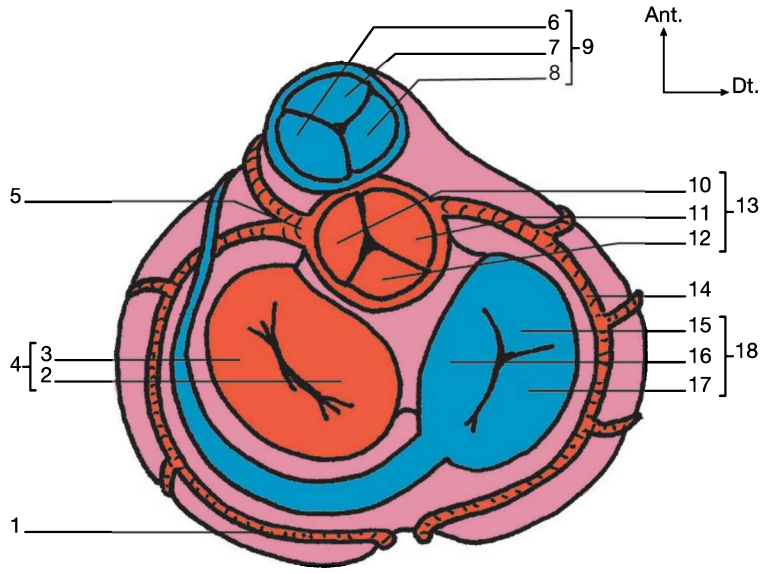

Description	
Composition (**fig. 4-8** et **4-9**)	• **4 cavités** séparées par une cloison axiale séparant le cœur droit du cœur gauche et par une autre transversale séparant les oreillettes des ventricules **1) cœur droit,** comprenant : – 1 oreillette ou auricule ou atrium (cavité lisse à paroi fine) avec l'orifice des VCS + VCI + orifice du sinus coronaire – 1 ventricule : expulse le sang vers l'a. pulmonaire (orifice à 3 valvules **sigmoïdes**) – orifice auriculo-ventriculaire droit, entre les 2, avec la valvule **tricuspide** (3 valves + cordages + fixation des cordages sur les mm. papillaires) **2) cœur gauche,** comprenant : – 1 oreillette ou auricule ou atrium avec l'orifice des 4 veines pulmonaires – 1 ventricule : expulse le sang vers l'a. aorte (orifice à 3 valvules sigmoïdes) – orifice auriculo-ventriculaire gauche, entre les 2, avec la valvule **mitrale** (2 valves + cordages + fixation des cordages sur les mm. papillaires)

▶ **4-10**

Structure du cœur (vue antérieure avec coupe).

1. Ventricule droit.
2. V. cave inférieure
3. A. coronaire droite
4. V. cave supérieure
5. A. aorte ascendante.
6. Tronc pulmonaire
7. Rameau interventriculaire antérieur de l'a. coronaire gauche
8. Péricarde
9. Myocarde
10. Endocarde
11. Ventricule gauche

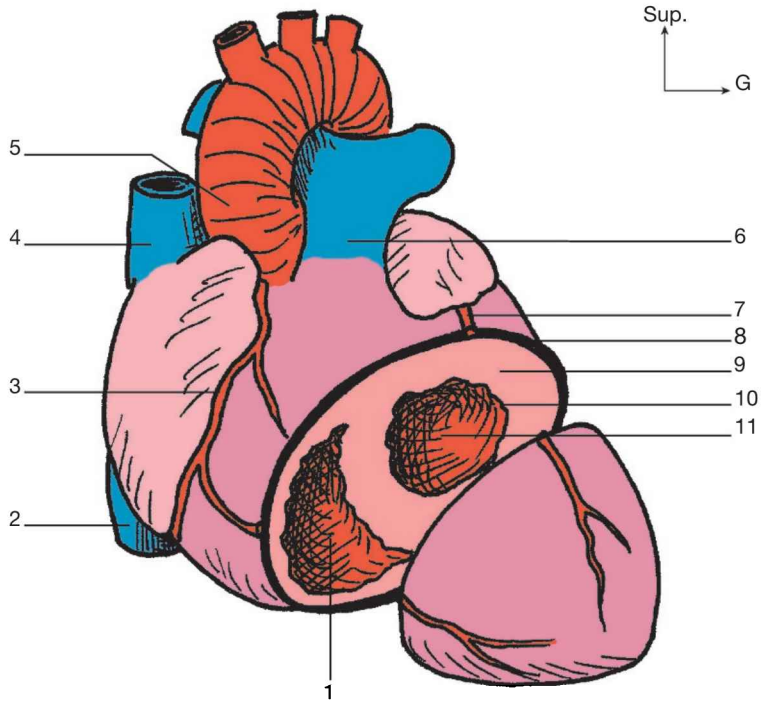

▶ **4-11**

Fixité du cœur : plan sagittal (a) et vue supérieure du diaphragme (b).

1. Zone d'adhérence péricardique
2. L. phréno-péricardique antérieur
3. L. phréno-péricardique
4. L. sterno-péricardique inférieur
5. L. sterno-péricardique supérieur
6. Fascia cervical moyen
7. M. sterno-hyoïdien
8. Tronc veineux brachio-céphalique gauche
9. L. cervico-péricardique
10. L. trachéo-péricardique
11. L. vertébro-péricardique
12. Cœur
13. Œsophage
14. L. phréno-péricardique droit
15. L. phréno-péricardique gauche
16. A. aorte
17. V. cave inférieure
18. Diaphragme

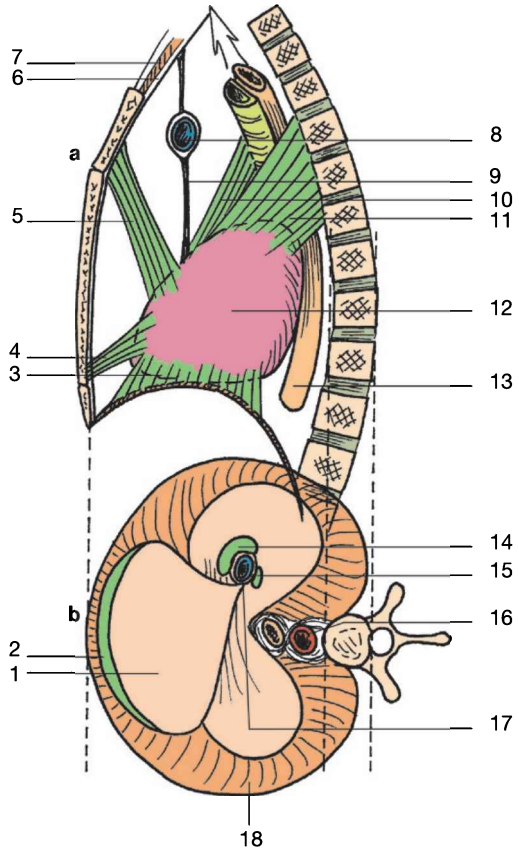

Description	
Structure (fig. 4-10)	**3 couches** (de la superficie à la profondeur) – *péricarde :* enveloppe à 2 feuillets (1 pariétal + 1 viscéral) séparés par un espace péricardique lubrifié (permet le glissement généré par les mouvements du cœur) – *myocarde :* tissu musculaire très épais, à fonctionnement autonome – *endocarde :* membrane endothéliale se prolongeant par l'intima des vaisseaux • **épaisseur :** le cœur gauche a les parois plus épaisses que le cœur droit
Fixité (fig. 4-11)	• **inf. : ll. phréno-péricardiques** (ant., droit et gauche). L'antérieur borde antérieurement la foliole ant. du centre phrénique large, il est large et résistant ; le droit borde latéralement le foramen de la VCI, il est plus réduit mais résistant : le gauche la borde médialement, il est faible et inconstant. Le **péricarde** adhère à toute la foliole ant. du centre phrénique. • **ant. : ll. sterno-péricardiques** (sup. et inf.). • **post. : ll. trachéo-péricardiques** et **vertébro-péricardiques** • **tout autour :** péricarde fibreux (épais et résistant, solidaire des gros vaisseaux)

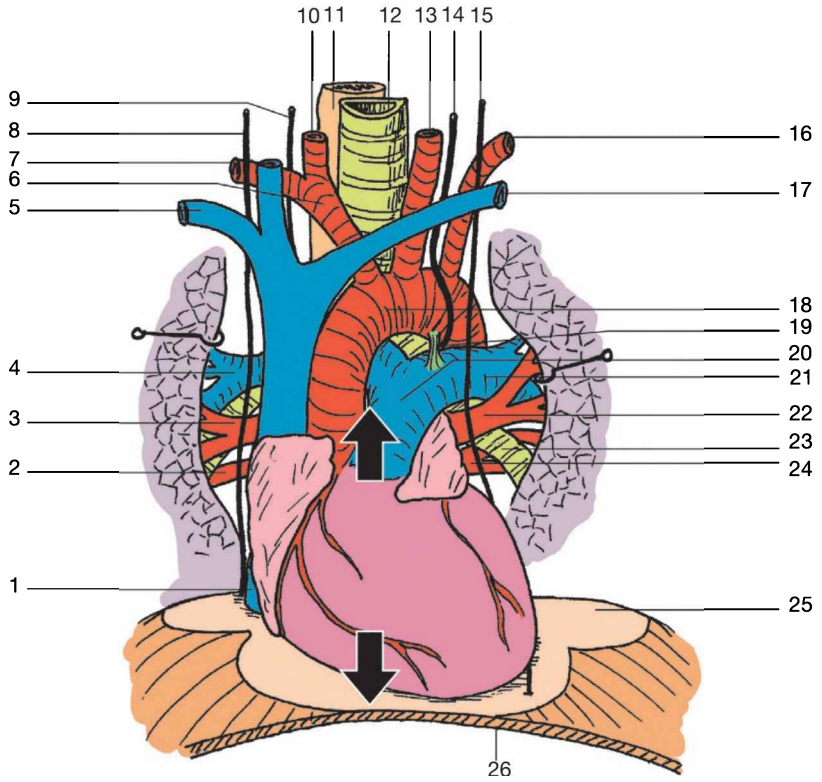

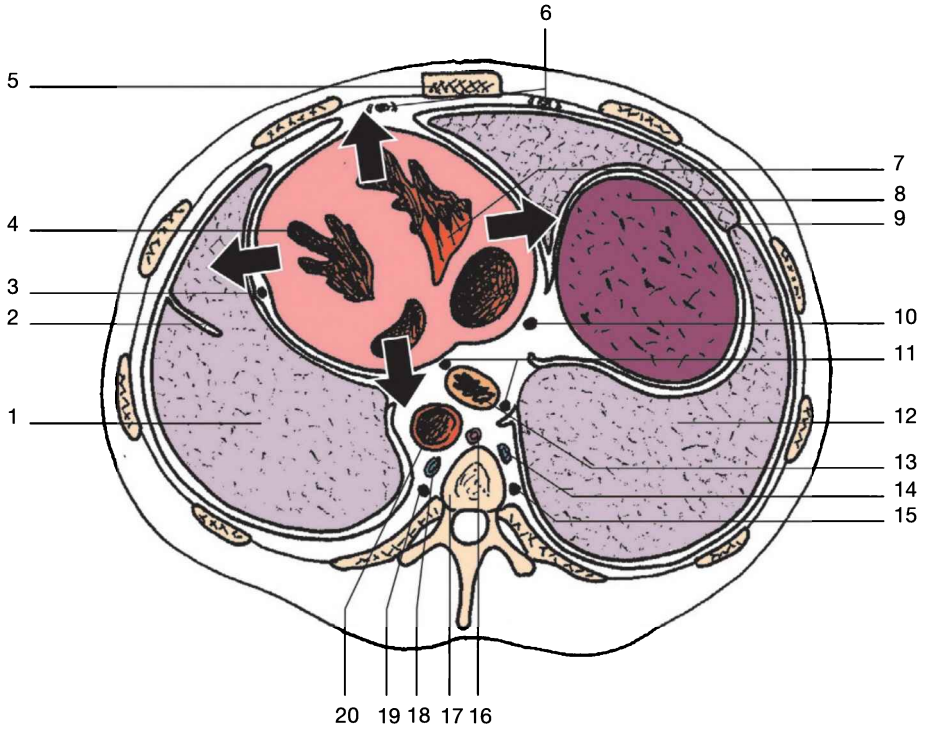

▶ 4-12
Rapports du cœur.

a. Vue antérieure
1. V. cave inférieure
2. V. pulmonaire inférieure droite
3. V. pulmonaire supérieure droite
4. A. pulmonaire droite
5. Tronc veineux brachio-céphalique droit
6. Tronc brachio-céphalique
7. A. subclavière droite
8. N. phrénique droit
9. N. vague droit (X)
10. A. carotide commune droite
11. Œsophage
12. Trachée
13. A. carotide commune gauche
14. N. vague gauche (X)
15. N. phrénique gauche
16. A. subclavière gauche
17. Tronc veineux brachio-céphalique gauche
18. Crosse de l'a. aorte
19. L. artériel
20. Tronc de l'a. Pulmonaire
21. A. pulmonaire gauche
22. V. pulmonaire gauche
23. Bronche lobaire inférieure
24. V. pulmonaire inférieure gauche
25. Centre phrénique
26. Diaphragme

b. Coupe transversale
1. Poumon gauche
2. Scissure oblique gauche
3. N. phrénique gauche
4. Ventricule gauche
5. Sternum
6. Vaisseaux thoraciques internes
7. Ventricule droit
8. Foie
9. Scissure oblique droite
10. N. phrénique droit
11. Nn. vagues droit et gauche
12. Poumon droit
13. Œsophage
14. V. azygos
15. Chaîne Σ droite
16. Conduit thoracique
17. T9
18. V. hémi-azygos
19. Chaîne Σ gauche
20. a. aorte

Description	
Rapports (fig. 4-12)	• **sup. :** arbre artério-veineux pulmonaire et crosse de l'aorte • **inf. :** centre phrénique du diaphragme et organes sous-jacents • **lat. :** plèvre médiastinale et poumon correspondant • **ant. :** plastron sterno-costal • **post. :** (surtout pour les oreillettes) partie post. des plèvres et poumons, œsophage, aorte, puis rachis de T2 à T8

▶ **4-13**

Artères du cœur (vue supérieure).

1. Zone septale interventriculaire
2. Limite entre les territoires coronaires droit et gauche
3. A. coronaire droite
4. A. marginale droite
5. Branche interventriculaire antérieure
6. A. marginale gauche
7. Branche circonflexe de l'a. coronaire gauche
8. Branche nodale sino-atriale de l'a. coronaire gauche
9. A. coronaire gauche

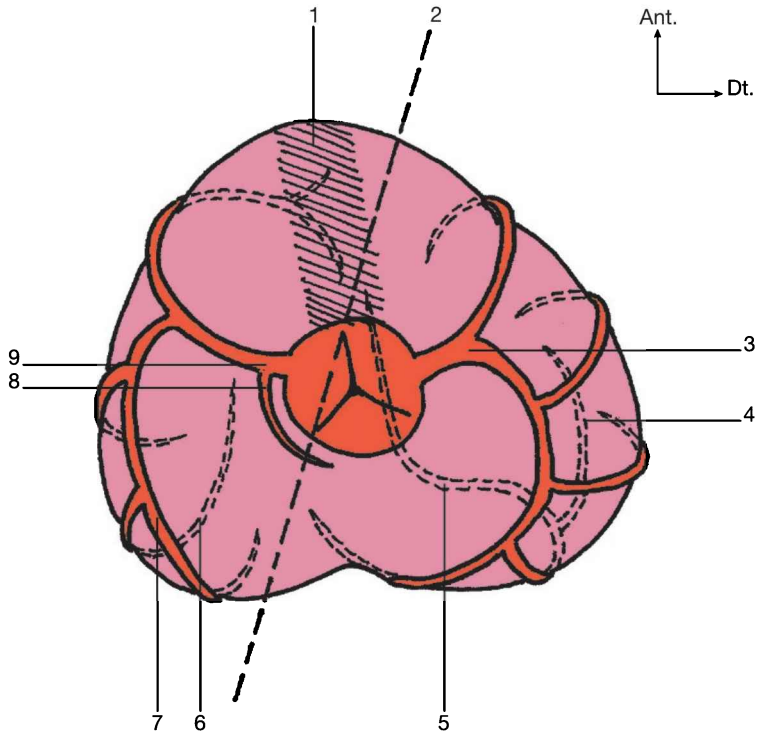

▶ **4-14**

Veines du cœur (vue postérieure).

1. Grande v. cardiaque
2. V. cardiaque postérieure
3. Vv. pulmonaires gauches
4. Aa. pulmonaires
5. A. aorte
6. Sinus coronaire
7. V. cave inférieure
8. V. cardiaque moyenne

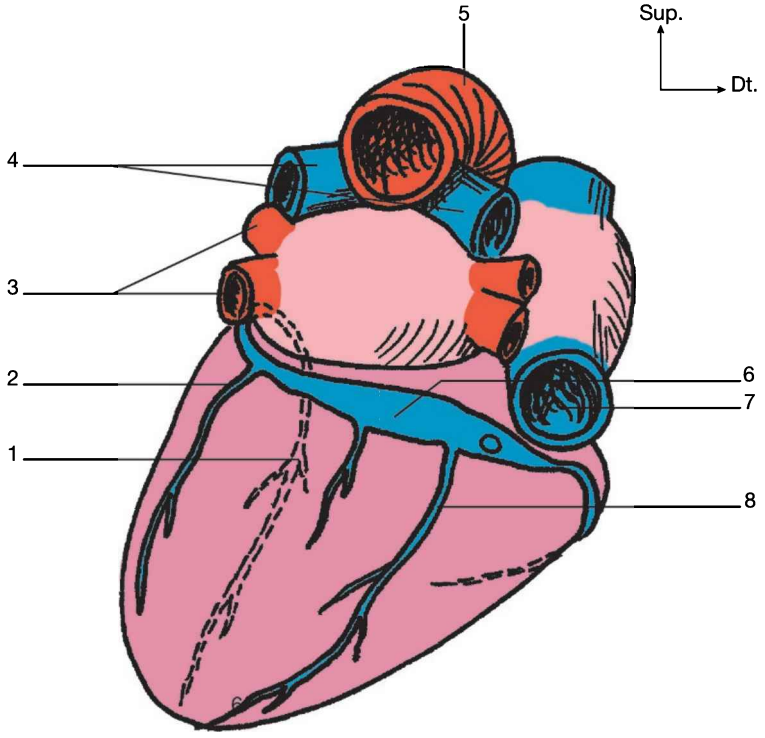

PVN	
Artères (fig. 4-13)	• 2 **aa. coronaires** (droite et gauche), naissant à la racine de la crosse de l'aorte et circonscrivant les parties droite, pour l'une, et gauche, pour l'autre (peu ou pas d'anastomose entre les 2)
Veines (fig. 4-14)	• non symétrique aux artères • réseau périphérique drainant vers le **sinus coronaire** (grosse veine de ∅ 1 cm) qui se jette dans l'oreillette droite
Lymphatiques	• 2 courants : 1 antérieur + 1 postérieur → lymphonœuds autour de l'appareil trachéo-bronchique

▶ **4-15**

Système nerveux intrinsèque du cœur (coupe axio-transversale du cœur).

1. V. cave inférieure
2. Nœud atrio-ventriculaire (Achoff Tawara)
3. Voies internodales
4. Nœud sino-atrial (Keith et Flack)
5. V. cave supérieure
6. Oreillette gauche
7. Faisceau atrio-ventriculaire
8. Ventricule gauche
9. Branche gauche du faisceau atrio-ventriculaire
10. Branche droite du faisceau atrio-ventriculaire

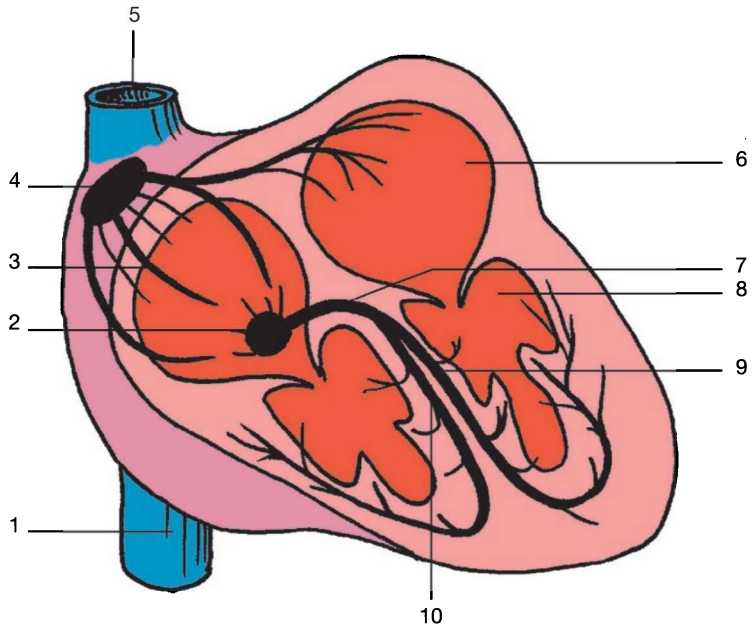

▶ **4-16**

Système nerveux extrinsèque du cœur (vue antérieure).

1. N. inférieur (issu du X)
2. N. moyen (issu du X)
3. N. récurrent droit (issu du X)
4. N. supérieur (issu du X)
5. N. vague droit (X)
6. Chaînes $\sum$ droite et gauche
7. N. vague gauche (X)
8. Ganglion cervical supérieur
9. Ganglion cervical moyen
10. Ganglion cervico-thoracique
11. N. supérieur (issu du Σ)
12. N. moyen (issu du Σ)
13. N. inférieur (issu du Σ)
14. Plexus sous-aortique (Wrisberg)

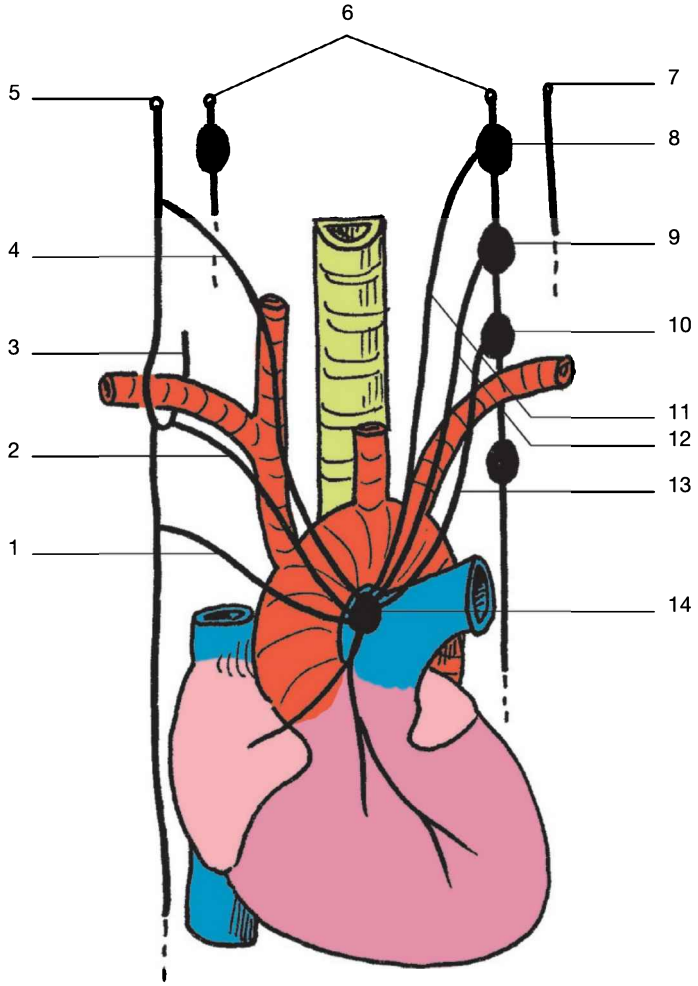

Nerfs (**fig. 4-15** et **4-16**)	• **innervation double :** *1) système intrinsèque autonome* (cf. fig. 4-1), *avec :* – 2 nœuds d'origine : le nœud **sinusal ou sino-atrial** (Keith et Flack) et le nœud **atrio-ventriculaire** (Achoff Tawara) – des voies internodales entre eux – le faisceau **atrio-ventriculaire** (de Hiss) : 2 branches (droite et gauche) issues des nœuds – le réseau de Purkinje = ramifications terminales du faisceau précédent *2) système extrinsèque* (cf. fig. 4-2), *avec :* – **parasympathique** : nn. vagues (X) → système **modérateur**. Possède 3 contingents de nerfs : sup. (nés sous le ganglion cervical sup.), moy. (nés de l'anse des récurrents), inf. (nés sous l'anse des récurrents) – chaînes **sympathiques** paravertébrales → système **accélérateur**. Possède 3 contingents de nerfs : n. sup. (né du ganglion cervical sup.), n. moy. (né du ganglion cervical moy.), n. inf. (né du ganglion cervical inf., souvent mêlé au 1er ganglion thoracique formant ainsi le ganglion stellaire ou ganglion cervico-thoracique)

Incidence pratique

L'auscultation du cœur est étroitement liée à la topographie des zones clés : foyers aortique, tricuspide, pulmonaire, mitral (chacun en rapport avec l'ostium correspondant).

POUMONS

(*pulmo* = poumon)

▶ **4-17**

Situation des poumons : vue latérale droite (a), vue antérieure (b) et vue latérale gauche (c).

1. Lobe supérieur droit
2. Scissure horizontale
3. Lobe moyen droit
4. Scissure oblique droite
5. Lobe inférieur droit
6. Limite du poumon
7. Limite de la plèvre
8. Lobe supérieur gauche
9. Scissure oblique gauche
10. Lobe inférieur gauche

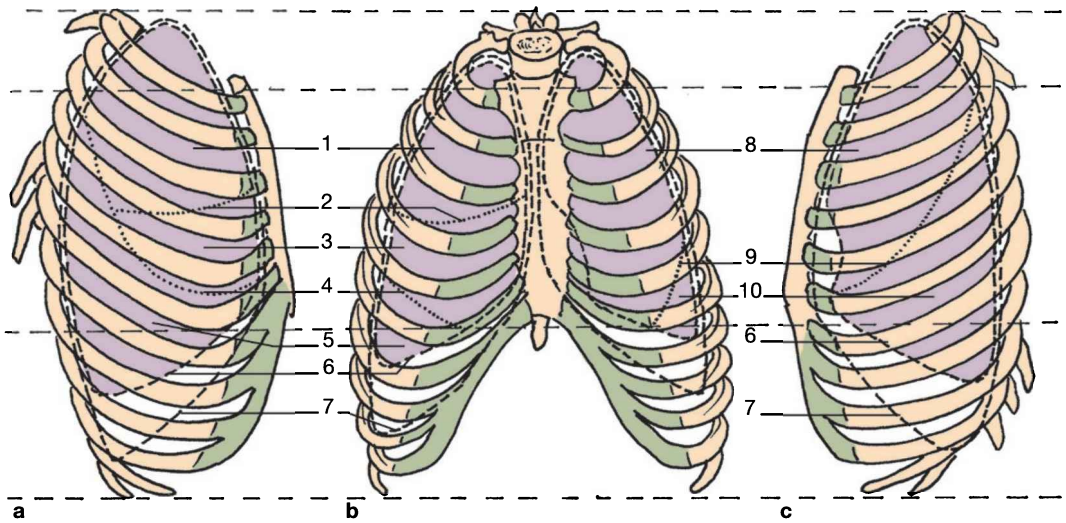

▶ **4-18**

Aspect des poumons (vue antérieure).

1. Scissures obliques
2. Scissure horizontale (poumon droit)
3. Sinus pleural
4. Lobe inférieur (poumon droit)
5. Lobe moyen (poumon droit)
6. Lobe supérieur (poumon droit)
7. Apex des poumons
8. Feuillet pariétal de la plèvre
9. Feuillet viscéral de la plèvre (réséqué)
10. Lobe supérieur (poumon gauche)
11. Lobe inférieur (poumon gauche)
12. Localisation du cœur
13. Localisation du diaphragme

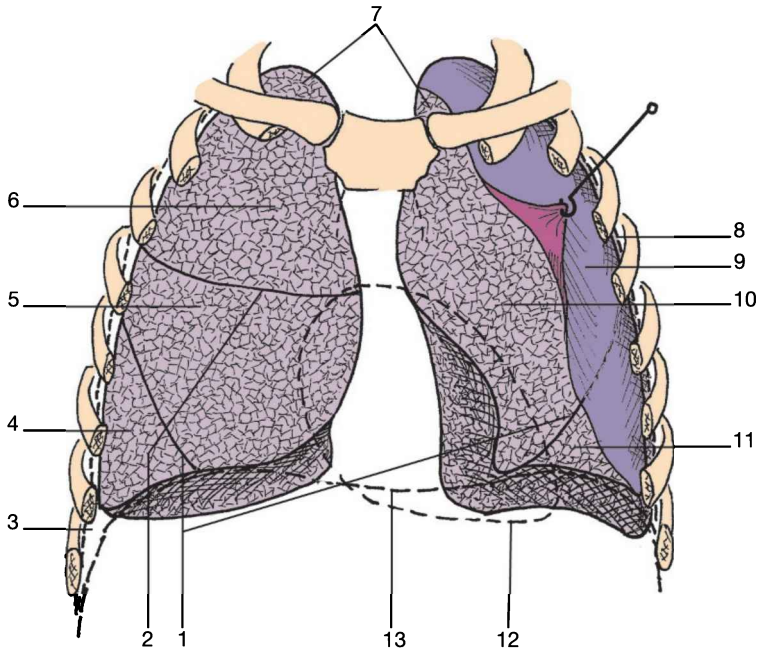

Présentation	
Définition	• **viscère** thoracique appartenant à l'appareil respiratoire • organe pair et relativement symétrique (mais 3 lobes à droite et 2 à gauche)
Fonction	• **échanges gazeux** entre le sang et l'air extérieur (inspiré, riche en oxygène et expiré, riche en gaz carbonique)
Situation (fig. 4-17)	• intrathoracique, de part et d'autre du médiastin • **apex :** dépasse la 1re côte (région sus-claviculaire) • **base :** au niveau du 4e espace intercostal à droite et 5e à gauche
Forme (fig. 4-18)	• organe **invaginé** (pénétration du pédicule pulmonaire et ses ramifications) • volumineux : haut = 25 cm, large = 10 cm (7 à gauche), profond = 15 cm, poids du droit = 600/700 g, gauche = 500/600 g • grossièrement cylindro-conique (le sommet se nomme apex), aplati à sa face médiastinale au centre de laquelle se situe le hile (passage du pédicule pulmonaire) • **variable** en taille entre l'inspiration forcée et l'expiration forcée • inclus l'**arbre bronchique** qui, partant de la trachée, se décompose au niveau de T5 en 2 bronches principales (droite et gauche), lobulaires (et intermédiaires), segmentaires, se terminant en bronchioles terminales

4-19

Composition du poumon droit (vue latérale).

A. Lobe supérieur (LS)
B. Lobe moyen (LM)
C. Lobe inférieur (LI)
1. Segment apical (LS)
2. Segment dorsal (LS)
3. Segment ventral (LS)
4. Segment latéral (LM)
5. Segment médial (LM)
6. Segment apical (LI)
7. Segment baso-médial (paracardiaque) (LI)
8. Segment baso-ventral (LI)
9. Segment baso-latéral (LI)
10. Segment baso-dorsal (LI)
11. Hile pulmonaire

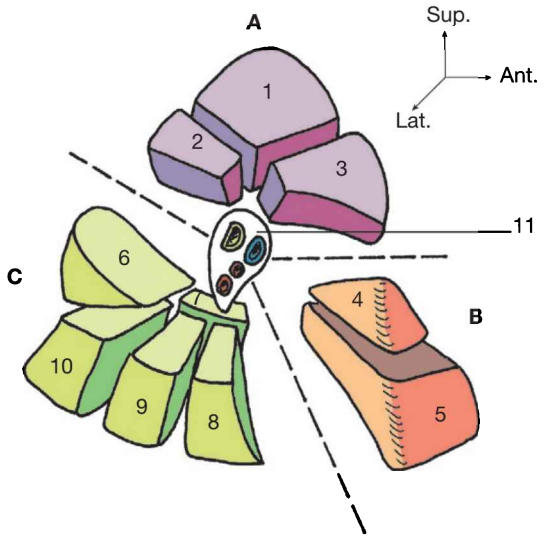

4-20

Composition du poumon gauche (vue latérale).

A. Lobe supérieur (LS)
B. Lobe inférieur (LI)
1. Segment apical (LS)
2. Segment dorsal (LS)
3. Segment ventral (LS)
4. Segment supérieur (de la lingula)
5. Segment inférieur (de la lingula)
6. Segment apical (LI)
7. Segment baso-médial (paracardiaque) (LI)
8. Segment baso-ventral (LI)
9. Segment baso-latéral (LI)
10. Segment baso-dorsal (LI)

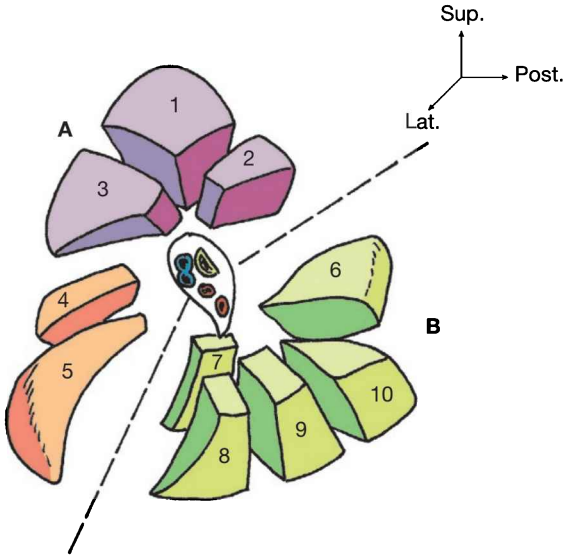

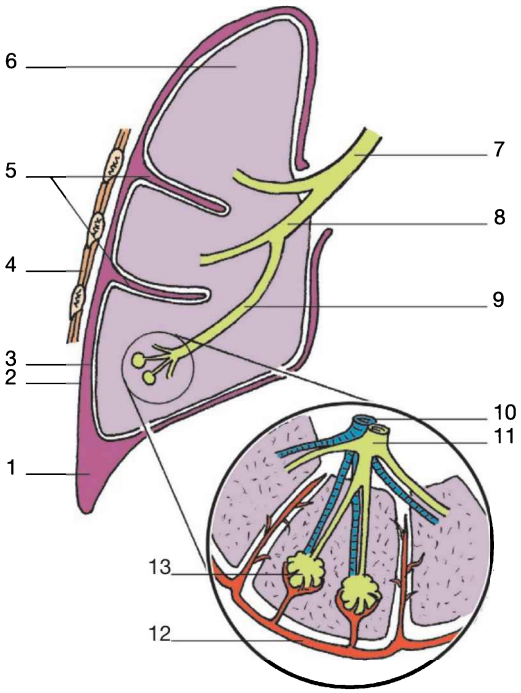

4-21

Structure des poumons (vue antérieure).

1. Cul-de-sac pleural (sinus)
2. Feuillet pariétal de la plèvre
3. Feuillet viscéral de la plèvre
4. Paroi thoracique
5. Scissures
6. Lobe supérieur
7. Bronche principale
8. Bronche intermédiaire
9. Bronche segmentaire
10. Branche terminale de l'a. pulmonaire
11. Bronchiole terminale
12. V. péri-alvéolaire
13. Alvéole

Description		
Composition	**POUMON DROIT (3 lobes)** (fig. 4-19)	**POUMON GAUCHE (2 lobes)** (fig. 4-20)
	lobe supérieur	lobe supérieur (culmen)
	1. apical 2. dorsal 3. ventral	
	lobe moyen	lobe supérieur (lingula)
	4. latéral	4. supérieur
	5. médial	5. inférieur
	lobe inférieur	
	6. apical (Fowler) 7. baso-médial (paracardiaque) 8. baso-ventral 9. baso-latéral 10. baso-dorsal	
Structure (fig. 4-21)	• 2 **poumons** • enveloppe = **plèvre** (séreuse à double feuillet, 1 pour chaque poumon) • division en **lobes** (3 à droite, 2 à gauche) séparés par des scissures • chaque lobe est divisé en **segments** (10 à droite, 10 à gauche) • chaque segment est divisé en **lobule pulmonaire** (unité fonctionnelle pulmonaire) • chaque lobule se termine en un petit sac ou **acinus** présentant des dilatations appelées **alvéoles** (au nombre de 300 à 700 millions, représentant une surface d'échange de 200 m^2) • les alvéoles possèdent une seule couche de cellules et recouvertes d'un film de surfactant (évitant le collapsus des parois lors de l'expiration)	

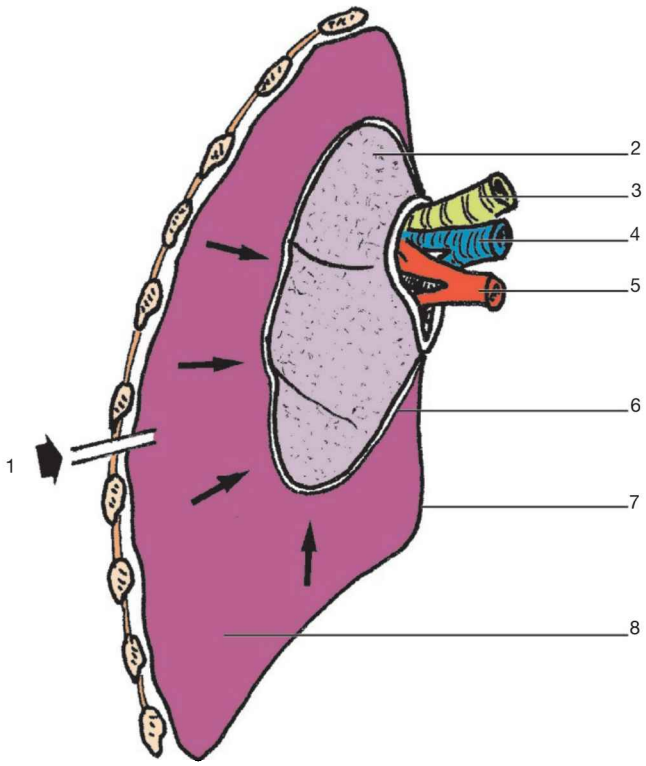

▶ 4-22

Fixité du poumon : cas pathologique du pneumothorax (coupe frontale).

1. Pneumothorax (perforation de la paroi thoracique)
2. Poumon (rétracté)
3. Bronche principale
4. A. pulmonaire
5. V. pulmonaire
6. Feuillet viscéral de la plèvre
7. Feuillet pariétal de la plèvre
8. Cavité pleurale (remplie d'air)

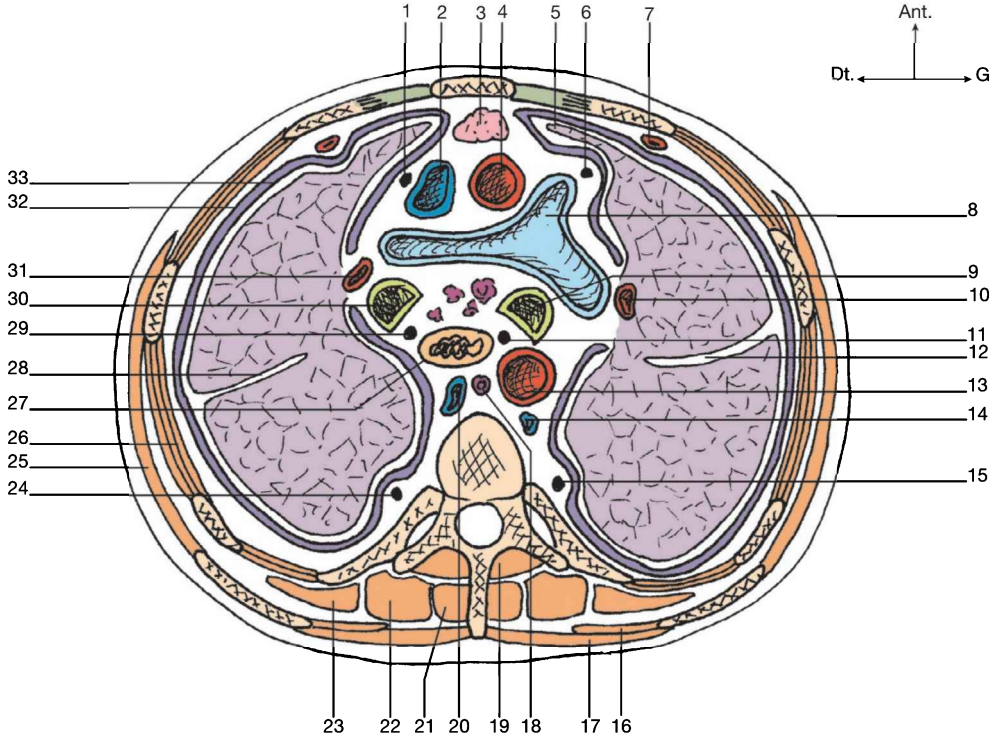

▶ 4-23

Rapports des poumons (coupe transversale).

1. N. phrénique droit
2. V. cave supérieure
3. Thymus
4. A. aorte ascendante
5. Récessus costo-médiastinal antérieur
6. N. phrénique gauche
7. A. thoracique interne
8. Bifurcation du tronc pulmonaire
9. Bronche principale gauche
10. V. pulmonaire gauche
11. N. vague gauche (X)
12. Scissure interlobaire du poumon gauche
13. A. aorte descendante
14. V. hémi-azygos
15. Chaîne Σ gauche
16. M. rhomboïde
17. M. trapèze inférieur
18. Conduit thoracique
19. M. transversaire épineux
20. V. azygos
21. M. épineux
22. M. longissimus
23. M. ilio-costal
24. Chaîne Σ droite
25. M. dentelé antérieur
26. Mm. intercostaux
27. Œsophage
28. Scissure interlobaire du poumon droit
29. N. vague droit (X)
30. Bronche principale droite
31. V. pulmonaire droite
32. Plèvre pariétale
33. Plèvre viscérale

Fixité (fig. 4-22)	• chaque poumon est **mobile** (glissement de la plèvre). Il peut s'écarter de la paroi thoracique en cas de pneumothorax • chacun est **amarré** à son **pédicule** pulmonaire (face médiale), situé au niveau du hile pulmonaire et entouré de la réflexion du feuillet viscéral de la plèvre, formant le **ligament triangulaire du poumon**
Rapports (fig. 4-23)	• **ant., lat., post. :** côtes, intercostaux, en bas les sinus pleuraux • **méd. :** pédicule pulmonaire, médiastin (à droite : VCS, v. azygos, à gauche : crosse aortique, cœur) • **sup. :** 1re côte, vaisseaux subclaviers • **inf. :** diaphragme

▶ **4-24**

Paquet vasculo-nerveux médiastinal (vue antérieure).

1. Ventricule droit
2. V. cave inférieure
3. V. pulmonaire inférieure droite
4. V. pulmonaire supérieure droite
5. A. pulmonaire droite
6. V. cave supérieure
7. N. phrénique droit
8. Tronc veineux brachio-céphalique droit
9. Tronc veineux brachio-céphalique gauche
10. Trachée
11. A. carotide commune gauche
12. V. jugulaire interne
13. Crosse de la veine azygos
14. A. subclavière gauche
15. V. subclavière gauche
16. N. phrénique gauche
17. Crosse aortique
18. A. pulmonaire gauche
19. V. pulmonaire supérieure gauche
20. V. pulmonaire inférieure gauche
21. Centre phrénique

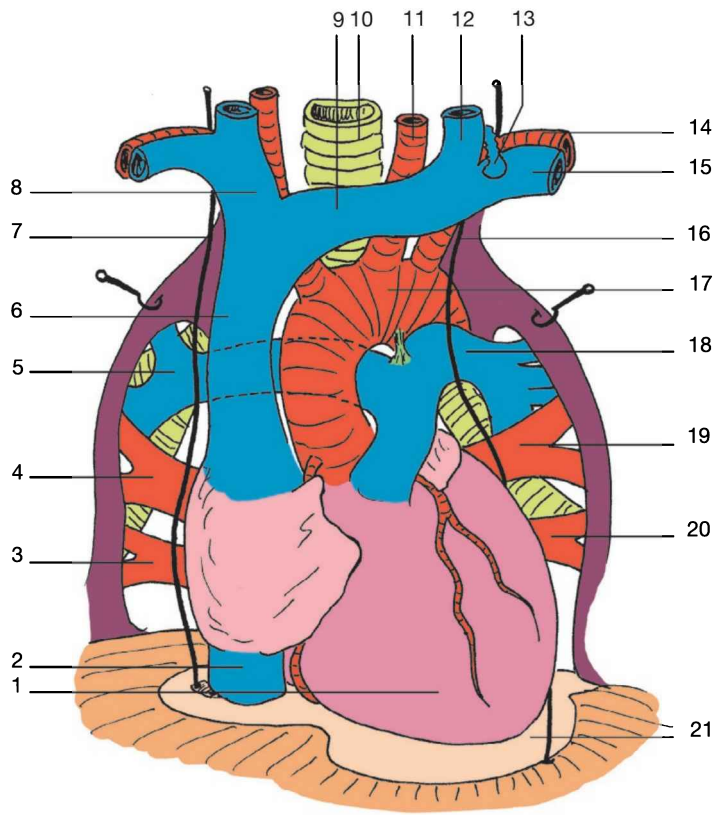

▶ **4-25**

Veines nourricières des bronches (coupe transversale).

1. N. vague droit (X)
2. A. pulmonaire droite
3. V. cave inférieure
4. N. phrénique droit
5. Angle manubrio-sternal
6. Thymus
7. A. aorte ascendante
8. N. phrénique gauche
9. A. pulmonaire gauche
10. Bronche principale gauche
11. Aa. bronchiques
12. A. aorte descendante
13. N. vague (X)
14. Vv. bronchiques gauches
15. V. hémi-azygos
16. T5
17. Conduit thoracique
18. V. azygos
19. Vv. bronchiques droites
20. Lymphonœuds

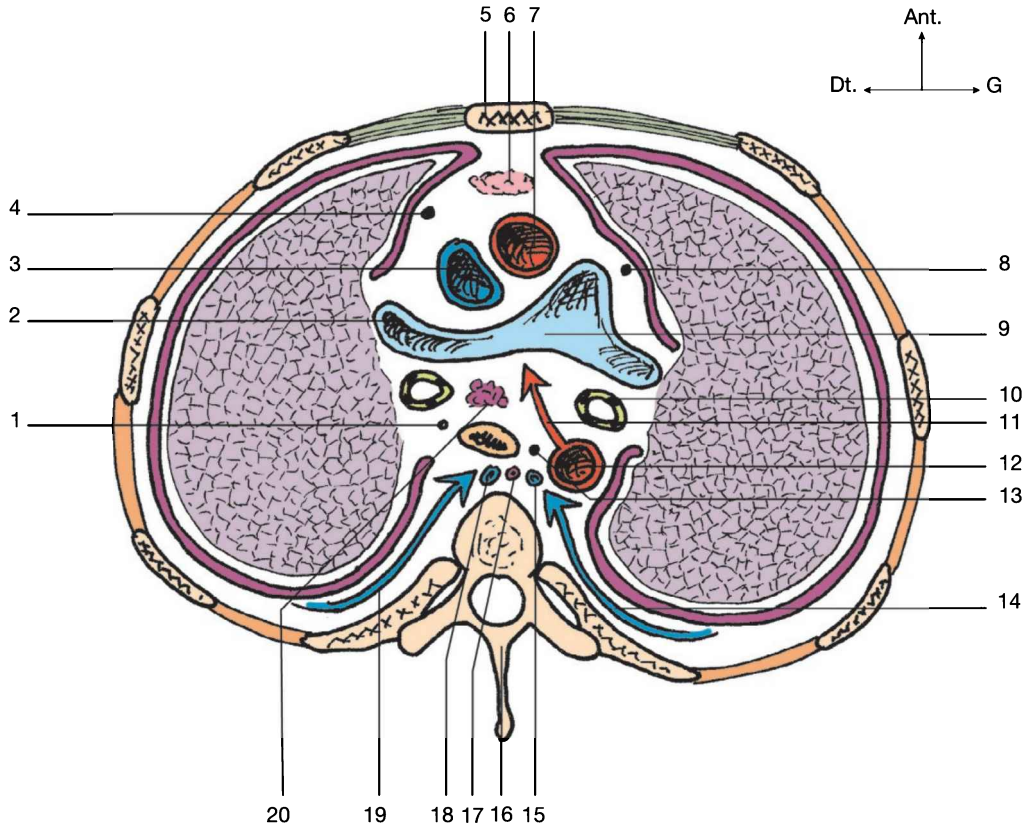

PVN	
Artères	il faut distinguer 2 types d'artère : **1) celles qui interviennent dans l'hématose** (fig. 4-24). Ce sont les aa. pulmonaires, grossièrement satellites des bronches et de leur division. – du côté droit : l'a. pulmonaire donne 7 à 8 artères – du côté gauche : l'a. pulmonaire donne 4 à 5 artères **2) celles qui nourrissent les bronches** (fig. 4-25). Ce sont les aa. bronchiques, issues de l'aorte, au niveau de T5 pour le poumon droit et de T6 pour le gauche
Veines	• même remarque que pour les artères : **1) celles qui interviennent dans l'hématose** (fig. 4-24)**.** Ce sont les vv. pulmonaires, grossièrement satellites des aa. **2) celles qui nourrissent les bronches** (fig. 4-25)**.** Ce sont les vv. bronchiques, qui drainent vers la v. azygos à droite et hémiazygos à gauche, puis la VCS
Lymphatiques	• lymphonœuds bronchiques et du l. triangulaire (reliant hile et diaphragme)
Nerfs	• Σ : chaînes ganglionnaires latéro-vertébrales • paraΣ : nn. vagues (X)

Incidence pratique

Cf. « Arbre bronchique » p. 82.

PLÈVRE

(*pleura* = plèvre)

▶ **4-26**

Composition de la plèvre (coupe frontale).

1. Plèvre pariétale
2. Plèvre viscérale
3. Bronche principale
4. Aa. pulmonaires
5. Vv. pulmonaires
6. L. pulmonaire
7. Diaphragme
8. Poumon

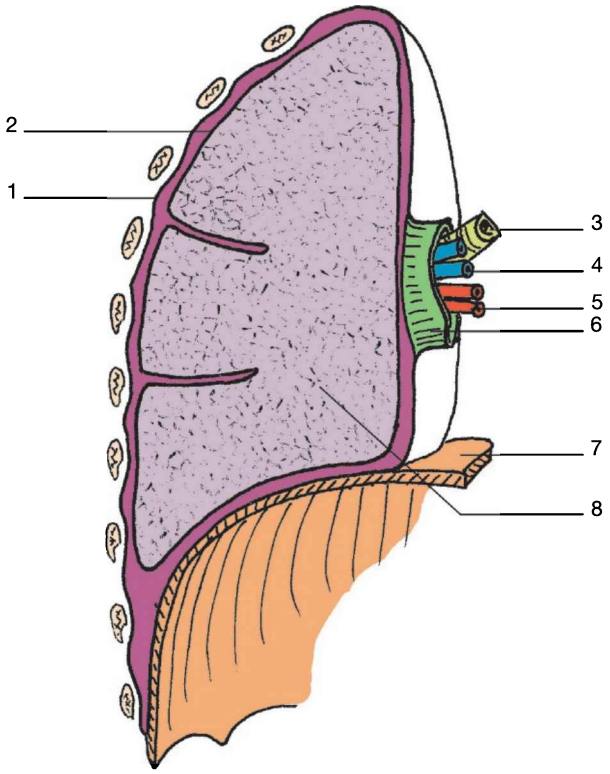

▶ **4-27**

Fixité des plèvres : schéma de face avec vues latérale (a), antérieure (b), transversale (c).

1. L. costo-pleural
2. L. transverso-pleural
3. Tubercule de Chassaignac
4. Fascia prévertébral
5. Bandelette vertébro-pleurale
6. Fibres issues du m. Scalène antérieur (petit scalène)
7. Dôme pleural
8. Ll. costo-pleuraux
9. L. pulmonaire
10. Adhérence pleuro-diaphragmatique
11. Symphyse sternale
12. L. interpleural de Morosow

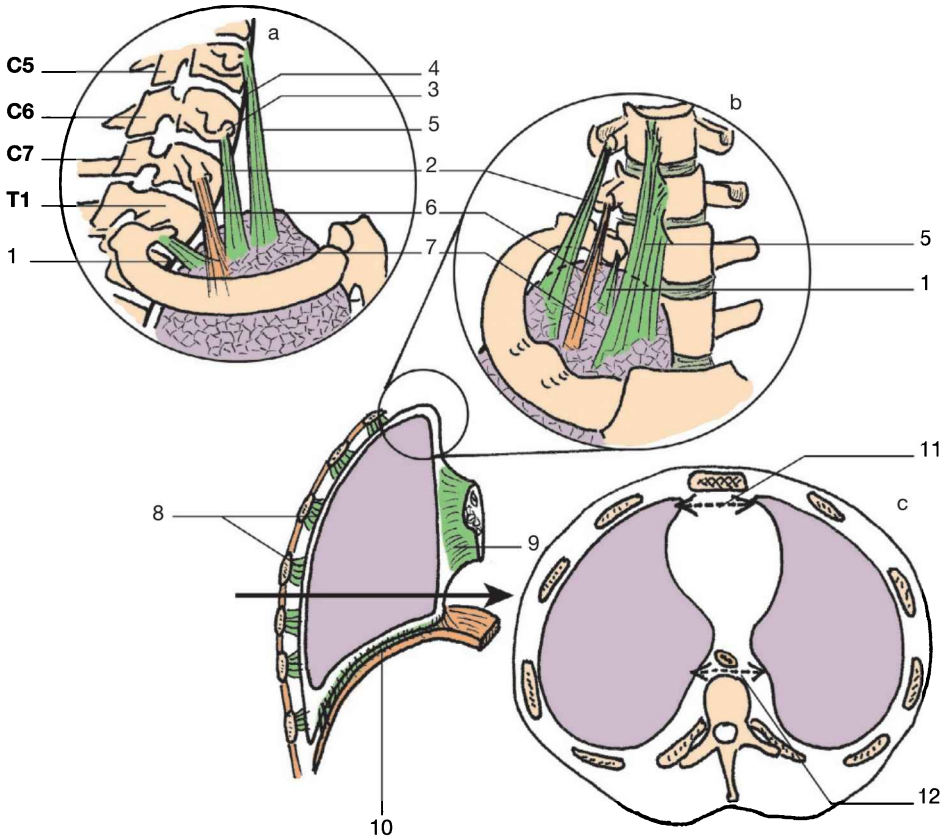

Présentation	
Définition	• **membrane** séreuse thoracique à double feuillet enveloppant les poumons
Fonction	• assure le **glissement** des poumons contre les parois thoraciques
Situation	• thorax
Forme	• au nombre de 2 (une plèvre par poumon), sans communication entre elles
Description	
Composition (fig. 4-26)	• composée de **2 feuillets** : 1 viscéral et 1 pariétal • entre les 2 feuillets, une **cavité virtuelle** (à pression négative) est tapissée de liquide séreux assurant le glissement (lubrifiant) • les portions basses s'insinuent entre les parois thoraciques et le diaphragme (dont les fibres périphériques sont presque verticales), ce qui forme les **sinus pleuraux** ou **culs-de-sac** pleuraux (lieu des éventuelles collections liquidiennes pathologiques, comme dans les pleurésies, provoquant des accolements aux répercussions sévères, ou d'une introduction d'air, comme dans les pneumothorax)
Structure	membrane dont la face cavitaire est recouverte d'un épithélium sécrétant (lubrification)
Fixité (fig. 4-27)	• **feuillet viscéral :** adhérent à la surface pulmonaire (mobile) • **feuillet pariétal :** adhérent – au médiastin – au diaphragme – surtout au fascia endothoracique (ou fascia sous-pleural) notamment à sa partie supérieure où il constitue le **diaphragme cervico-thoracique** (Bourgery) avec des **ll. suspenseurs de la plèvre** : l. transverso-pleural, ll. costo-pleuraux, bandelette vertébro-pleurale, fibres du scalène ant. (constituant inconstamment le muscle petit scalène) • **réunion des 2 feuillets :** en regard du médiastin au niveau du pédicule pulmonaire (l. pulmonaire) • les feuillets pariétaux peuvent s'unir en arr. du sternum (symphyse sternale), ou en arr. de l'œsophage (cul-de-sac, ou ligament interpleural de Morosow)
Rapports (fig. 4-27)	• **feuillet viscéral :** surface pulmonaire • **feuillet pariétal :** côtes et intercostaux, diaphragme, médiastin • **entre les feuillets :** espace virtuel formant de **culs-de-sac** pleuraux ou sinus pleuraux à ses parties basses (postérieurement et latéralement)
PVN	
Artères	• plèvre **viscérale** : aa. bronchiques et pulmonaires • plèvre **pariétale** : aa. intercostales, thoracique int., bronchiques et subclavières
Veines	• satellites des artères
Lymphatiques	• lymphatiques des poumons et satellites des veines
Nerfs	• plèvre **viscérale** : plexus nerveux pulmonaire • plèvre **pariétale** : – plèvre costale : nn. intercostaux – plèvre diaphragmatique : nn. phréniques

Incidence pratique

L'accolement des sinus pleuraux dans les pleurésies hypothèque lourdement les capacités ventilatoires. La bonne liberté de glissement des feuillets pleuraux donne au jeu diaphragmatique son efficacité fonctionnelle.

ARBRE BRONCHIQUE

(*bronchia* = bronche ; *bruncus* = souche)

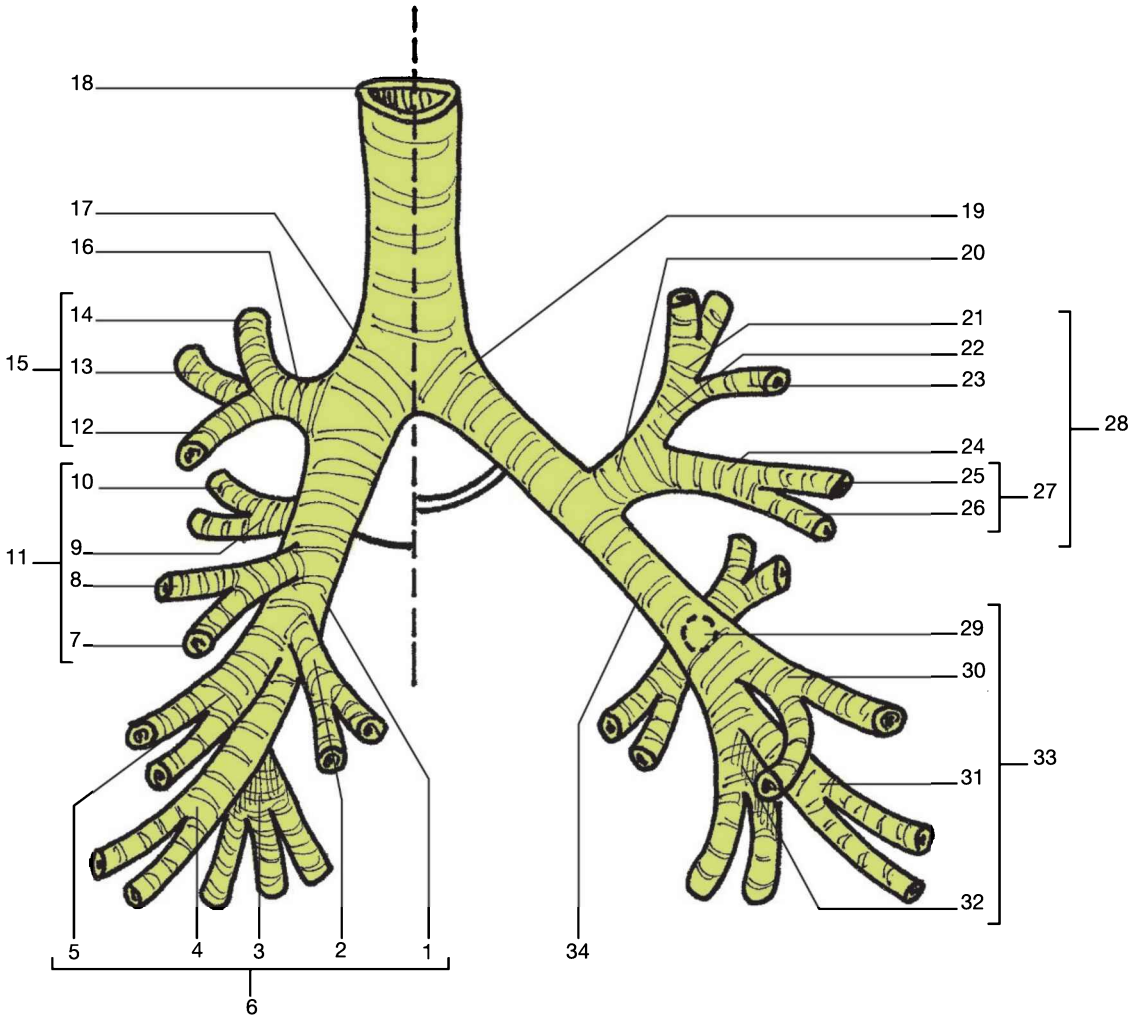

▶ **4-28**

Arbre bronchique (vue antérieure).

Bs : bronche segmentaire
LS, LI, LM : lobes supérieur/inférieur/moyen
1. Bronche lobaire inférieure droite
2. Bs baso-médiale LI
3. Bs baso-postérieure LI
4. Bs baso-latérale LI
5. Bs baso-ventrale LI
6. Lobe inférieur droit
7. Bronche lobaire moyenne (LM)
8. Bs baso-médiale LM
9. Bs baso-latérale LM
10. Bs apicale LM
11. Lobe moyen
12. Bs baso-ventrale LS
13. Bs baso-dorsale LS
14. Bs apicale LS
15. Lobe supérieur
16. Bronche lobaire supérieure droite
17. Bronche principale droite
18. Trachée
19. Bronche principale gauche
20. Bronche lobaire supérieure gauche
21. Bs apico-dorsale LS
22. Bs culminale LS
23. Bs ventrale LS
24. Bronche lingulaire
25. Bronche lingulaire crâniale
26. Bronche lingulaire caudale
27. Lingula
28. Lobe supérieur gauche
29. Bs apicale LI
30. Bs baso-ventrale antéro-médiale LI
31. Bs latérale LI
32. Bs postérieure LI
33. Lobe inférieur gauche
34. Bronche lobaire inférieure gauche

Présentation	
Définition	• ensemble des **conduits** aériens
Fonction	• assure la **circulation** de l'air inspiré et expiré entre le larynx et les alvéoles pulmonaires
Situation	• médiastin, repose sur le centre phrénique • rétrosternal gauche
Forme	• forme une arborescence canalaire s'épanouissant au sein de chaque poumon
Description	
Composition (fig. 4-28)	• à partir de l'origine laryngée, unique, les conduits se divisent (bifurcation trachéale) successivement plusieurs fois, jusqu'à la terminaison des bronchioles au niveau alvéolaire • on distingue : – *trachée :* conduit fibro-musculo-cartilagineux entre le cartilage cricoïde et la bifurcation trachéale (en dessous de la fourchette sternale). Long de 10/12 cm, Ø 2 cm (section en forme de fer à cheval). Bifurque au niveau de T4 (bifurcation trachéale ou carène bronchique) formant ainsi un angle de ± 60 à 70° ouvert en bas – *bronches principales (souches) :* 1 droite (s'écarte latéralement à **20°** du plan sagittal médian, plus large et plus courte, 2 cm) + 1 gauche (s'écarte latéralement à **45°** du plan sagittal médian, longue de 5 cm). Elles sont **extra-pulmonaires** et se terminent au **hile** du poumon, au sein du **pédicule pulmonaire** (bronche + 1 artère + 2 veines) – *bronches lobaires :* 3 à droite, 2 à gauche (*cf.* Anatomie des poumons). Elles sont **intra-pulmonaires**, moins grosses, cylindriques, moins riches en cartilage mais davantage en **fibres musculaires** lisses (variation du Ø par le système nerveux) – *bronches segmentaires :* 1 par segment (10 à droite et 10 à gauche[1]) – *bronchioles :* forment un riche réseau disséminant vers les alvéoles (lieu des échanges entre sang et air, tapissées d'un liquide riche en surfactant pulmonaire)

[1] La division en 10 est classique. Certains auteurs n'en comptent que 9 à gauche du fait que, pour la lobaire inf., la division est variable et regroupe souvent les bronches ventro-basale et paracardiaque en un tronc unique ventro-paracardiaque, se divisant ensuite.

▶ **4-29**

Structure des bronches (vue antérieure).

1. Bronche lobaire
2. Bronche principale
3. Trachée
4. Cartilage cricoïde
5. M. trachéal
6. Cartilage
7. Fibres élastiques (avec épithélium et cils vibratiles)
8. Fibres musculaires

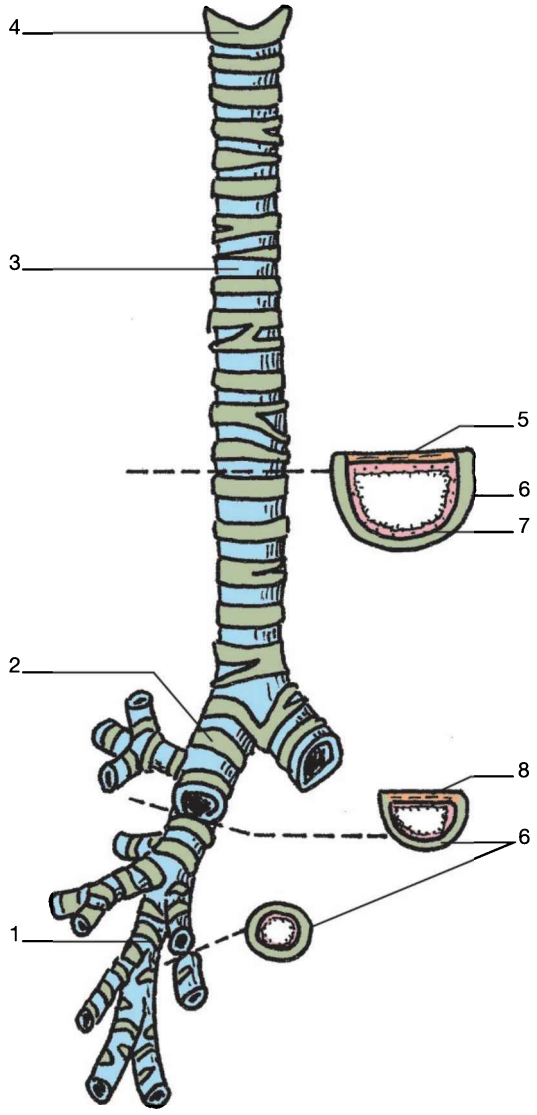

	bronche droite		*bronche gauche*	
Orientations	PRINCIPALE	dh (avt, ht) ± verticale	PRINCIPALE	dh, bas (arr.) ± horizontale
	LOBAIRE sup.	dh (avt et ht)	LOBAIRE sup. 1) culminale	dh, avt (ht) ht, arr. dh
	• apicale • dorsale • ventrale	± verticale arr., dh, ht bas, avt, dh	• apicale • dorsale • ventrale	± verticale arr., dh, ht avt, dh (ht)
	LOBAIRE moy.	bas, avt (dh)	2) lingulaire	bas, dh, avt ± horizontale
	• *latérale* • *médiale*	dh, avt, bas avt, bas (dd)	• *sup.* • *inf.*	dh, avt, bas ± horizontale dh (bas)
	LOBAIRE inf.	bas, dh, arr.	LOBAIRE inf.	bas, arr., dh
	• apicale (Nelson) • paracardiaque • latéro-basale • ventro-basale • dorso-basale[2]	arr., dh (bas) bas, dd bas, avt (dh) bas, dh (avt) bas, arr. bas, arr.	• apicale (Nelson) • paracardiaque • latéro-basale • ventro-basale • dorso-basale	arr. bas, avt (dd) bas, avt (dh) bas, dh, avt bas, arr. (dh) bas, arr.
Structure (fig. 4-29)	• **trachée :** 16 à 20 anneaux cartilagineux séparés par du tissu conjonctif riche en fibres élastiques, avec une partie postérieure plane et musculaire (m. trachéal). Sa face interne est formée de cellules à mucus et de cellules ciliées • **bronches :** même aspect que la trachée, avec des anneaux cartilagineux aplatis en arrière où l'on trouve des fibres musculaires lisses, transversales • **bronchioles :** ne contiennent plus de cartilage, ∅ < 1 mm. Il existe des communications entre alvéoles ou avec les bronches (de quelques microns à quelques dizaines de microns)			
Fixité	• l'arbre bronchique est mobile, appendu à l'os hyoïde et au larynx et fixé au hile pulmonaire au sein du **pédicule pulmonaire**			
Rapports (*cf.* fig. 4-3a et 4.23)	• trachée : – ant. : œsophage, thyroïde, crosse aortique, sternum – post. : plan prévertébral – lat. : nn. récurrents (larynx), aa. carotides, vv. jugulaires • **bronches :** avec le segment correspondant			
PVN				
L'ensemble	• *cf.* PVN pulmonaire			

[2] Ou termino-basale.

Incidences pratiques

- C'est au niveau de la **fourchette sternale** que l'on recherche la toux provoquée (par appui en regard des premiers cartilages trachéaux).
- La **bronche principale droite** étant plus proche de la verticale que la gauche, plus oblique, cela explique que, dans les « fausses routes » alimentaires, c'est au niveau de la bronche droite que se bloquent les morceaux ingérés.
- La connaissance topographique des lobes pulmonaires et l'orientation des bronches en rapport déterminent la position facilitant leur ventilation.

MÉDIASTIN

(*stare* = se tenir ; *media* = au milieu)

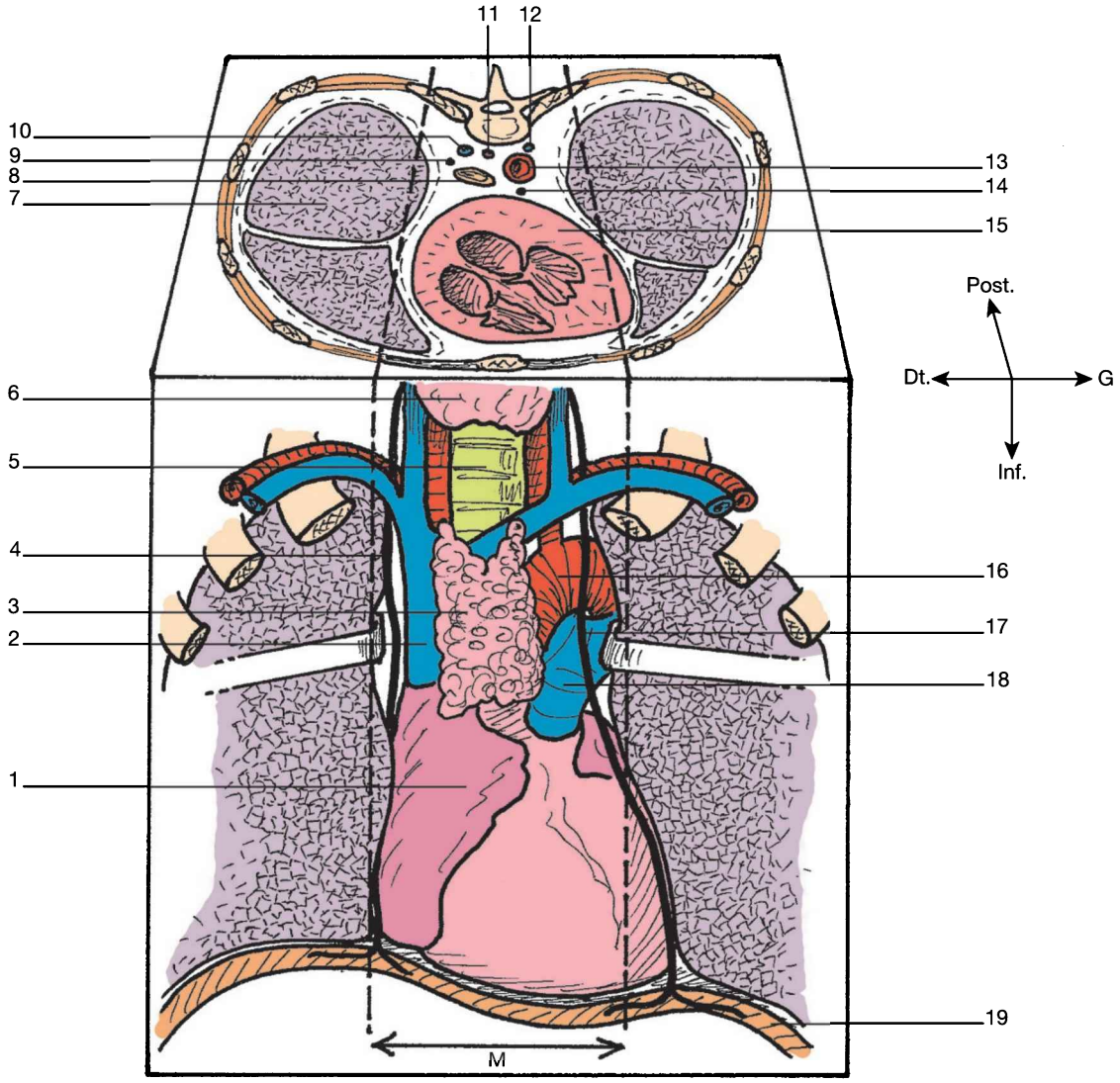

▶ **4-30**

Médiastin (vue antérieure et coupe transversale).
M : médiastin

1. Oreillette droite
2. V. cave inférieur
3. Thymus
4. N. vague droit (X)
5. Trachée
6. Glande thyroïde
7. Poumon droit
8. Œsophage
9. N. vague droit
10. V. azygos
11. Conduit thoracique
12. V. hémi-azygos
13. A. aorte
14. N. vague gauche (X)
15. Cœur
16. Crosse aortique
17. N. phrénique gauche
18. Tronc pulmonaire
19. M. diaphragme

Définition	• espace thoracique extérieur aux plèvres
Situation	• partie médiane de la région thoracique • s'étend sur toute la hauteur de la partie rétrosternale du thorax
Forme	• espace vertical • plus large en bas qu'en haut
Contenant (fig. 4-30)	• *sur les côtés :* les poumons et le hile pulmonaire correspondant • *en avant :* le sternum • *en arrière :* la colonne vertébrale thoracique • *en haut :* l'orifice supérieur du thorax • *en bas :* le centre phrénique
Contenu	• *en arrière :* l'œsophage, les nerfs vagues, les chaînes sympathiques, le système azygos, le conduit thoracique • *en avant :* la trachée et la division trachéale, les vaisseaux pulmonaires • *en bas :* le cœur et l'abouchement de ses gros vaisseaux (veines caves supérieure et inférieure, artères pulmonaires et crosse aortique), ainsi que ses artères coronaires

QROC

Corrigés p. 263

1. Quelle est la portion du myocarde la plus épaisse ?
2. En quoi se divise le tronc pulmonaire ?
3. Quels sont les rapports essentiels de l'œsophage thoracique ?
4. Quels éléments pénètrent dans le hile du poumon ?
5. Pour quelle raison le passage des aliments dans l'œsophage est-il gêné par une activité physique importante simultanée ?
6. Citez le nom des segments pulmonaires droits.
7. Citez le nom des segments pulmonaires gauches.
8. Quelles sont les artères nourrissant les bronches pulmonaires ?
9. Énumérez les moyens de fixité du poumon.
10. Quelle est la différence d'obliquité des bronches principales et quelle en est la conséquence pathologique ?
11. Quels sont les rapports de la trachée ?
12. Quels sont les moyens de fixité de l'œsophage ?
13. À quel niveau vertébral se situe le cœur ?
14. Quel est le nom des valvules auriculo-ventriculaires du cœur ?
15. Quels sont les moyens de fixité du cœur ?
16. Quel est le principal élément veineux participant à la vascularisation du cœur ?
17. Quels sont les deux plexus nerveux autonomes du cœur ?
18. Qu'est-ce que la plèvre et de quoi est-elle constituée ?
19. Quels sont les moyens de fixité de la plèvre ?
20. Quelles sont les zones pleurales ayant une forte incidence sur la mécanique ventilatoire ?

This page intentionally left blank

5

ORGANES, VISCÈRES ET RÉGIONS DE L'ABDOMEN

© 2018, Elsevier Masson SAS. Tous droits réservés

CAVITÉ ABDOMINALE
PÉRITOINE
(*peri* = autour; *tonus* = tendu)

▶ **5-1**

Situation du péritoine (coupes transversale et sagittale).
1. A. aorte
2. V. cave inférieure
3. Espace rétro-péritonéal
4. Rein droit
5. Méso
6. Muscles
7. Viscère
8. Espace pré-péritonéal
9. Cavité péritonéale
10. Péritoine

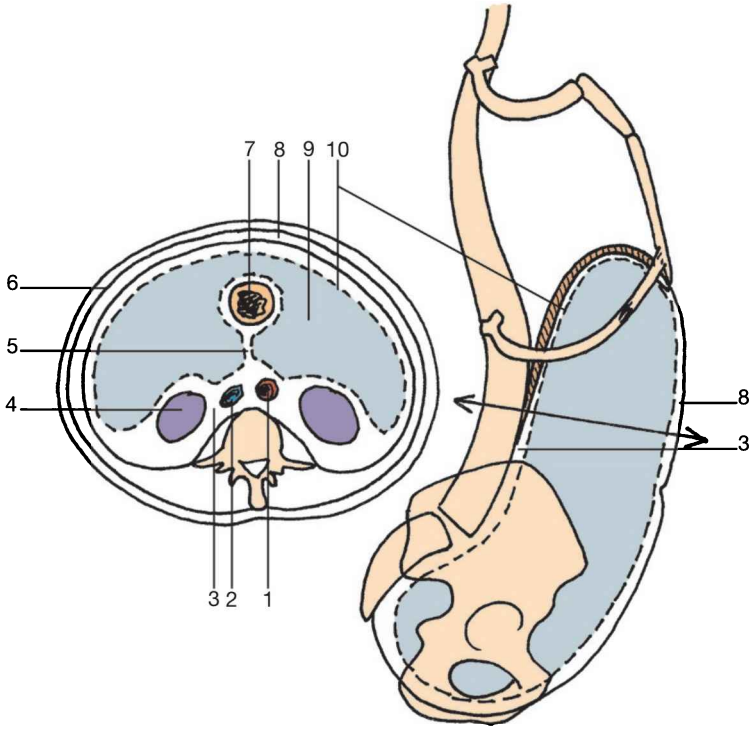

▶ **5-2**

Composants du péritoine (coupe sagittale).
1. Utérus
2. Vessie
3. Anses de l'intestin grêle
4. Grand omentum
5. Côlon transverse
6. Petit omentum
7. Foie
8. Diaphragme
9. V. Cave inférieure
10. A. Aorte
11. Bourse omentale
12. Pancréas
13. Duodénum
14. Rectum

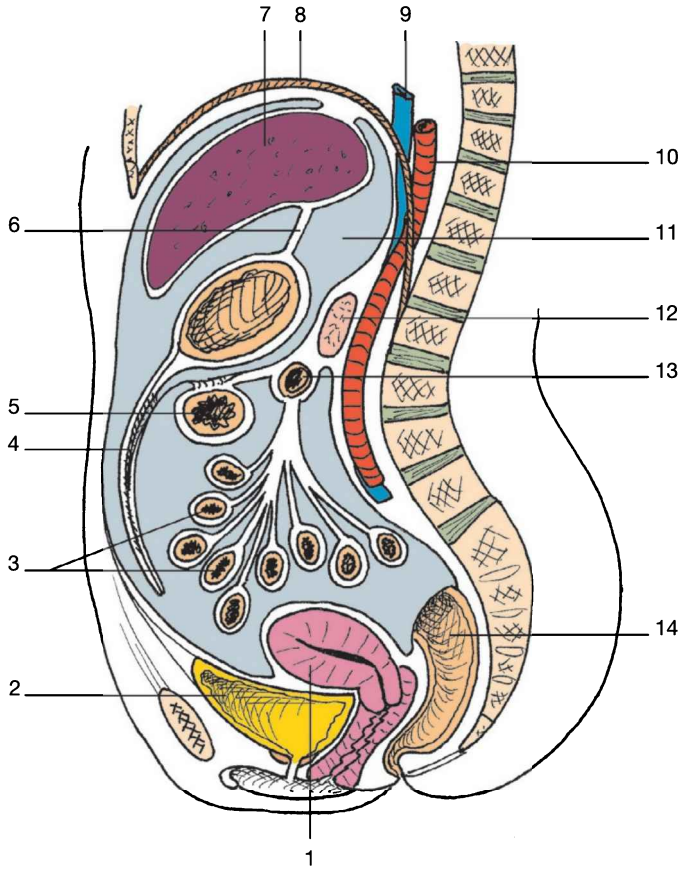

Sont présentés ici : la cavité péritonéale, les organes digestifs et leurs annexes, les organes pelviens.

Présentation	
Définition	• **membrane** séreuse à double feuillet
Fonction	• **glissement** des 2 feuillets l'un contre l'autre, lors des mouvements (avec sécrétion et résorption d'un fluide visqueux, environ 50 mL) • **amarrage** des viscères • **protection** des viscères (par le tablier graisseux du grand omentum) contre les chocs et les infections • **support** de vaisseaux et nerfs à destination viscérale
Situation (fig. 5-1)	• tapisse la **cavité abdominale** et se réfléchit au contact des surfaces viscérales (du diaphragme au grand bassin) • délimite ainsi une cavité péritonéale et des **espaces extra-péritonéaux** (prépéritonéal et rétropéritonéal)
Forme	• forme d'un **sac** à double paroi recouvrant les viscères (sac étanche chez l'homme, et ouvert au niveau des trompes chez la femme)
Description	
Composition (fig. 5-2)	**1) 2 feuillets** **2)** un **espace virtuel** (espace de glissement) séparant les 2 feuillets **3)** et **2 replis** ou **omentums**[1] (anciens épiploons[2]) : le grand omentum qui part de l'estomac (prolongement caudal de la poche rétro-gastrique) et recouvre l'intestin grêle ; et le petit omentum, tendu entre le foie et l'estomac (en arrière duquel se trouve un cul-de-sac nommé bourse omentale)

[1] Du latin *omentum* : enveloppe (des intestins). À noter que *omen* signifie présage, et que l'*omentator* était le devin qui prédisait l'avenir en lisant dans les entrailles des animaux.
[2] Du grec *épi-pleîn* : qui flotte par-dessus.

▶ **5-3**

Fixité antérieure (vue postérieure de la paroi antérieure).

1. Mm. abdominaux
2. Paroi thoracique
3. Diaphragme
4. L. falciforme
5. L. rond du foie
6. Ombilic
7. Pli ombilical latéral (vaisseaux épigastriques inférieurs)
8. Pli ombilical médial
9. Pli ombilical médian (ouraque)
10. M. obturateur interne
11. Vessie

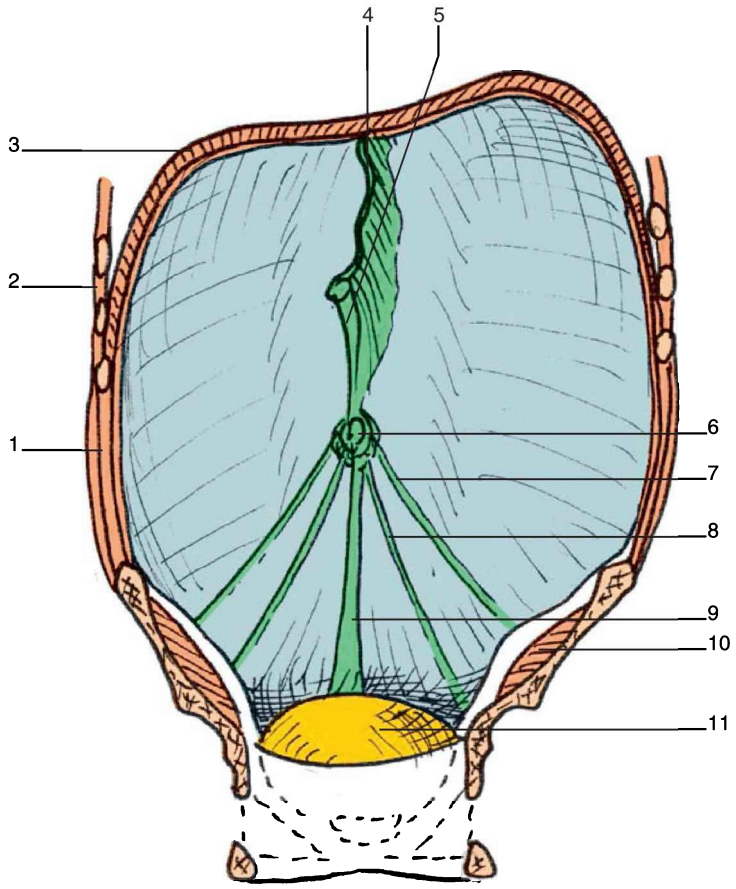

▶ **5-4**

Fixité postérieure (vue antérieure de la paroi postérieure).

1. Cæcum
2. Jonction iléo-cæcale
3. Début du côlon transverse
4. Duodénum D1
5. Conduit biliaire commun
6. V. porte
7. Projection du foie (hachuré)
8. L. triangulaire droit
9. Vv. hépatiques
10. V. cave inférieure
11. L. falciforme du foie
12. Œsophage
13. L. triangulaire gauche
14. L. phrénico-splénique et vaisseaux spléniques
15. Racine du mésocôlon transverse
16. Angle colique gauche
17. Jonction duodéno-jéjunale
18. Racine du mésentère et vaisseaux mésentériques (sup. et inf.)
19. Racine du mésocôlon sigmoïde et vaisseaux sigmoïdiens
20. Rectum
21. Vessie
22. Loge para-rectale

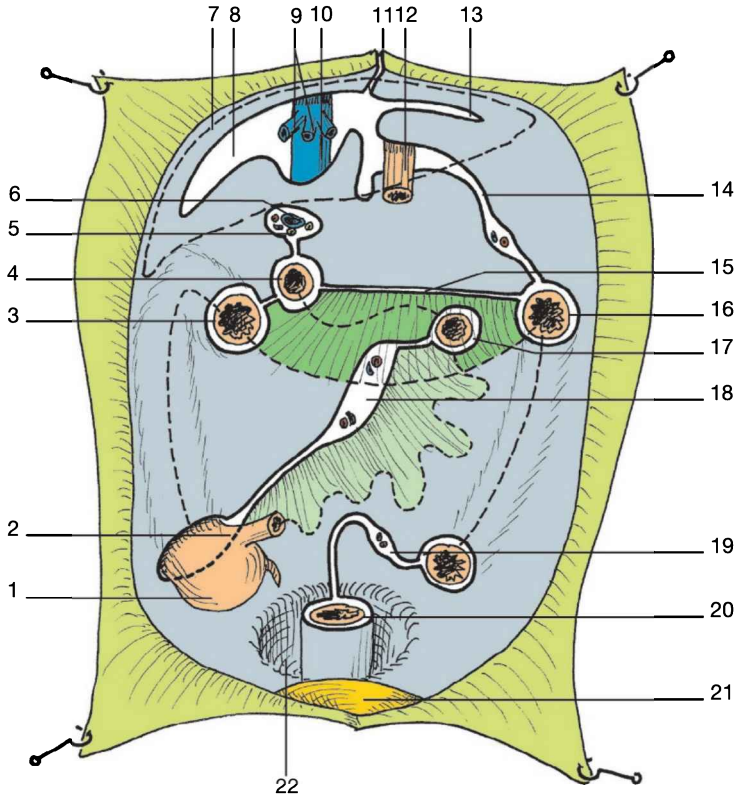

Structure	• 1 feuillet **pariétal** contre les parois de la cavité abdominale • 1 feuillet **viscéral** adhérent à la surface des viscères
Fixité	• **en haut :** l. phrénico-œsophagien et fascia sous-diaphragmatique • **en avant** (fig. 5-3) : – en haut : cloison supra-ombilicale (l. falciforme et l. rond du foie) – en bas : 3 plis infra-ombilicaux (pli médian ou ouraque, pli médial, pli latéral) • **en arrière** (fig. 5-4) : – au foie : l. coronaire et ll. triangulaires droit et gauche (= zone nue du foie, reliant péritoine postérieur et ombilic *via* le l. falciforme), pli hépatique propre – à l'estomac : l. gastro-phrénique, l. gastro-colique, à droite le petit omentum (avec 3 parties : pars vasculosa qui contient le hile du foie, pars flacida qui part de la petite courbure de l'estomac et pars condensa qui part de l'œsophage abdominal) et en bas le grand omentum – au duodénum : l. gastro-duodénal, mésoduodénum – au pancréas : pli gastro-pancréatique – à la rate : l. spléno-phrénique (fascia sous-diaphragmatique), l. spléno-rénal (capsule rénale gauche), l. spléno-colique – au côlon : les différents mésocôlons – au grêle : racine du mésentère
Rapports (*cf.* fig. 5-2)	• **en haut :** diaphragme • **en bas :** petit bassin • **en avant :** espace prépéritonéal avec paroi abdominale • **en arrière :** espace rétropéritonéal avec reins ; VCI et aorte abdominale

▶ 5-5

Déplacements du liquide péritonéal (vue antérieure).

1. Courants ascendants
2. Courant descendant

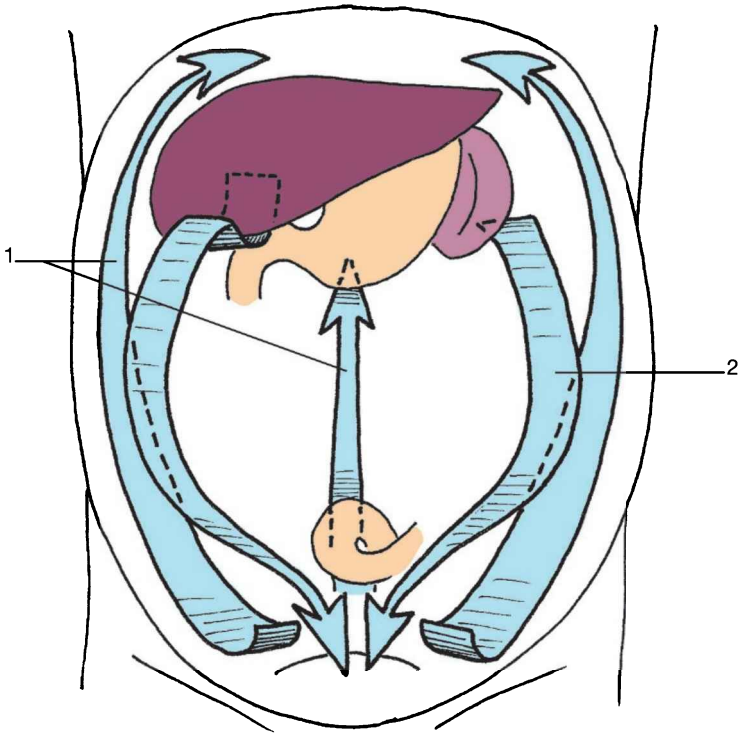

PVN	
Liquide péritonéal (fig. 5-5)	• **volume contenu :** ± 50 cm^3 (film très fin), facilitant le glissement des feuillets du péritoine • **pression :** variable selon la position[3] • **sécrétion :** issue du plasma, notamment au niveau du grand omentum et, surtout, du péritoine hépatique (volume sécrété : 1 L/heure) • **résorption :** variable selon les zones, davantage en haut qu'en bas de l'abdomen (notamment au niveau diaphragmatique), en direction des lymphonœuds viscéraux • **circulation :** dans la cavité péritonéale (antérieurement de haut en bas et postérieurement de bas en haut). Il peut exister des stases et des infections (péritonites)
Artères	• péritoine **pariétal** : aa. de la paroi abdominale et du pelvis • péritoine **viscéral** : aa. viscérales correspondantes
Veines	• péritoine **pariétal** : vv. de la paroi abdominale drainant vers le système azygos • péritoine **viscéral** : vv. viscérales drainant vers le système porte
Lymphatiques	• lymphonœuds lombaux et viscéraux drainant vers le conduit thoracique
Nerfs	• péritoine **pariétal** : nn. pariétaux (nn. phréniques, intercostaux et subcostaux, lombaux) • péritoine **viscéral** : nn. viscéraux (nn. vagues) vers les séreuses et omentums (riches en extérocepteurs, qui sont indolores) et vers les mésopéritonéaux (riches en extérocepteurs, sensibles à la traction, distension)

[3] En décubitus dorsal : 8 cmH_2O ; debout : 30 à 40 cmH_2O en bas et pression négative sous le diaphragme ; durant les efforts de poussée : 150 cmH_2O.

Incidences pratiques

- Le massage abdominal par brassage facilite la mobilité des viscères et la circulation du liquide péritonéal.
- D'une façon générale, les mobilisations viscérales et le jeu pression-dépression (appelé « pompage ») améliorent la perfusion et le libre jeu des organes.

VISCÈRES DU TUBE DIGESTIF

ESTOMAC

(*stomakhos* = bouche, œsophage, estomac)

▶ **5-6**

Situation de l'estomac (vue antérieure).

1. Pancréas
2. Duodénum
3. Foie
4. Œsophage
5. 5e côte
6. Corps de l'estomac
7. Angle colique gauche
8. Pylore

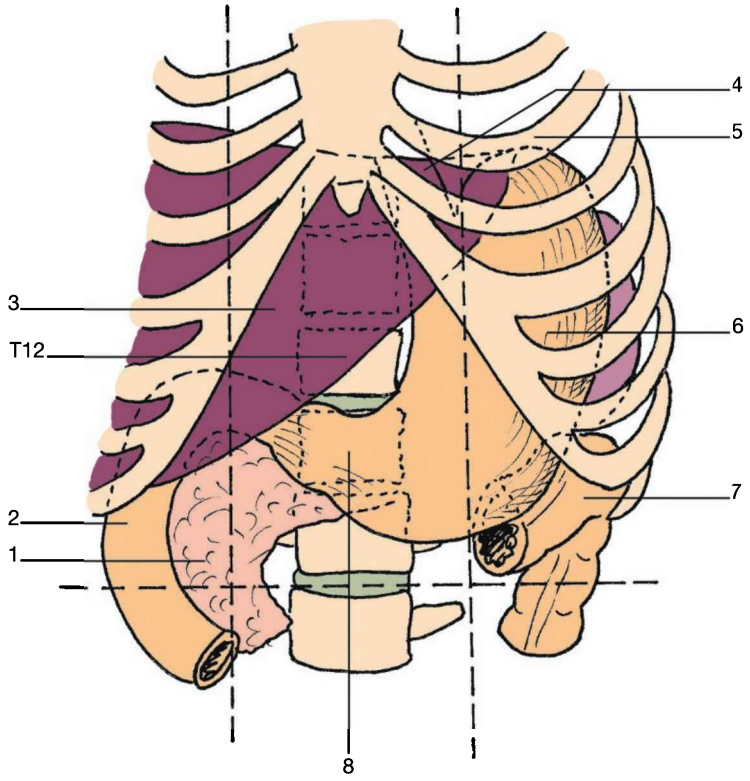

▶ **5-7**

Morphologie de l'estomac (vue antérieure).

1. Duodénum (D1)
2. Petite courbure
3. Cardia
4. Œsophage
5. Incisure cardiale
6. Fundus
7. Corps de l'estomac
8. Grande courbure
9. Antre du pylore
10. Pylore

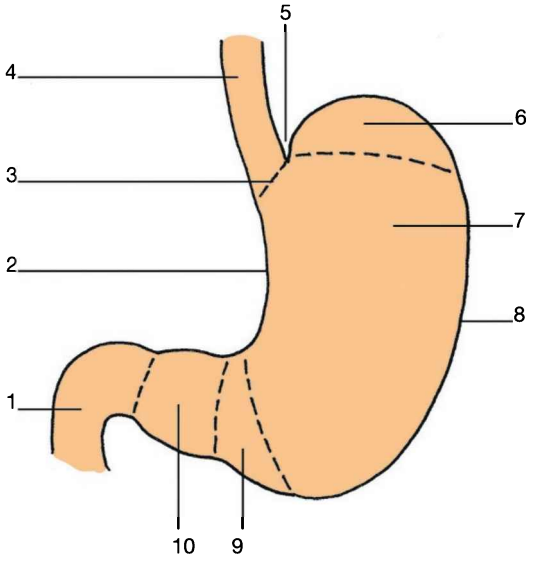

▶ **5-8**

Couches musculaires de l'estomac (vue antérieure).

1. Couche interne, oblique
2. Couche intermédiaire, transversale
3. Couche externe, longitudinale

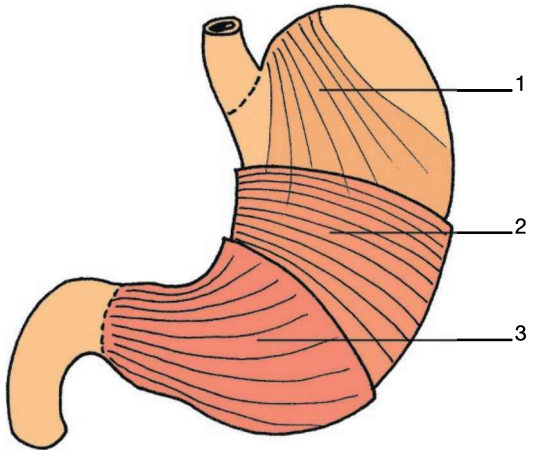

Présentation	
Définition	• **viscère** abdominal • **muscle** creux puissant • portion la plus **dilatée** du tube digestif
Fonction	• **réservoir** (0,5 à 4 L) • hydratation et **brassage** des aliments (→ chyme gastrique acide) • **sécrétion** acide (muqueuse → mucus et HCl)
Situation (fig. 5-6)	• entre **œsophage** et **duodénum** • médian-gauche (⅔ hypochondre gauche – ⅓ épigastre)
Forme (fig. 5-7)	• J majuscule • long : 25 cm/large : 12 cm/épais : 8 cm
Palpation	• au niveau de l'épigastre • palpation de la grande courbure (jusque dans l'hypochondre gauche) avec le bord ulnaire de la main, si l'estomac est plein (bruit de clapotement lors de la succussion à 2 mains) • percussion douce à un doigt
Description	
Composition (*cf.* fig. 5-5)	**1) cardia** : orifice sup. ou sphincter (empêchant le RGO) ; avec le fundus délimite l'incisure cardiale (angle de Hiss) **2) fundus** (grosse tubérosité) : poche d'air **3) corps** : partie la plus importante (le fond = petite tubérosité) **4) pylore** : antre + canal. Avec le corps : incisure angulaire formant une sorte de sphincter régulant la sortie du chyme (3 à 7 h de digestion)
Structure (fig. 5-8)	• **5 enveloppes** (de la superficie à la profondeur) : – séreuse (péritoine viscéral et omentums) – tissu conjonctif lâche (et petits PVN) – musculeuse (3 couches) – sous-muqueuse – muqueuse sécrétante • **détail de la partie musculaire : 3 couches** – couche externe longitudinale – couche intermédiaire transversale – couche interne oblique (en éventail)

▶ **5-9**

Fixité de l'estomac (vue antérieure).

1. Vésicule biliaire
2. L. hépato-duodénal (faisant partie du petit omentum)
3. L. gastro-hépatique (faisant partie du petit omentum)
4. L. rond du foie
5. Foie
6. L. falciforme
7. Estomac
8. L. gastro-phrénique
9. L. gastro-splénique
10. Rate
11. Mésocôlon transverse
12. Côlon transverse
13. Grand omentum

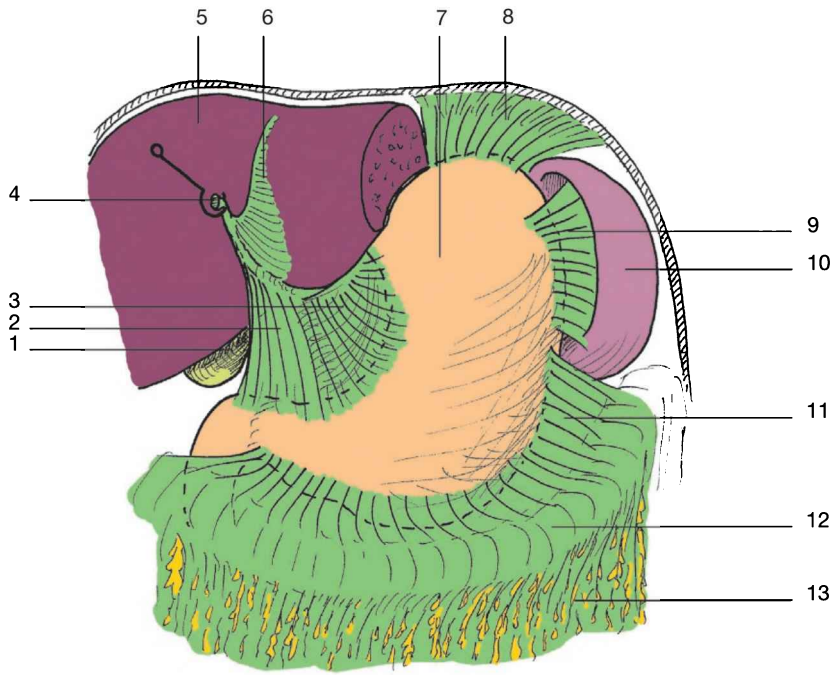

▶ **5-10**

Rapports de la face antérieure de l'estomac (vue antérieure).

A. Partie du fundus
B. Partie moyenne du corps
C. Partie basse du corps
D. Partie pylorique

1. Pylore
2. Petit omentum
3. Œsophage
4. Lobe gauche du foie (en avant du fundus)
5. Fundus (en arrière du foie)
6. Diaphragme
7. Rate
8. Angle colique gauche

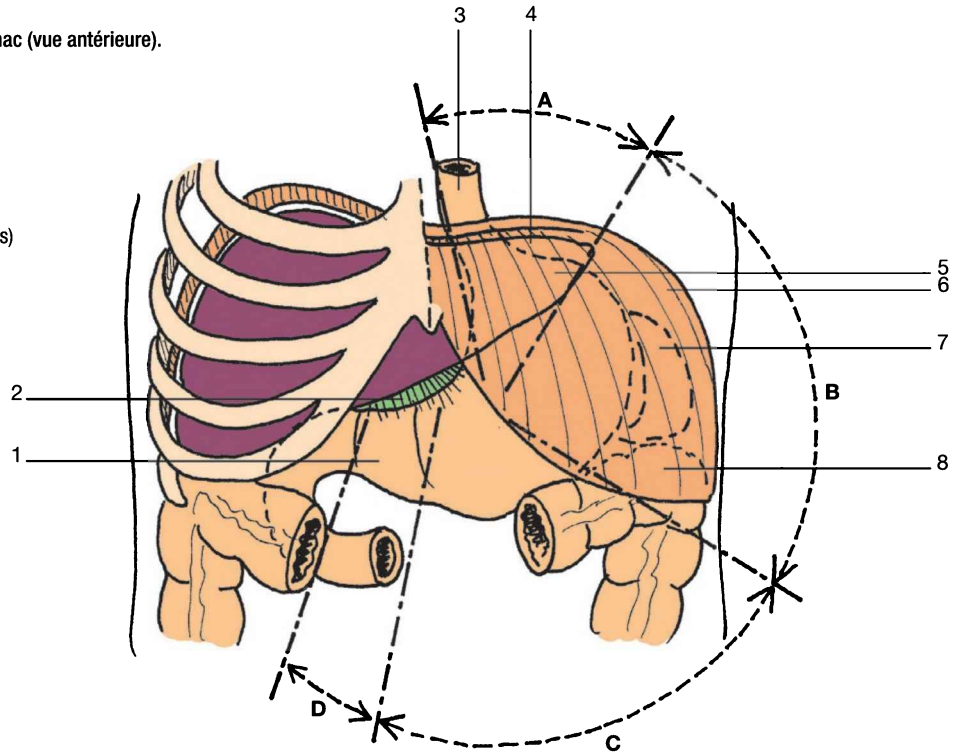

Fixité (fig. 5-9)	• **à droite** (petite courbure) : petit omentum (dont le l. hépato-duodénal, qui contient le pédicule hépatique, et le l. gastro-hépatique ou hépato-gastrique)[1] • **à gauche** (grande courbure) : l. gastro-splénique • **en haut** : l. gastro-phrénique • **en bas** : l. gastro-colique + grand omentum
Rapports	• **face ant. de haut en bas** (fig. 5-10) – fundus : lobe gauche du foie + appendice fibreux – corps : diaphragme, plèvre et poumon gauches – pylore : paroi abdominale **(zone palpable)**

[1] Le petit omentum est composé de 3 parties de haut en bas : la *pars condensa*, qui part de l'œsophage abdominal, la *pars flacida*, qui part de la petite courbure de l'estomac, la *pars vasculosa*, qui contient le hile du foie.

▶ 5-11

Rapports de la face postérieure de l'estomac (a) et du pylore (b).
a. Coupe au niveau T12
b. Coupe au niveau L1
1. Pédicule hépatique
2. Foie
3. Petit omentum
4. Estomac
5. Rate
6. Bourse omentale
7. Rein gauche
8. Pilier gauche du diaphragme
9. A. Aorte
10. Pancréas
11. V. cave inférieure
12. Duodénum D1
13. Rein droit
14. Pylore
15. Vésicule biliaire

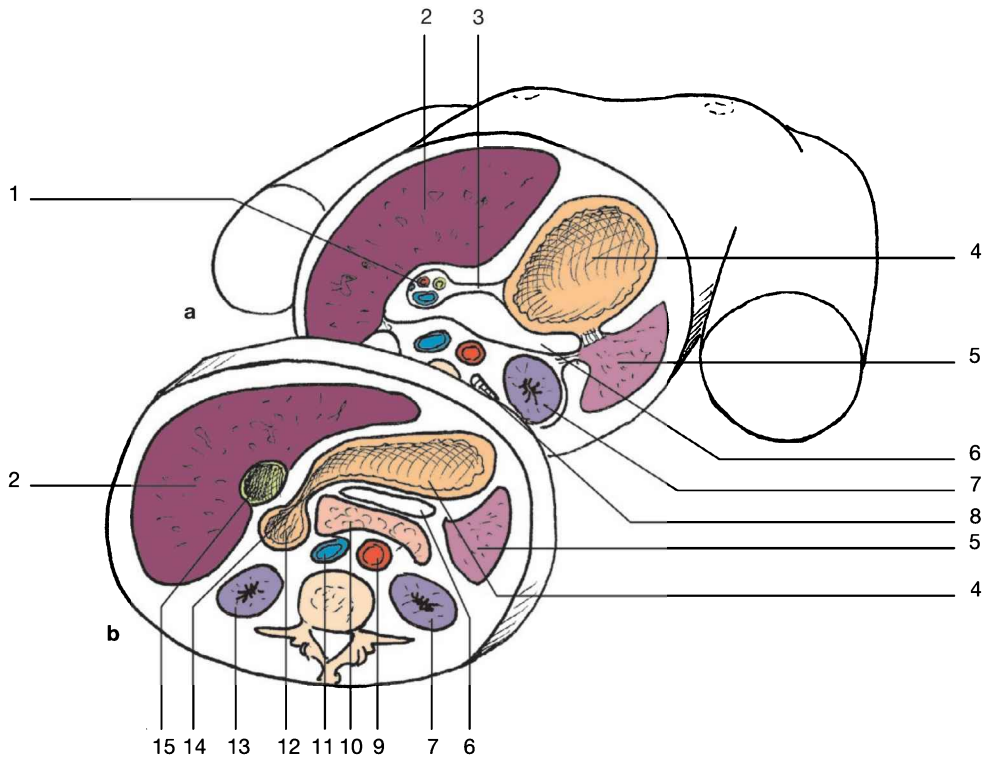

▶ 5-12

Rapports des petite et grande courbures de l'estomac (vue antérieure).
A, B, C : grande courbure, de haut en bas
D, E, F : petite courbure, de haut en bas
1. Diaphragme
2. Rate
3. Queue du pancréas
4. Côlon transverse
5. Grand omentum
6. Pédicule hépatique
7. Région cœliaque
8. Petit omentum
9. Cardia

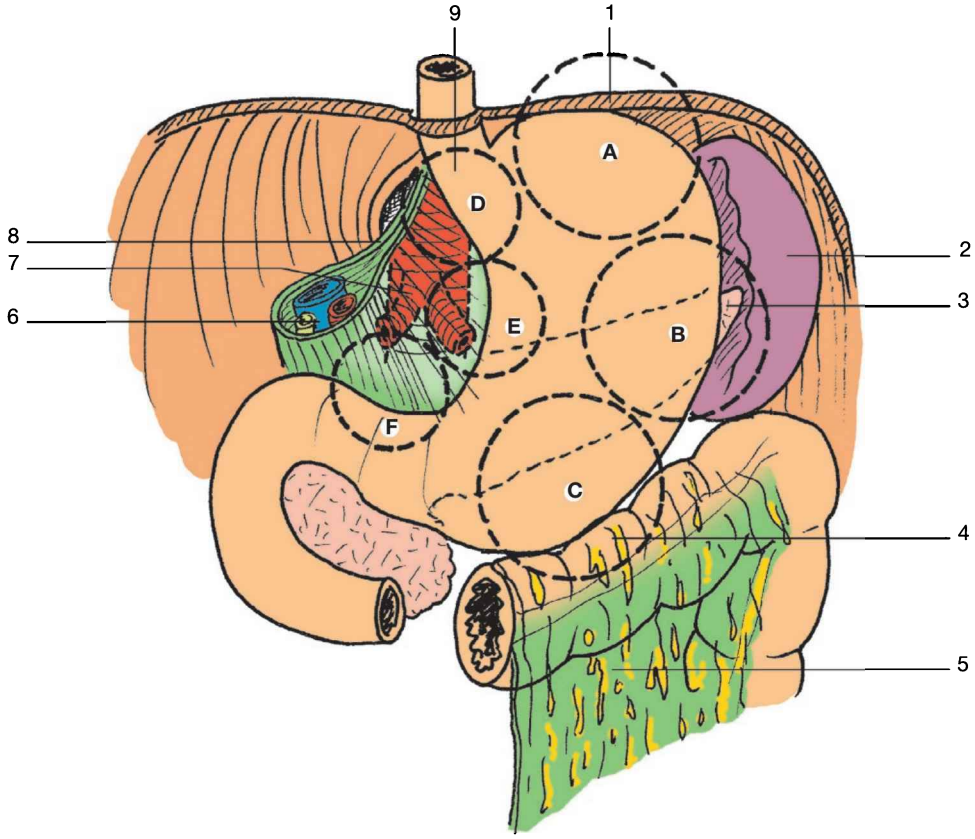

	• **face post. de haut en bas** (fig. 5-11) – fundus : diaphragme – partie supra-mésocolique : bourse omentale, pilier gauche diaphragme, rein et surrénale gauche, queue pancréas – partie infra-mésocolique : angle duodéno-jéjunal, 1re anses du grêle • **grande courbure de haut en bas** (fig. 5-12) – fundus : diaphragme – segment vertical : rate, queue du pancréas – segment horizontal : côlon transverse et grand omentum • **petite courbure de haut en bas** (fig. 5-12) – en haut : proche du cardia – au milieu : circonscrit la région cœliaque, petit omentum – en bas : pédicule hépatique • **cardia** (2 cm à gauche de la ligne médiane) (*cf.* fig. 5-10) – en arrière : pilier gauche du diaphragme, niveau T11 – en avant : lobe gauche du foie, 7e cartilage costal gauche • **pylore** (à droite de la ligne médiane) (fig. 5-12) – en arrière : bourse omentale, VCI, niveau L1 – en avant : lobe carré du foie

▶ **5-13**

Artères de l'estomac (vue antérieure).

1. A. gastro-omentale (gastro-épiploïque) droite
2. A. gastro-duodénale
3. Arcade de la petite courbure
4. Tronc cœliaque
5. A. gastrique gauche
6. A. œso-gastro-fundique antérieure
7. Vaisseaux courts
8. A. gastro-omentale (gastro-épiploïque) gauche
9. Arcade de la grande courbure
10. A. splénique (liénale)

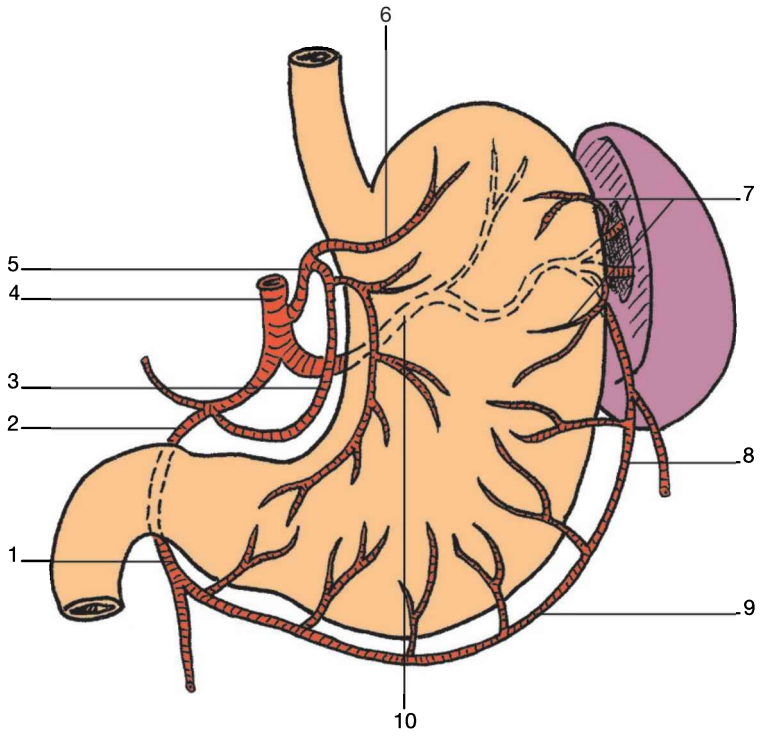

▶ **5-14**

Veines de l'estomac (vue antérieure).

1. V. mésentérique supérieure
2. V. gastro-omentale (gastro-épiploïque) droite
3. V. gastrique droite
4. V. porte
5. V. gastrique gauche
6. V. œso-cardio-fundique antérieure
7. V. gastro-omentale (gastro-épiploïque) gauche
8. V. splénique (liénale)
9. V. mésentérique inférieure

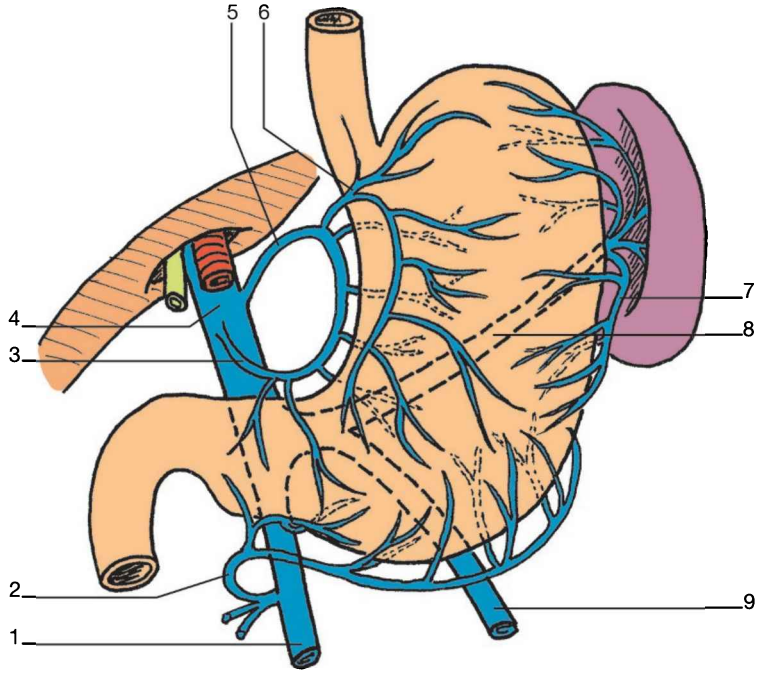

PVN	
Artères (fig. 5-13)	**issues du tronc cœliaque** – aa. gastriques droite et gauche – aa. gastro-omentales – aa. issues de la splénique (a. gastrique post., aa. gastriques courtes)
Veines (fig. 5-14)	**allant vers la veine porte** – vv. gastriques droite et gauche – v. splénique, vv. gastriques courtes – v. gastro-omentale → v. mésentérique sup.

▶ **5-15**

Lymphatiques de l'estomac (vue antérieure).

1. Nœuds gastro-omentaux (gastro-épiploïques) droits
2. Nœuds supra et infra-pyloriques
3. Nœuds cœliaques
4. Nœuds autour du cardia
5. Nœuds gastriques gauches
6. Nœuds spléniques
7. Nœuds gastro-omentaux (gastro-épiploïques) gauches

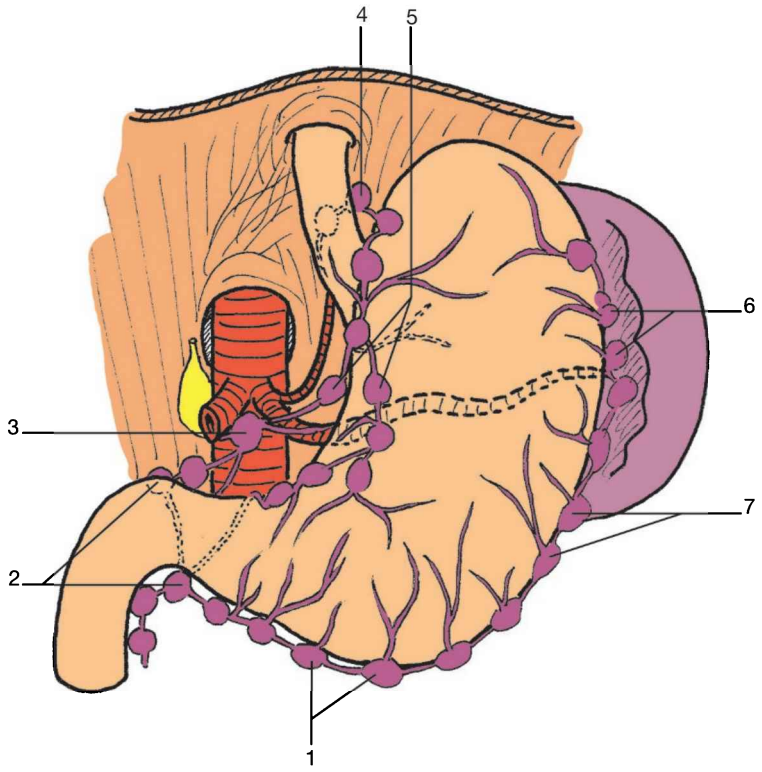

▶ **5-16**

Nerfs de l'estomac (vue antérieure).

1. A. aorte
2. Ganglions cœliaques
3. N. grand splanchnique
4. Rameau pyloro-duodénal
5. N. vague dorsal (X)
6. N. vague ventral (X)
7. Rameaux antérieurs

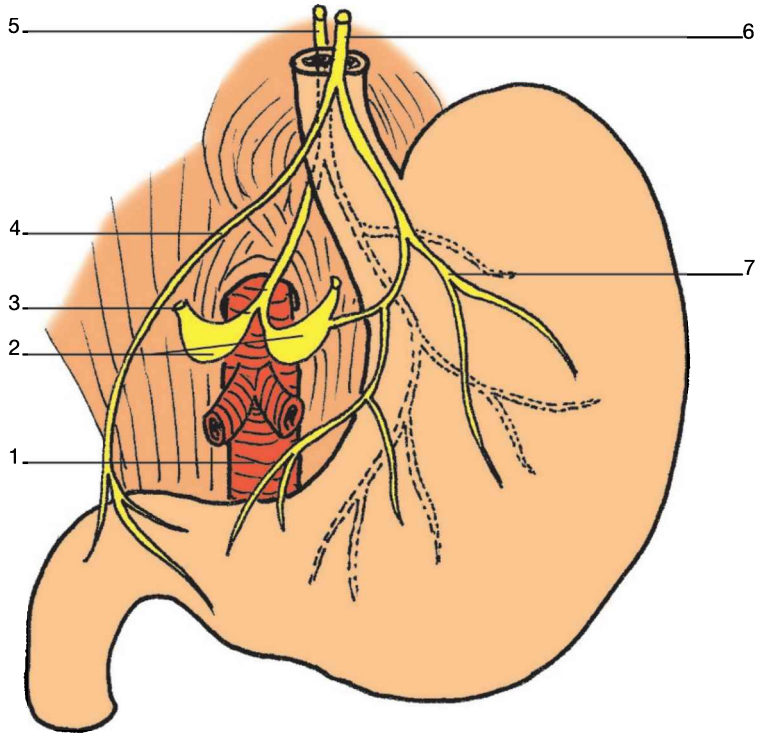

PVN	
Lymphatiques (fig. 5-15)	**3 territoires + 1 centre final** – nœuds gastriques – nœuds spléniques – nœuds hépatiques – nœuds cœliaques (lymphocentre final)
Nerfs (fig. 5-16)	• Σ : plexus cœliaque (n. grand splanchnique, ganglions T7 à T9) • paraΣ : nn. vagues droit et gauche (X)

Incidences pratiques

- Les techniques de massage réflexe de Grossi visent, entre autres, la grande courbure de l'estomac.
- L'étirement de la pars flaccida du petit omentum (en direction de l'estomac) permet de lutter contre le RGO.

INTESTIN GRÊLE : DUODÉNUM

(*intestinus* = qui est à l'intérieur ; *gracilis* = mince)
(*duodenum*, abréviation de : *duodenum digitorum* = d'une longueur de 12 travers de doigt)

▶ 5-17
Situation du duodénum (vue antérieure et coupe transversale).
1. Angle colique droit
2. Foie
3. V. mésentérique supérieure
4. A. mésentérique supérieure
5. Uncus
6. Rate
7. Angle colique gauche
8. Côlon descendant
9. Duodénum D4
10. Pancréas
11. Côlon descendant
12. Fascia colique gauche du mésocôlon descendant (Toldt)
13. Rein gauche
14. Fascia rétrorénal
15. Fascia duodéno-pancréatique de Treitz
16. A. aorte
17. L2
18. V. cave inférieure
19. Rein droit
20. Fascia colique droit de Toldt
21. Gouttière pariéto-colique droite
22. Côlon ascendant
23. Duodénum D2

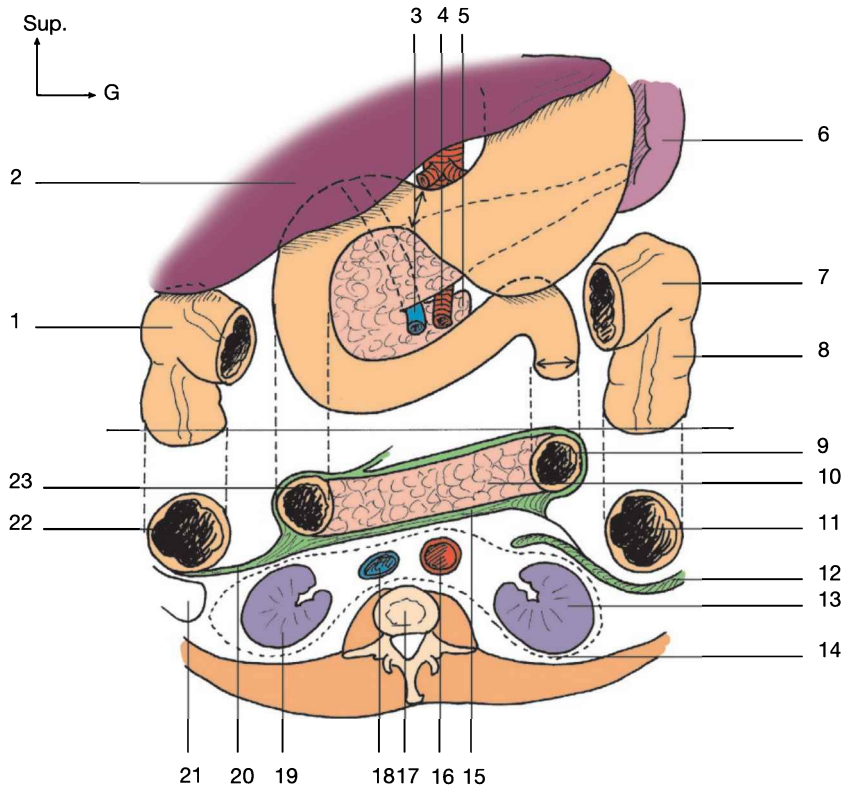

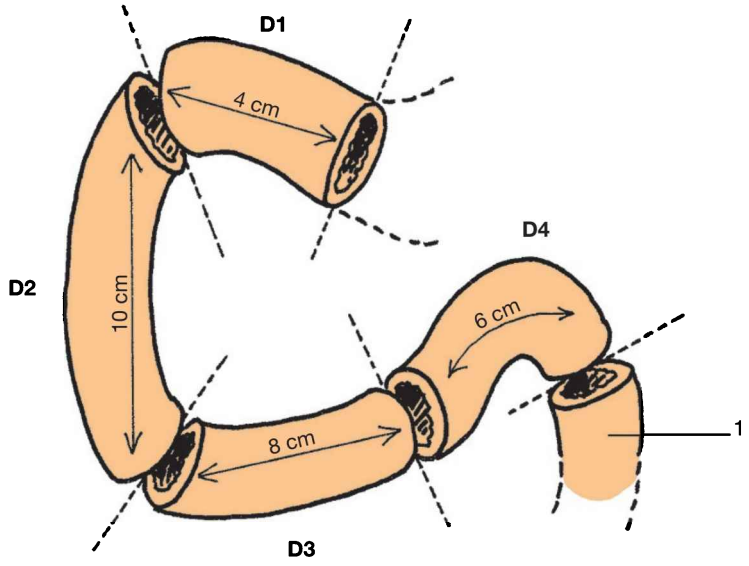

▶ 5-18
Composition du duodénum (vue antérieure).
1. Jéjunum

Présentation	
Définition	• viscère abdominal • 1re partie de l'intestin grêle (suivi du jéjunum, puis de l'iléum)
Fonction	• reçoit le chyme gastrique et en **neutralise** l'acidité (pH neutre) • reçoit les **sels biliaires** et les **enzymes pancréatiques** nécessaires à la transformation des aliments • régule l'**osmolarité** par apport ou sécrétion d'eau (3 à 15 L/jour), les aliments étant toujours isotoniques à sa sortie • assure l'**absorption** des nutriments : 30 % des lipides, 60 % des glucides, 20 % des protéines alimentaires et la quasi-totalité des protéines endogènes • libère la **sécrétine** (régule la vidange gastrique et stimule les sécrétions biliaires et pancréatiques)
Situation (fig. 5-17)	• entre **pylore** et **jéjunum** • médian, en regard de **L1 à L4** • plaqué contre la paroi postérieure de l'abdomen
Forme	• de « ç », circonscrivant le pancréas • long de 25 à 30 cm, 4 cm de Ø
Description	
Composition (fig. 5-18)	**4 parties :** – *D1* : oblique en haut et à droite, au flanc droit de L1, puis se coude à 80° (± 4 cm) – *D2* : vertical, au flanc droit du rachis (de L1 à L4), puis se coude à 90° (± 10 cm) – *D3* : horizontal, niveau L4, est concave en arrière (± 8 cm) – *D4* : oblique en haut et à gauche, de L4 à L2 puis se coude à angle aigu vers la 1re anse jéjunale (± 6 cm)

▶ **5-19**

Structure du duodénum (vue antérieure).

1. Canal biliaire (cholédoque)
2. Canal pancréatique accessoire (Santorini)
3. Canal pancréatique
4. M. suspenseur du duodénum (Treitz)
5. A. mésentérique supérieure
6. Tête du pancréas
7. Muqueuse duodénale
8. Sous-muqueuse
9. Couche musculaire
10. Couche du péritoine
11. Papille majeure (Vater)
12. Papille mineure
13. Duodénum

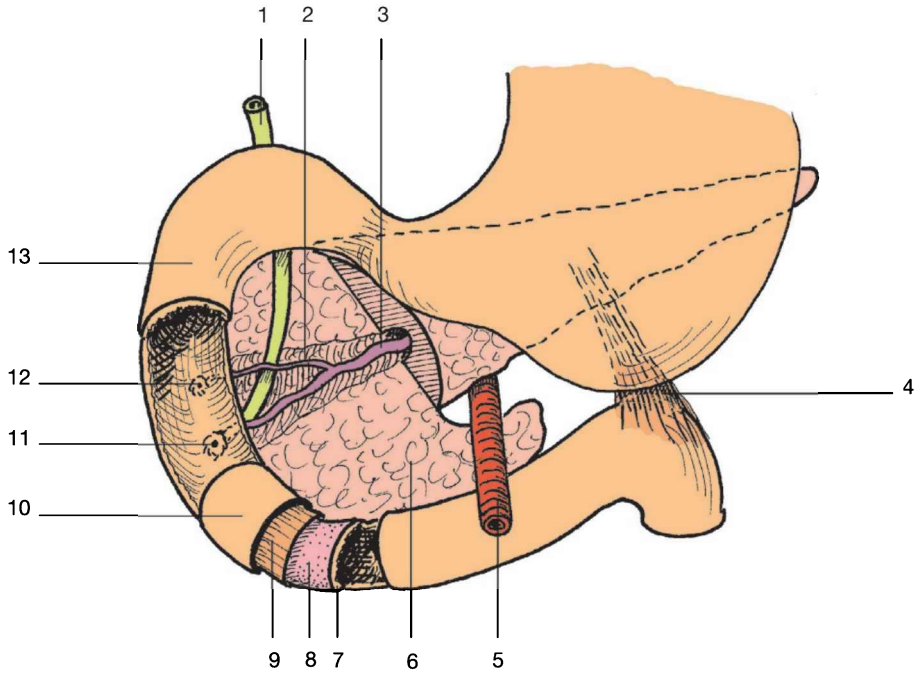

▶ **5-20**

Fixité du duodénum (vue antérieure).

1. Mésocôlon transverse
2. Angle colique droit
3. L. gastro-colique
4. Diaphragme
5. Petit omentum (et pédicule hépatique)
6. Œsophage
7. Partie libre de D1
8. Pylore
9. M. suspenseur du duodénum (Treitz)
10. Queue du pancréas
11. Angle colique gauche
12. Uncus
13. Racine du mésentère
14. A. et v. mésentériques supérieures

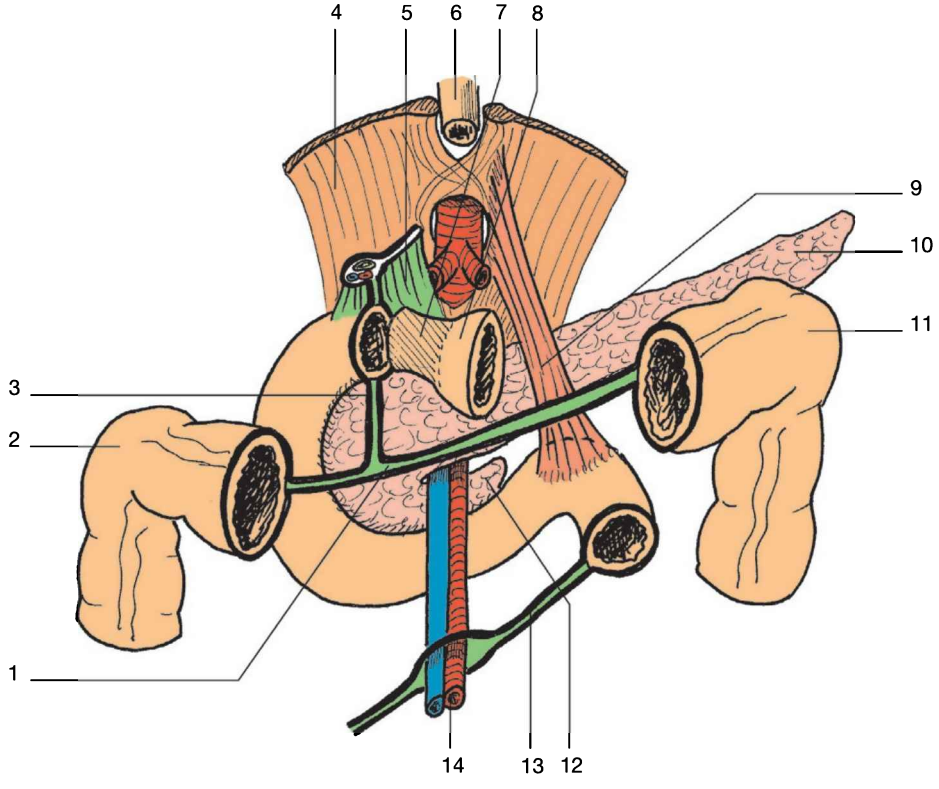

Structure (fig. 5-19)	• **structure interne**, 4 couches de la superficie à la profondeur : – séreuse ou péritoine – musculeuse – sous-muqueuse – muqueuse • **structure externe** des 4 parties : – *D1* ou bulbe duodénal (zone des ulcères) – D2 reçoit les canaux biliaires et pancréatiques par un orifice : la papille majeure (ampoule hépato-pancréatique de Vater, dont l'orifice est fermé par des fibres musculaires lisses : le sphincter hépato-pancréatique d'Oddi) et une papille mineure (conduit pancréatique accessoire de Santorini) – *D3* est pris dans la pince aorto-mésentérique supérieure – *D4* tenu par le m. suspenseur du duodénum (de Treitz)[1]
Fixité (fig. 5-20)	• organe très soutenu car : – solidaire du **pancréas** (ablation chirurgicale simultanée) – solidaire de la **racine du mésentère** – **m. suspenseur du duodénum** (Treitz) (→ diaphragme) – solidaire de la PPP par le **fascia duodéno-pancréatique de Treitz** (*cf.* fig. 5-17) • seule la partie proximale de **D1 est mobile** (ulcères)

[1] Suspendu à l'anneau aortique du diaphragme, sur le pilier gauche, et sur le bord du hiatus œsophagien, et se terminant sur D4 au niveau de l'angle duodéno-jéjunal. Long de 4 cm.

▶ **5-21**

Rapports de D1 (vue antérieure et coupe sagittale).

1. Tête du pancréas
2. Duodénum D2
3. Lobe carré du foie
4. Foie
5. L. hépato-duodénal
6. L. hépato-gastrique
7. Petit omentum
8. V. cave inférieure
9. Hiatus de la bourse omentale (Winslow)
10. V. porte
11. Canal biliaire
12. Duodénum D1
13. Fascia duodéno-pancréatique de Treitz
14. Conduit pancréatique (Wirsung)
15. Pancréas

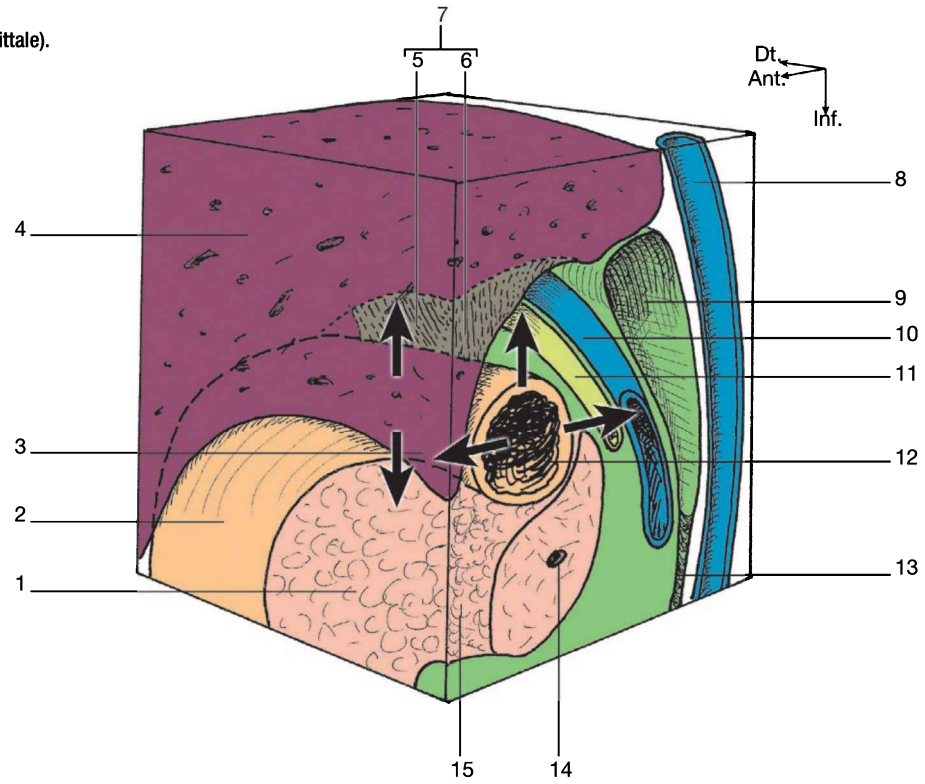

▶ **5-22**

Rapports de D2 (coupe sagittale schématisée).

1. Fascia duodéno-pancréatique de Treitz
2. Rein droit
3. Surrénale droite
4. Hiatus omental (Winslow)
5. Vv. hépatiques
6. V. cave inférieure
7. Diaphragme
8. Foie
9. Conduit hépatique commun
10. Vésicule biliaire
11. Mésocôlon transverse
12. Duodénum D2
13. Côlon ascendant

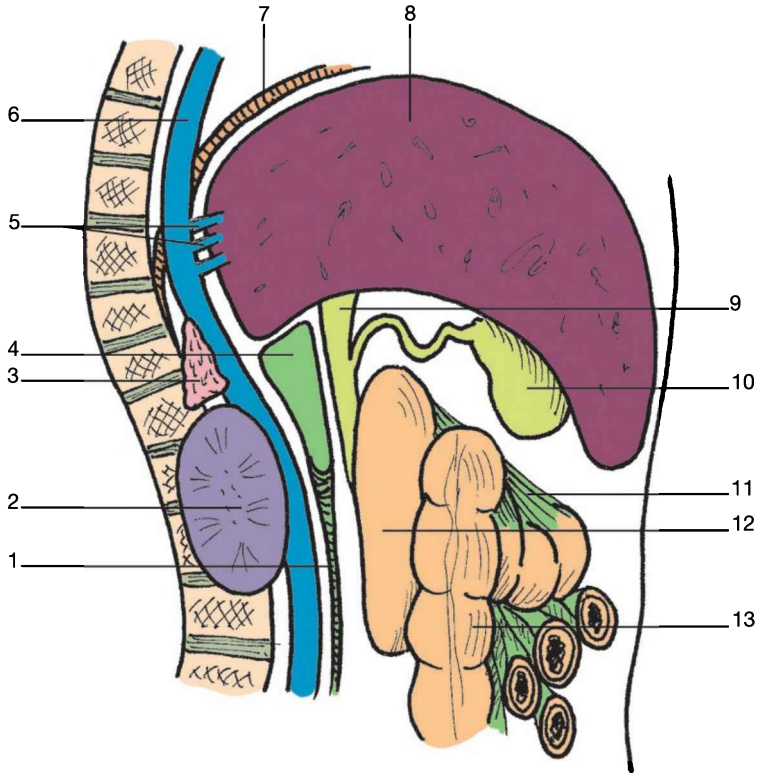

Rapports	• **D1** (fig. 5-21) – *ant.* : lobe carré du foie et péritoine – *post.* : canal biliaire (cholédoque), bourse omentale, péritoine, pancréas – *sup.* : pédicule hépatique, petit omentum (ll. hépato-duodénal et hépato-gastrique) – *inf.* : tête du pancréas • **D2** (fig. 5-22) – *ant.* : mésocôlon transverse, péritoine – partie supra-mésocolique : lobe droit du foie, vésicule biliaire – partie infra-mésocolique : mésocôlon ascendant, anses jéjunales – *post.* : mésoduodénum (fascia duodéno-pancréatique de Treitz), VCI, rein droit – *lat.* : angle colique droit – *méd.* : tête du pancréas, cholédoque, ampoule hépato-pancréatique de Vater • **D3** (fig. 5-23) – *ant.* : péritoine, racine du mésentère, les anses du grêle, a. mésentérique sup. – *sur les côtés* : à droite le côlon droit, à gauche les anses du grêle – *post.* : fixé par le mésoduodénum et de gauche à droite : uretère droit, vaisseaux gonadiques (testiculaires ou ovariques) droits, VCI, aorte, a. mésentérique sup. et lymphonœuds lombaux – *sup.* : tête du pancréas – *inf.* : anses jéjunales • **D4** (fig. 5-23) – *ant.* : jéjunales, racine du mésentère – *post.* : tronc Σ gauche, vaisseaux testiculaires ou ovariques gauches – *à gauche* : rein et uretère gauches

5-23
Rapports de D3 et D4 (coupe transversale).

1. Racine du mésentère
2. Grand omentum
3. Duodénum d3
4. Mm. droits
5. A. et v. mésentériques supérieures
6. Anses grêles
7. Duodénum D4
8. Côlon descendant
9. Fascia colique de Toldt gauche
10. Rein gauche
11. Uretère et vaisseaux gonadiques gauches
12. Tronc Σ gauche
13. A. aorte
14. L3
15. Piliers du diaphragme
16. Tronc Σ droit
17. V. cave inférieure
18. Uretère et vaisseaux gonadiques droits
19. Rein droit
20. Fascia colique de Toldt droit
21. Mm. abdominaux
22. Côlon ascendant
23. Duodénum D2

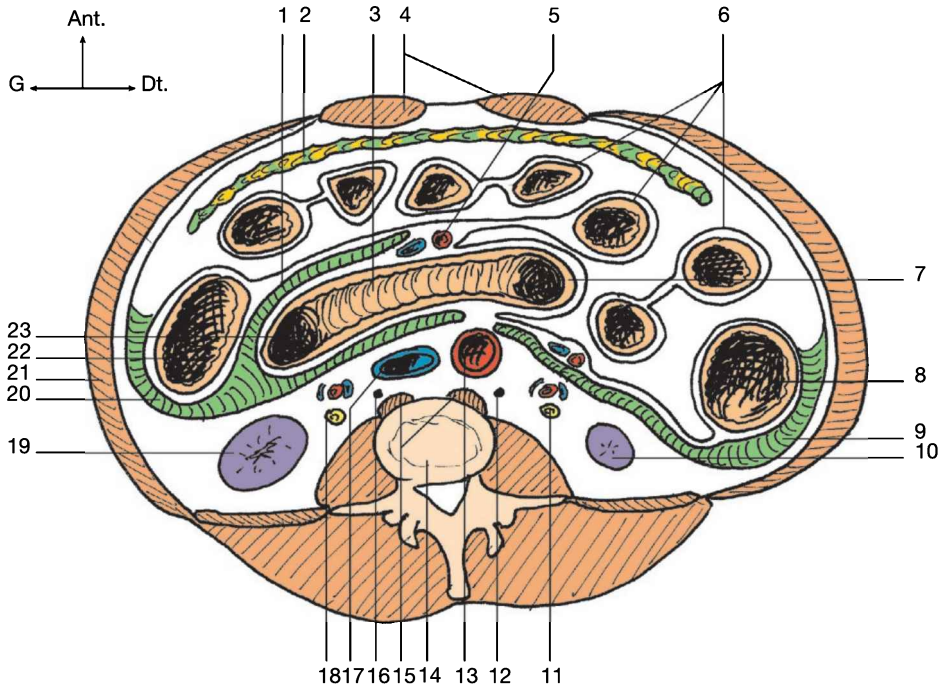

▶ **5-24**

Artères du duodénum (vue antérieure).

1. A. pancréatico-duodénale supérieure
2. A. gastro-duodénale
3. A. hépatique propre
4. V. porte
5. A. aorte
6. A. liénale
7. Pancréas
8. A. mésentérique supérieure
9. A. mésentérique inférieure
10. A. pancréatico-duodénale inférieure
11. A. pancréatico-duodénale supérieure et antérieure

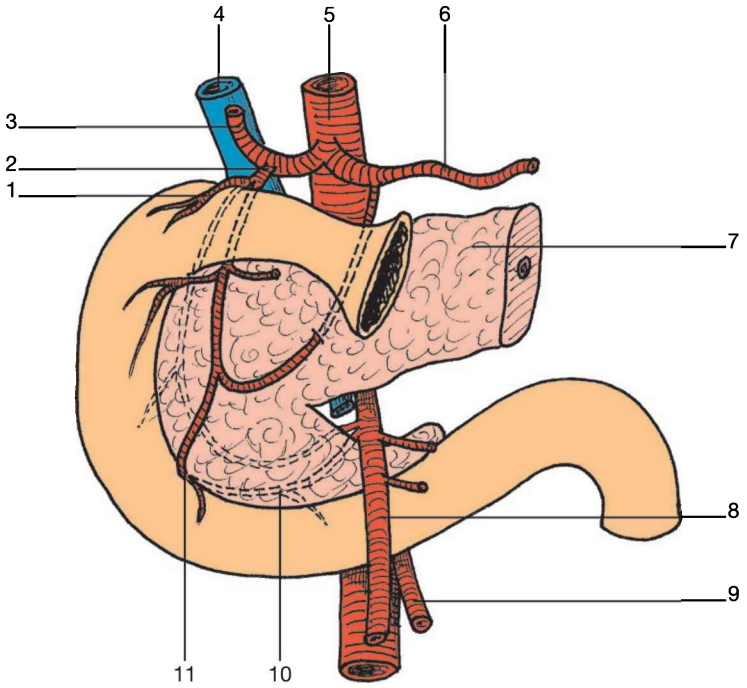

PVN	
Artères (fig. 5-24)	anastomoses issues des branches de l'a. mésentérique sup. : – arcades pancréatico-duodénales ant. et post. – a. pancréatico-duodénale inf.
Veines	• veines duodénales drainant vers le système porte
Lymphatiques	• lymphonœuds rétro et subpyloriques • lymphonœuds pancréato-duodénaux
Nerfs	innervation **double** : – paraΣ : nn. vagues (X) droit et gauche – Σ : plexus cœliaque et mésentérique supérieur

Incidence pratique

Du fait de leur solidarité, la chirurgie du pancréas est indissociable de celle du duodénum.

INTESTIN GRÊLE : JÉJUNUM + ILÉUM

(*intestinus* = qui est à l'intérieur ; *gracilis* = mince)
(*jejunum* = à jeun, car cette portion est peu remplie)
(*ileum* = qui tourne… à cause des circonvolutions)

▶ **5-25**

Situation de l'intestin grêle (coupe sagittale).

1. Foie
2. Bourse omentale
3. Estomac
4. Pancréas
5. Duodénum D3
6. Mésocôlon transverse
7. Côlon transverse
8. Mésentère
9. Grand omentum
10. Intestin grêle

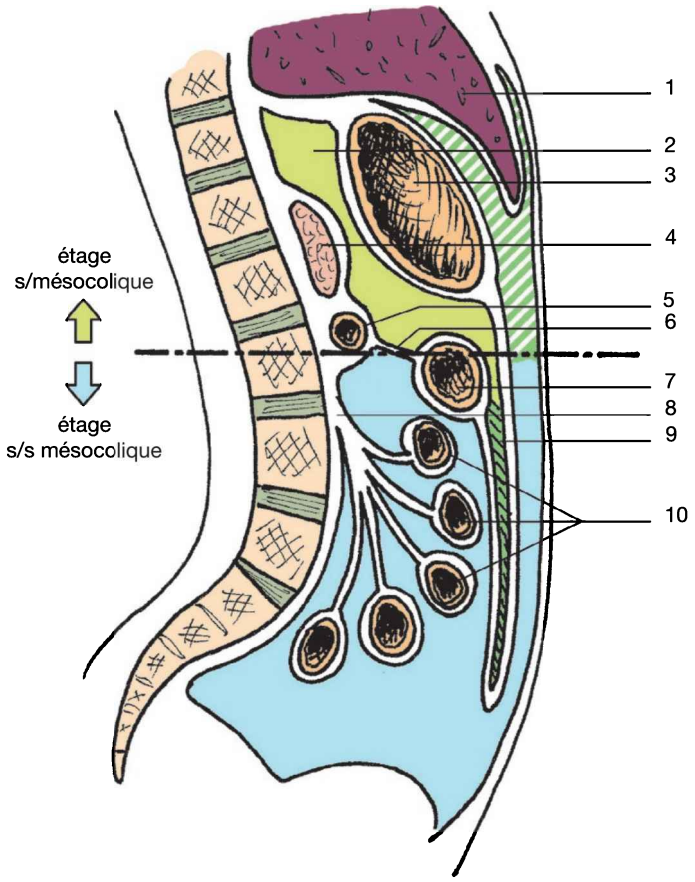

▶ **5-26**

Composition de l'intestin grêle (schéma en vue antérieure).

1. Jéjunum
2. Iléum

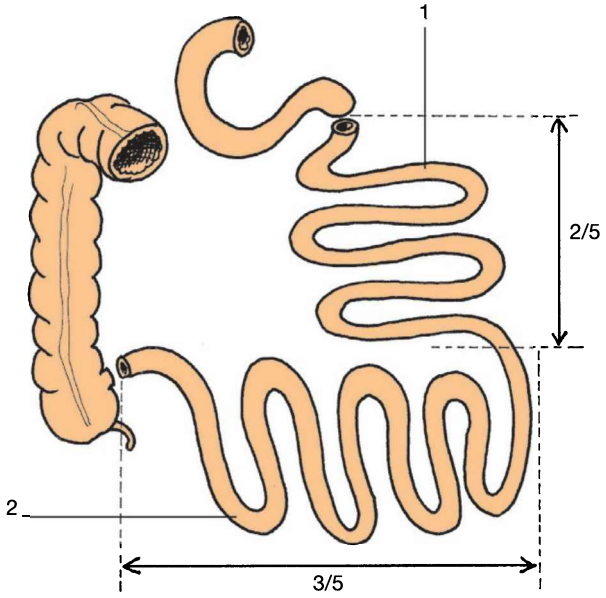

Présentation	
Définition	• **viscère** abdominal • partie du tube digestif formant les anses du grêle
Fonction	• principal siège de l'**absorption** intestinale : graisses et vitamines (surface d'absorption ± 300 à 400 m^2) • dégradation du chyme et **digestion** proprement dite • mouvements : – segmentaire : **brassage** du bol intestinal – longitudinal : **péristaltisme** (acheminement d'amont → aval)
Situation (fig. 5-25)	• de l'angle duodéno-jéjunal à la jonction iléo-cæcale • **infra-mésocolique** : partie centrale de l'abdomen (zone ombilicale)
Forme	• tube de 5 à 6 m, contourné en 16 anses, d'abord **transversales** (jéjunum) puis **verticales** (iléum)
Description	
Composition (fig. 5-26)	**2 parties :** – jéjunum : partie proximale (2/5), long : 2,5 m ; Ø : 2 à 4 cm – iléum : partie distale (3/5), long : 3,5 m ; Ø : 3 à 4 cm
Structure	**5 couches**, de la superficie à la profondeur : 1) séreuse (péritoine viscéral) 2) sous-séreuse (tissu conjonctif) 3) musculeuse (fibres longitudinales et transversales) 4) sous-muqueuse (tissu conjonctif) 5) muqueuse (épithélium avec plis : plus de 900, et villosités : 10 millions, chaque villosité étant composée de 10 000 cellules intestinales)

▶ **5-27**

Fixité de l'intestin grêle (vue antérieure).

1. Cæcum
2. Racine du mésentère
3. A. et v. mésentériques supérieures
4. Duodénum
5. Angle duodéno-jéjunal
6. Mésentère
7. Intestin grêle

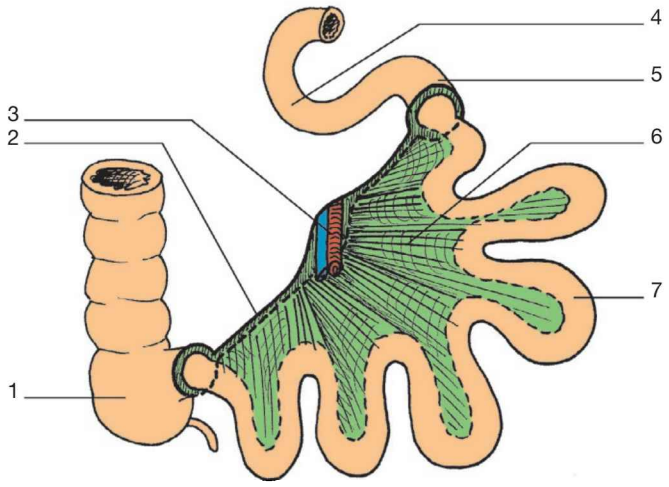

▶ **5-28**

Rapports de l'intestin grêle (coupe transversale).

1. Anses grêles
2. Grand omentum
3. Mm. droits
4. A. et v. mésentériques supérieures
5. Racine du mésentère
6. Côlon descendant
7. PPP (fascia colique de Toldt gauche)
8. Uretère gauche
9. A. aorte
10. L4
11. V. cave inférieure
12. M. psoas droit
13. Pôle inférieur du rein droit
14. PPP (fascia colique de Toldt droit)
15. Côlon ascendant

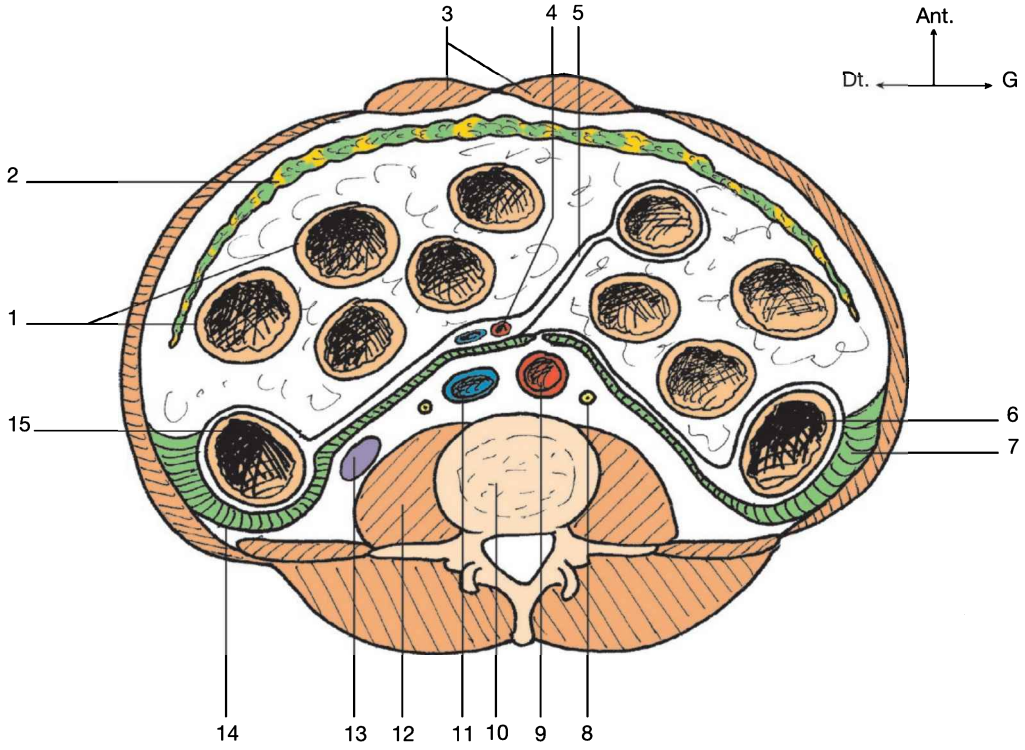

Description	
Fixité (fig. 5-27)	• portion très **mobile** • appendu à la paroi abdominale dorsale par le **mésentère** (à son bord libre) – mésentère : méso à double feuillet, éventail d'aspect godronné (plissé) – bord ant. ou libre du mésentère : fixé au grêle – bord post. du mésentère adhérent à la racine du mésentère, de l'angle duodéno-jéjunal à la jonction iléo-cæcale (de L2 à L5, obliquement en bas et à droite, croisant D4, uncus, D3, VCI, uretère droit)
Rapports (fig. 5-28)	→ jéjunum et iléum : • **ant. :** grand omentum, paroi ant. de l'abdomen • **post. :** VCI, aorte, pôle inf. des reins (jusqu'à L3 pour le gauche et L4 pour le droit), uretères, côlon descendant • **à droite :** cæcum, côlon ascendant • **à gauche :** côlon transverse • **sup. :** mésocôlon transverse, estomac • **inf. :** vessie (utérus), côlon sigmoïde

▶ **5-29**

Artères de l'intestin grêle (vue antérieure).
1. A. iléo-colique
2. Pancréas
3. A. mésentérique supérieure
4. Aa. jéjunales
5. Arcades de 1er ordre
6. Arcades de 2e ordre
7. Aa. droites
8. Aa. iléales

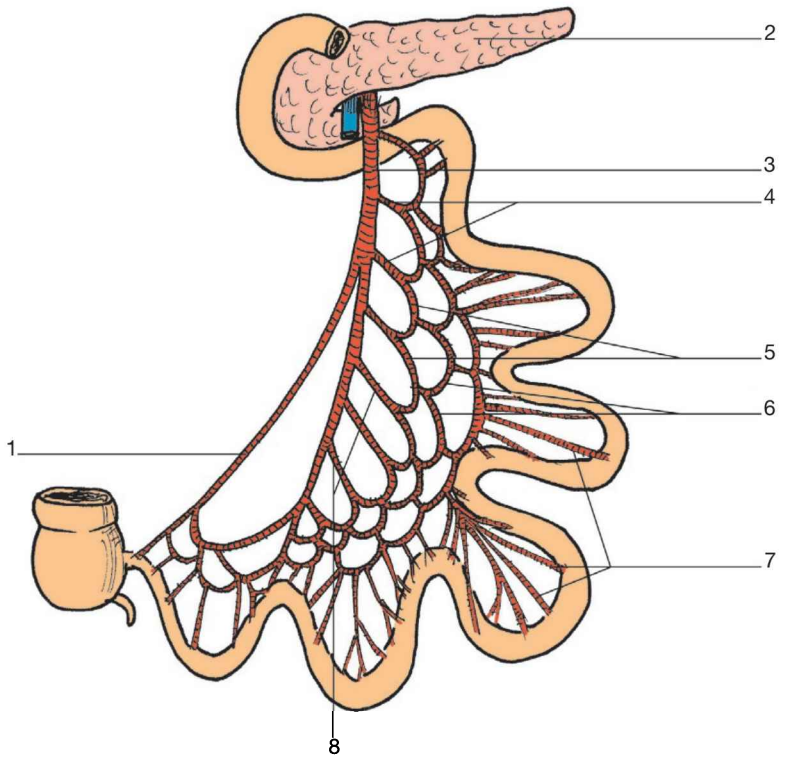

▶ **5-30**

Veines de l'intestin grêle (vue antérieure).
1. V. Iléo-colique
2. Duodénum D2
3. Citerne du chyle
4. Pancréas
5. V. mésentérique supérieure
6. Vv. jéjunales
7. Lymphonœuds
8. Vv. iléales

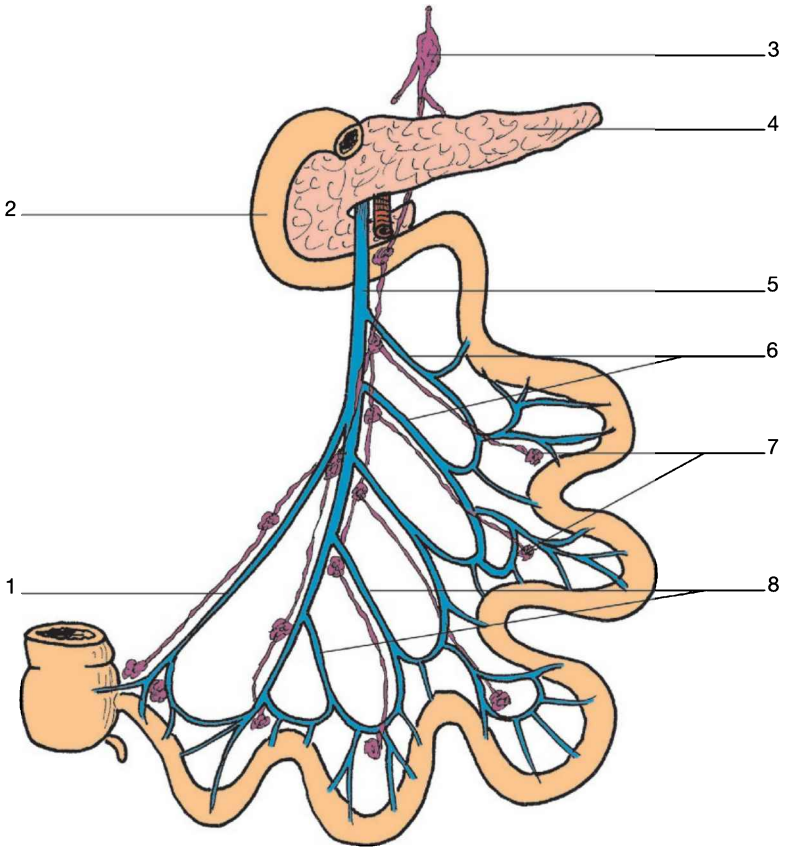

PVN	
Artères (fig. 5-29)	• aa. jéjunales (venant de la mésentérique sup.) • anastomoses entre les arcades (du 1er au 4e ordre)
Veines (fig. 5-30)	• anastomoses entre les arcades (du 1er au 4e ordre) • vv. jéjunales et iléales • drainent vers le système porte
Lymphatiques	• lymphonœuds satellites des artères → citerne du chyle (Pecquet)
Nerfs (fig. 5-31)	innervation **double :** – para Σ: nn. vagues (X) droit et gauche – Σ : plexus mésentérique sup. (de T8 à T11)

Incidence pratique

Le massage de l'intestin grêle provoque rapidement des gargouillements parfois sonores et des améliorations du transit à ce niveau.

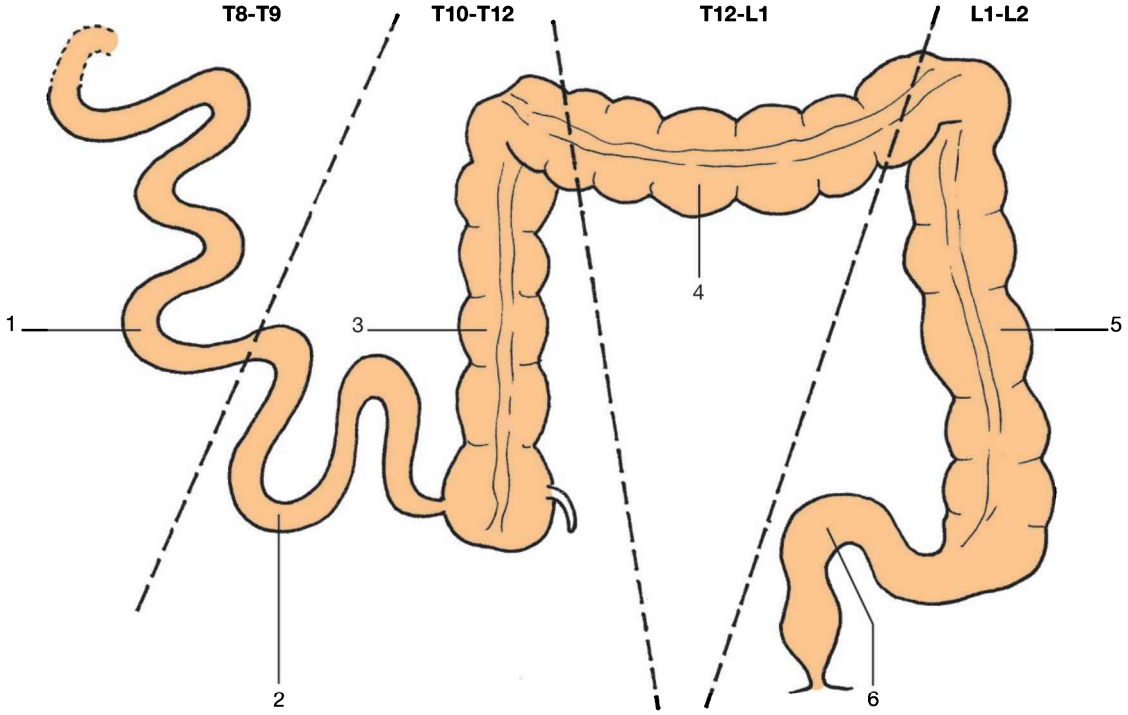

5-31

Innervation radiculaire des intestins (schéma en vue antérieure).
1. Jéjunum
2. Iléum
3. Côlon ascendant
4. Côlon transverse
5. Côlon descendant
6. Côlon sigmoïde

CÔLON (GROS INTESTIN)

(*colon* = membre de, partie de)

▶ **5-32**

Situation du côlon (vues latérale, supérieure et antérieure).

1. Cæcum
2. Rectum
3. Côlon ascendant
4. Côlon descendant
5. Angle colique droit
6. Côlon transverse
7. Angle colique gauche
8. Côlon sigmoïde

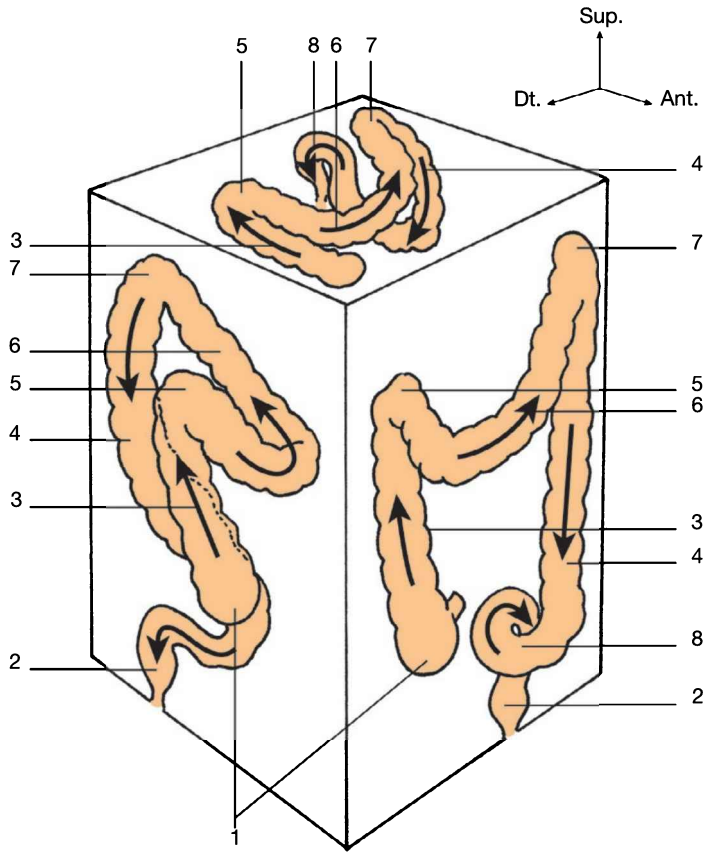

▶ **5-33**

Morphologie du côlon (vue antérieure du cæcum).

1. Ostium iléo-cæcal
2. Éperon
3. Haustrations (bosselures)
4. Ténia
5. Appendices épiploïques
6. Pli semi-lunaire
7. Valvule iléo-colique
8. Valvule iléo-cæcale
9. Appendice vermiforme

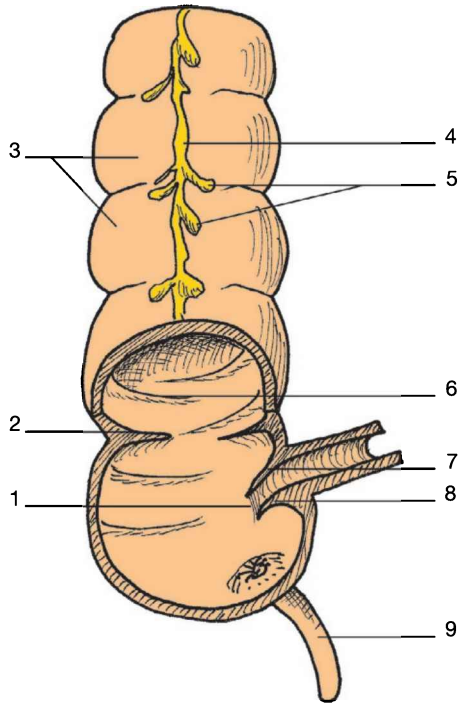

Présentation	
Définition	• **viscère** abdominal formant la partie terminale de l'intestin
Fonction	• régulation : absorption du surplus d'**eau** (déshydrate le bol alimentaire) • digestion des **résidus** (bactéries coliques) → matières fécales • mouvements du **transit** : – **péristaltiques** : périodiques lents (progression en 14 à 20 h) – **antipéristaltiques** : brassage (seulement pour côlon ascendant) – **de masse** : compressions (rapides et espacées sur 20 cm) – **pendulaires** : oscillations – **de segmentation** : fragmentation du contenu fécal
Situation (fig. 5-32)	• forme un **cadre** sous-mésocolique, circonscrivant l'abdomen à droite, en haut et à gauche • de jonction iléo-cæcale → rectum • s'étend **de la superficie à la profondeur** : – *l'ascendant* : se postériorise en montant – *le transverse* : assez superficiel (avance à sa partie basse à cause de la saillie lombo-sacrale) – le descendant : *postérieur* – le sigmoïde : se postériorise encore plus – *le rectum* : tout postérieur (sacrum)
Forme (fig. 5-33)	long : 1,5 m ; Ø 8 cm en proximal → 3 cm en distal **1) configuration externe :** – *haustrations* = bosselures transversales donnant un aspect boudiné – *bandelettes* longitudinales ou ténias (1 ant. libre, 2 post. mésocoliques) – *appendices* omentaux ou épiploïques **2) configuration interne :** – dépressions séparées par des plis semi-lunaires (sillons falciformes), formant des cellules

CÔLON (GROS INTESTIN)

▶ **5-34**

Composition du côlon (vue antérieure).

1. Cæcum
2. Côlon ascendant
3. Angle colique droit
4. Côlon transverse
5. Angle colique gauche
6. Côlon descendant
7. Côlon sigmoïde

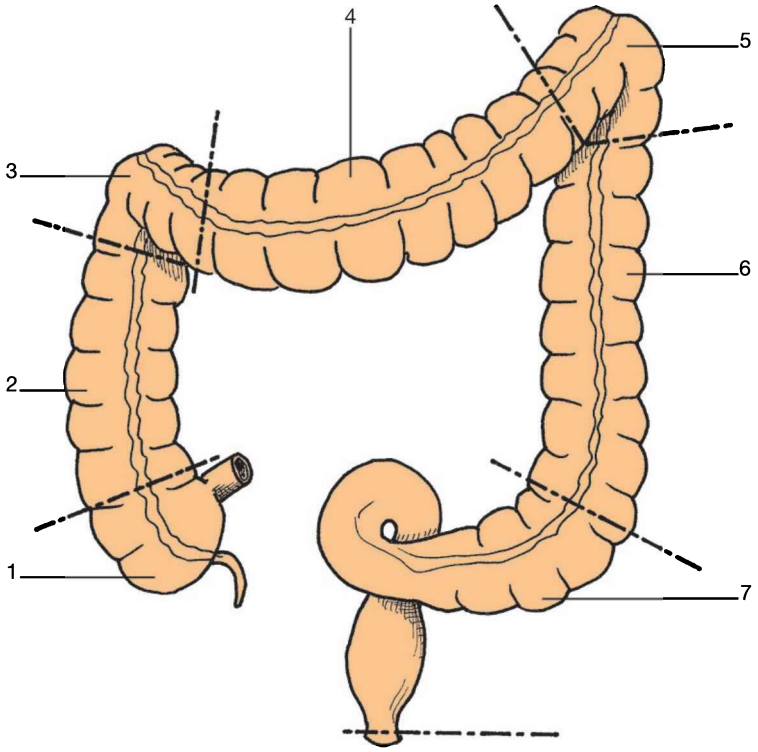

Description	
Composition (fig. 5-34)	→ composé de 7 parties : **1) cæcum** – partie initiale du côlon (*cæcum* = aveugle) dans la fosse iliaque droite – long 6 cm ; Ø 8 cm ; 3 ténias (1 ant. libre + 2 post. → mésocôlon) – orifice iléo-cæcal + orifice de l'appendice vermiforme, de 6 à 8 cm (point de McBurney) – présente des récessus périphériques, surtout chez l'enfant **2) côlon ascendant** – long 10 cm ; Ø 6 cm ; 3 ténias (1 ant. libre + 2 post. → mésocôlon) – du cæcum → â. colique gauche (région latérale droite) **3) â. colique droit** – niveau 10e côte, 90° **4) côlon transverse** – long 50 cm ; Ø 5 cm ; 3 ténias (1 ant. libre + 2 post. → mésocôlon) – de l'â. colique droit → â. colique gauche ; supra-ombilical **5) â. colique gauche** – niveau 8e côte gauche, â. très aigu **6) côlon descendant ou lombo-iliaque** – long 25 cm ; Ø 4 cm ; 3 ténias (1 ant. libre + 2 post. → mésocôlon) – de l'â. colique gauche → côlon sigmoïde – divisé en côlon descendant (profond) et côlon iliaque (plus superficiel) **7) côlon sigmoïde ou pelvien** – long 40 cm ; Ø 3 cm ; 2 ténias faibles (ni haustration ni sillon) – intra-pelvien, forme de sigma ancien (± ç) – partie la plus septique
Structure	• embryologiquement dû à la rotation de l'anse ombilicale du tube digestif dans le sens antihoraire (du haut vers la gauche et du bas vers la droite) • **6 couches** de la superficie à la profondeur : – séreuse + sous-séreuse = péritoine viscéral – musculeuse, avec 1 couche ext. longitudinale + 1 couche int. circulaire – sous-muqueuse : tissu conjonctif lâche – muqueuse : pas de villosités, mais des cryptes

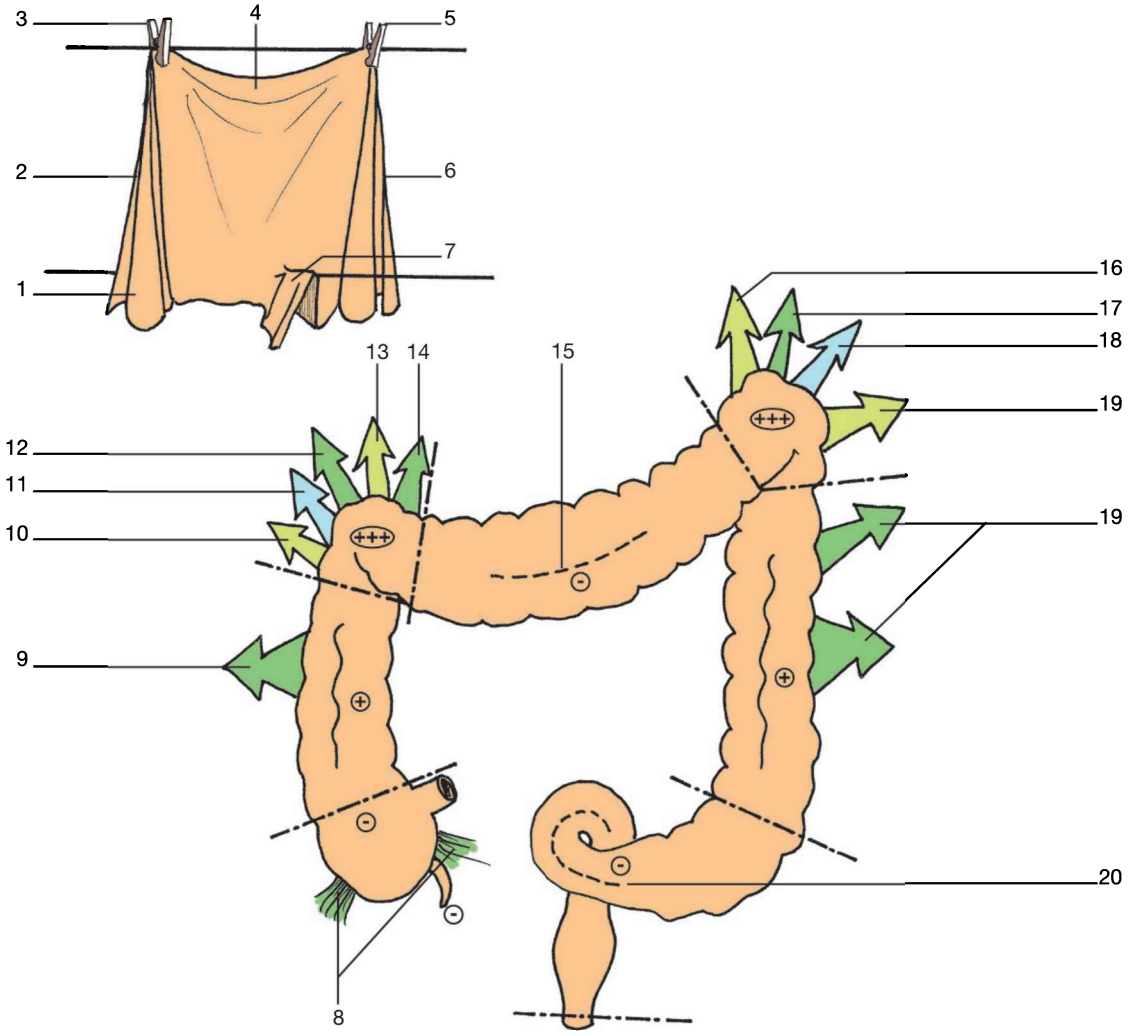

▶ **5-35**

Fixité du côlon (vue antérieure et sa caricature). En cartouche : mêmes légendes.
(–) partie mobile, (+) partie fixée, (+++) partie très fixée

1. Cæcum
2. Côlon ascendant
3. Angle colique droit
4. Côlon transverse
5. Angle colique gauche
6. Côlon descendant
7. Côlon sigmoïde
8. Plis cæcaux
9. PPP (fascia colique de Toldt droit)
10. L. omento-colo-pariétal
11. L. phrénico-colique droit
12. L. hépato-colique
13. L. réno-colique
14. L. cysto-duodéno-colique
15. Mésocôlon transverse
16. L. gastro-colique
17. L. phrénico-colique gauche
18. L. spléno-colique gauche
19. PPP (fascia colique de Toldt gauche)
20. Mésosigmoïde

Fixité (fig. 5-35)	**1) cæcum** – pas d'accolement à la PPP, sauf les ligaments représentés par les plis cæcaux – appendice libre **2) côlon ascendant** – *mésocôlon* ascendant accolé au PPP par le mésocôlon ascendant (fascia de Toldt droit)[1] – *en prof.* : ll. réno-colique et phrénico-colique – *en moy.* : l. cystico-duodéno-colique – *en superf.* : l. omento-colo-pariétal (expansion du grand omentum) **3) â. colique droit :** liaisons rétro-coliques, viscéro-colique et précoliques – foie + vésicule (l. hépato-colique) – l. cystico-duodéno-colique – pôle sup. du rein droit (l. réno-colique) – l. phrénico-colique droit – l. omento-colo-pariétal (expansion du grand omentum) – petit omentum **4) côlon transverse** – **très mobile** (surtout les ¾ gauches) car son mésocôlon est long (15 cm), il retombe sur les anses jéjunales – amarrage de la portion lat. par le mésocôlon ascendant (fascia de Toldt droit) **5) â. colique gauche :** liaisons rétro-coliques, viscéro-colique et précoliques – omentum gastro-splénique : ll. spléno-colique + gastro-colique – partie sup. du mésocôlon descendant (fascia de Toldt gauche) – l. phréno-colique gauche **6) côlon descendant** – l. phréno-colique gauche – sustentaculum lienis (en éventail) – mésocôlon, accolé au PPP par mésocôlon descendant (fascia de Toldt gauche) qui est plus court, donc plus fixe qu'à droite (l'accolement est moindre en bas) **7) côlon sigmoïde** – libre, car mésosigmoïde étendu (2 racines formant un V inversé, reliées à la PPP), c'est la partie où l'on trouve plus volontiers des diverticules

[1] Pas d'accolement dans 20 % des cas → risque de volvulus.

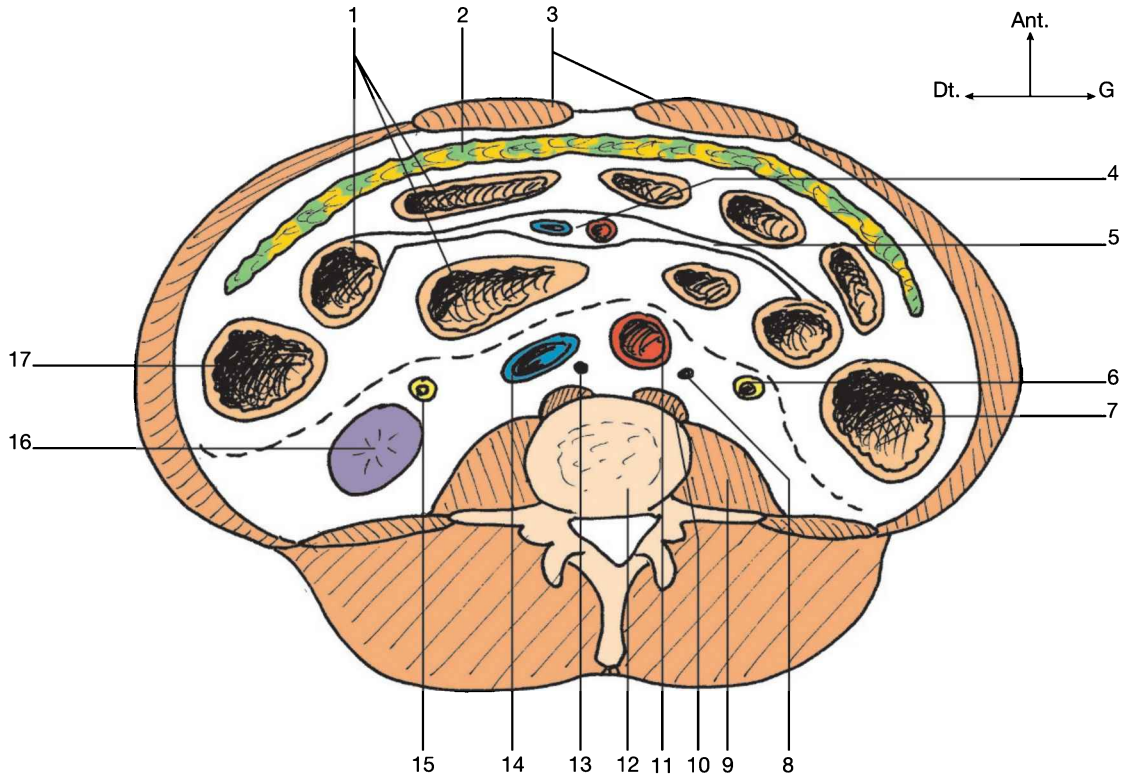

▶ **5-36**

Rapports du côlon (coupe transversale).

1. Anses grêles
2. Grand omentum
3. Mm. droits de l'abdomen
4. Vaisseaux mésentériques supérieurs
5. Mésentère
6. Uretère gauche
7. Côlon descendant
8. Chaîne Σ gauche
9. M. psoas gauche
10. Pilier gauche du diaphragme
11. A. aorte
12. L3
13. Chaîne Σ droite
14. V. cave inférieure
15. Uretère droit
16. Pôle inférieur du rein droit
17. Côlon ascendant

Rapports (fig. 5-36)	**1) cæcum** – *ant. et lat. :* paroi abdominale (péritoine pariétal ant., fascia transversalis, plan musculo-aponévrotique, tissu cellulo-graisseux, peau) – *post. :* PPP, vaisseaux iliaques externes, n. génito-fémoral, uretère droit, fascia iliaca – *lat. :* paroi abdominale – *méd. :* appendice, iléum, n. fémoral, psoas **2) côlon ascendant** – *ant. :* parois abdominales + grand omentum – lat. : sillon paracolique droit – *post. :* mésocôlon ascendant + rein droit (partie inf.) – *méd. :* anses iléales du grêle **3) angle colique** – *ant. + sup. :* face inf. du foie + vésicule biliaire + extrémité 10e côte + grand omentum – *post. :* ⅓ inf. du rein droit – *lat. :* extrémité sup. du sillon paracolique droit + diaphragme + sinus pleuraux – *méd. :* D2 + extrémité inf. de la surrénale droite **4) côlon transverse** (divisé en ⅔ droits + ⅓ gauche) – *ant. :* insertion du grand omentum + paroi abdominale – *post. :* pancréas + racine du mésocôlon transverse – *sup. :* bourse omentale + l. gastro-colique (portion sup. du grand omentum) + grande courbure de l'estomac – *inf. :* grand omentum + premières anses jéjunales **5) angle colique gauche** – *ant. :* paroi chondro-costale – *post. :* sinus rénal gauche – *sup. :* base de la rate + queue du pancréas – *inf. :* grand omentum + premières anses jéjunales – *lat. :* diaphragme + cul-de-sac pleural **6) côlon descendant** – *ant. :* anses du grêle + grand omentum + paroi abdominale – *post. :* diaphragme + psoas, carré des lombes – *lat. :* sillon paracolique gauche (moins prof. qu'à droite) – *méd. :* anses du grêle + grand omentum (en arr. : PPP puis pôle inf. rein gauche) **7) côlon sigmoïde** – *ant. + inf. :* dôme vésical (si pleine) ; femme : utérus + l. large – *post. :* rectum – *sup. :* anses du grêle + mésosigmoïde – *inf. :* cul-de-sac recto-vésical ou recto-utérin (Douglas)

▶ **5-37**

Territoires artériels du côlon (vue antérieure).
A. Territoire de l'a. mésentérique supérieure
B. Territoire de l'a. mésentérique inférieure
1. A. iléo-colique
2. A. colique droite
3. A. colique moyenne
4. A. mésentérique supérieure
5. A. aorte
6. A. mésentérique inférieure
7. A. colique gauche
8. Rameaux coliques
9. Aa. sigmoïdiennes
10. A. rectale supérieure

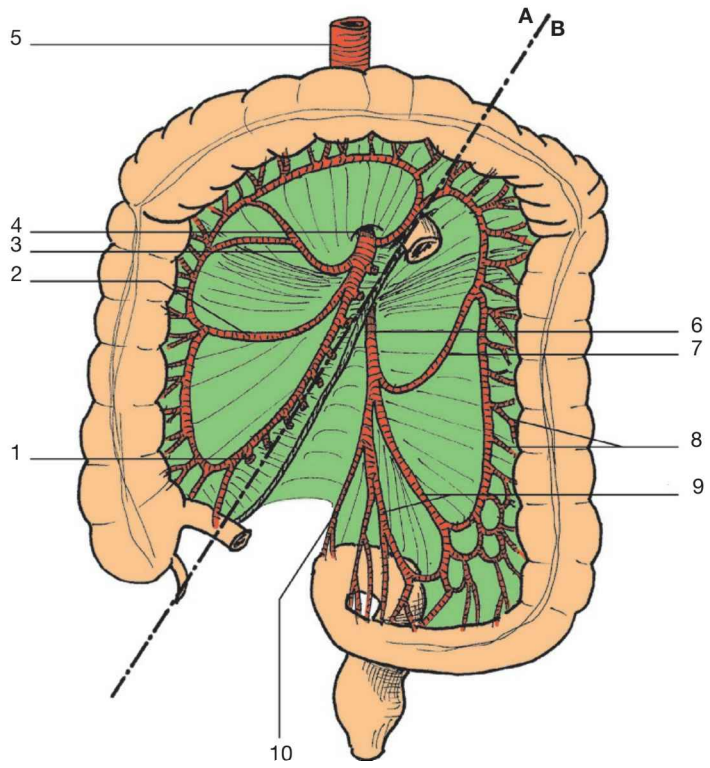

▶ **5-38**

Territoires veineux du côlon (vue antérieure).
A. Territoire de la v. mésentérique supérieure
B. Territoire de la v. mésentérique inférieure
1. V. iléo-colique
2. V. colique droite
3. V. mésentérique supérieure
4. V. porte
5. V. splénique
6. V. mésentérique inférieure
7. V. colique gauche
8. Vv. sigmoïdiennes
9. V. rectale supérieure

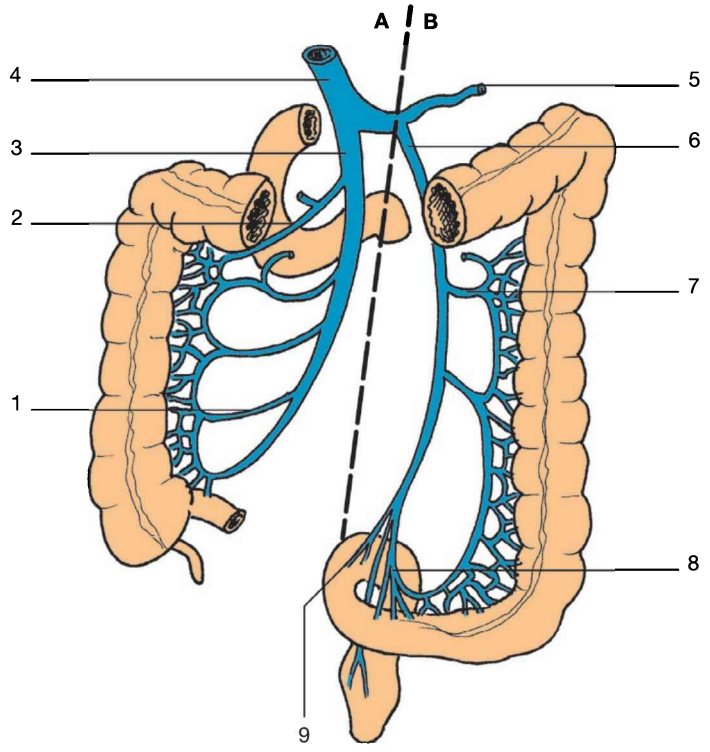

PVN	
Artères (fig. 5-37)	**1) a. mésentérique sup.** → partie droite (cæcum, ascendant, â. colique droit, moitie droite du transverse) – donne 3 aa. : – a. iléo-colique (partie inf.) – a. colique moy. (partie moy.) – a. colique droite (partie sup.) + rameaux coliques (arcades bordantes) **2) a. mésentérique inf.** → partie gauche (moitie gauche du transverse, â. colique gauche, descendant, sigmoïde, rectum) – donne les aa. : – a. colique gauche (partie sup.) – aa. sigmoïdiennes (partie inf.) – a. rectale sup. (partie rectale) + rameaux coliques (arcades bordantes)
Veines (fig. 5-38)	**1) v. mésentérique sup.** → gros intestin droit et grêle – provient de 3 vv. : – v. iléo-colique (partie inf.) – v. colique moy. (partie moy.) – v. colique droite (partie sup.) **2) v. mésentérique inf.** → gros intestin gauche – donne des vv. : – v. colique gauche (partie sup.) – vv. sigmoïdiennes (partie inf.) – v. rectale sup. (partie rectale)
Lymphatiques	• cæcum et appendice : lymphonœuds iléo-cæcaux • côlon : lymphonœuds courts (épi et paracoliques) + longs (mésocoliques) satellite des branches des artères mésentériques (*cf.* fig. 5-37) • l'ensemble → nœuds mésentériques : – sup. pour côlon droit – inf. pour côlon gauche • puis → lymphonœuds lombaux
Nerfs	• plexus mésentérique sup. (pour grêle et côlon droit) • plexus mésentérique inf. (pour côlon gauche) • les 2 = **plexus entérique** (*cf.* fig. 5-31)

Incidences pratiques

- Le massage du côlon distingue bien les 3 portions de celui-ci et commence par la portion distale, proche du rectum, avant de remonter (toujours avec des manœuvres dans le sens péristaltique) vers le côlon transverse, puis l'ascendant.
- Toutes les mobilisations viscérales à ce niveau facilitent le transit, par phénomène à la fois mécanique et réflexe.

RECTUM

(*rectus* = droit)

▶ **5-39**

Composition du rectum (coupe frontale).
A. ampoule rectale
B. canal anal
1. Pli transverse supérieur
2. Pli transverse moyen
3. Pli transverse inférieur
4. M. sphincter lisse
5. M. élévateur de l'anus
6. Colonnes anales (pecten)
7. M. sphincter strié profond
8. M. sphincter strié superficiel
9. M. sphincter strié sous-cutané
10. Orifice externe de l'anus (ouvert)

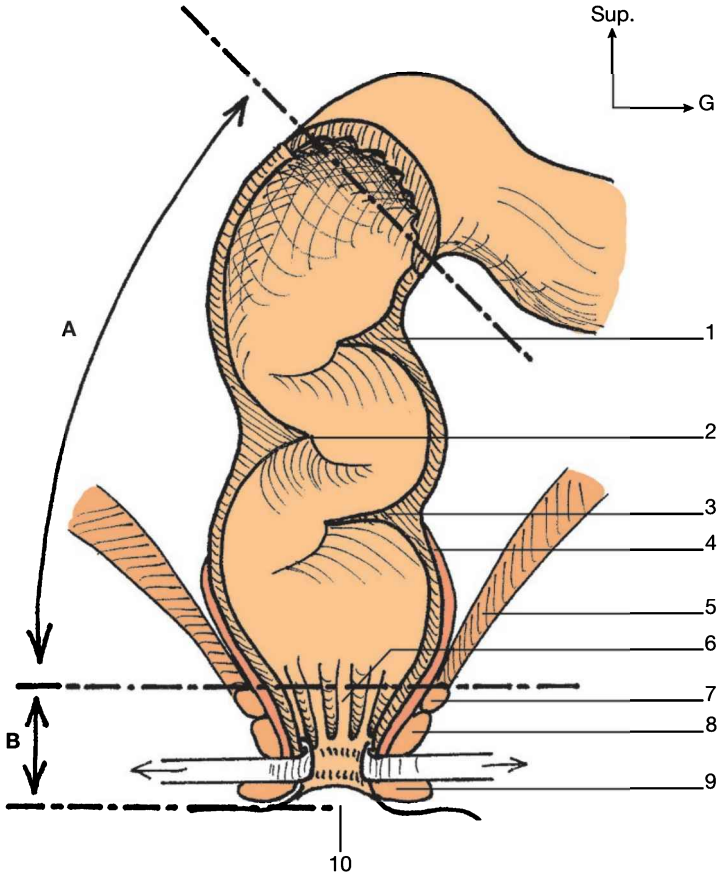

▶ **5-40**

Fixité du rectum (coupes sagittale et transversale).
1. Vessie
2. Cul-de-sac vésico-utérin
3. Utérus
4. Péritoine
5. Cul-de-sac recto-utérin
6. Vagin
7. Rectum
8. L. ano-coccygien
9. M. sphincter strié de l'anus
10. CTP (centre tendineux du périnée)
11. Lame sacro-recto-génito-pubienne
12. M. obturateur interne

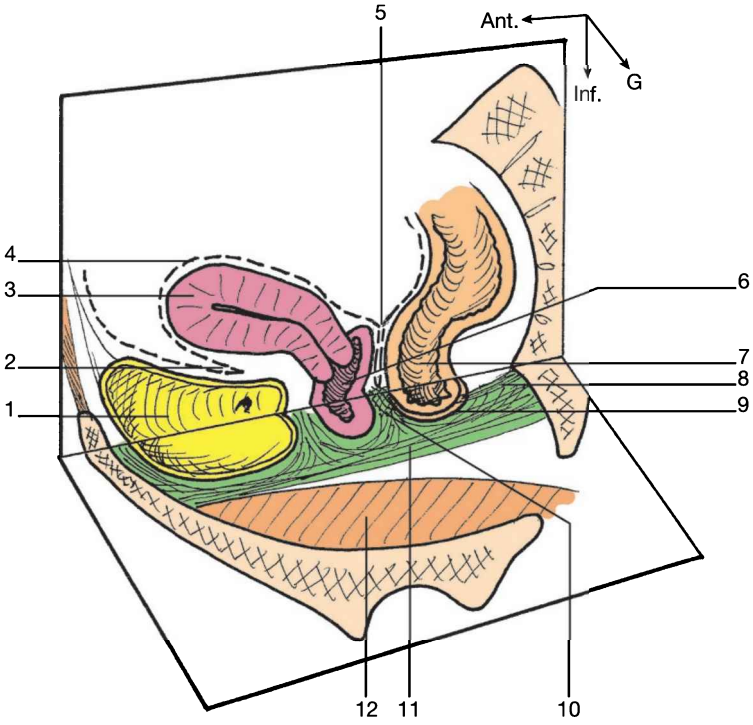

Présentation	
Définition	• **viscère** abdominal formant la partie terminale du tube digestif
Fonction	• stockage des matières fécales avant la défécation (partie la plus septique du côlon)
Situation (fig. 5-39)	• partie terminale de l'intestin, entre le sigmoïde (niveau S3) et l'anus (à noter que ce dernier est un orifice fermé, hors défécation, contrairement à la représentation des croquis[1]) • partie sup. péritonisée, partie inf. non péritonisée
Forme	• tube courbe (malgré son nom), moulé sur la face ant. du sacrum et à grand axe oblique en bas et en avant • long : 15 cm
Description	
Composition (fig. 5-40)	**2 parties** séparées par le cap anal : **1) ampoule rectale :** partie dilatée **2) canal anal :** partie rétrécie, présence le pecten ou colonnes anales (longitudinales), se terminant par l'anus (orifice fermé, hors défécation)
Structure	• face externe : ne possède ni haustration ni bandelettes musculaires longitudinales • face interne : présente des replis transversaux
Fixité (fig. 5-40)	• **niveau rectal** – fibres longitudinales et transversales des **lames** sacro-recto-génito-pubiennes – portion rétrorectale du **pubo-rectal** de l'élévateur de l'anus → crée l'angulation du **cap anal**, entre ampoule et rectum ; ferme cet angle (continence) de 115° sous contraction, contre 137° décontracté • **niveau anal** – solidaire du coccyx : l. ano-coccygien – solidaire du CTP – renforcé par les sphincters de l'anus lisse et strié

[1] Représentés ouverts pour des raisons de seule lisibilité.

▶ **5-41**

Rapports du rectum masculin (coupe sagittale).

1. Péritoine
2. Vessie
3. L. pubo-vésical
4. Urètre
5. M. sphincter strié de l'urètre
6. Prostate
7. Vésicule séminale
8. M. sphincter strié de l'anus
9. M. élévateur de l'anus
10. Cul-de-sac recto-vésical
11. Rectum
12. Sacrum

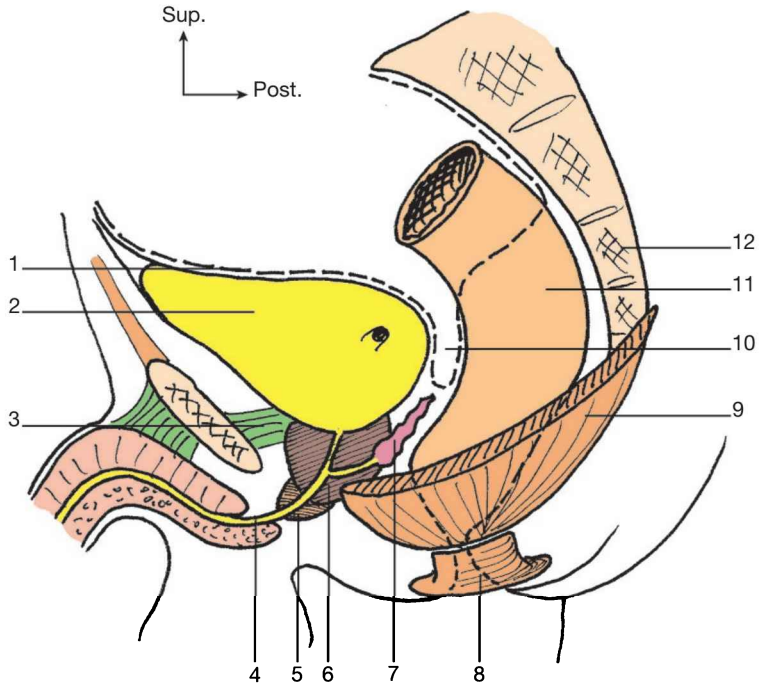

▶ **5-42**

Rapports du rectum féminin (coupe sagittale).

1. Péritoine
2. Utérus
3. Cul-de-sac vésico-utérin
4. Vessie
5. L. pubo-vésical
6. M. sphincter strié de l'urètre
7. Urètre
8. Canal vulvaire
9. Vagin
10. M. sphincter strié de l'anus
11. M. élévateur de l'anus
12. Fornix
13. Cul-de-sac recto-utérin
14. Rectum
15. Sacrum

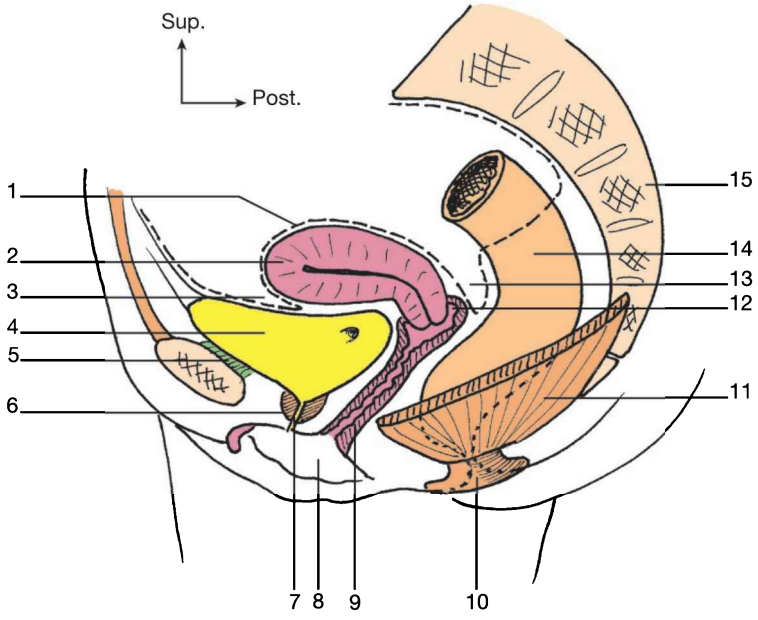

Rapports	• **chez l'homme** (fig. 5-41) – *sup.* : anses du grêle et sigmoïde – *inf.* : sphincter anal – *ant.* : face post. de la vessie, prostate, vésicules séminales (cul-de-sac recto-vésical) – *post.* : sacrum – lat. : élévateur de l'anus • **chez la femme** (idem sauf en avant) (fig. 5-42) – *ant.* : face post. de la vessie, col de l'utérus, vagin (cul-de-sac recto-vaginal)

▶ **5-43**

Artères du rectum (vue antérieure).

1. Lymphonœuds inguinaux superficiels
2. Crosse de la v. grande saphène
3. Rectum
4. Lymphonœuds supérieurs
5. A. sacrale médiane
6. V. cave inférieure
7. A. aorte
8. A. mésentérique inférieure
9. A. iliaque commune gauche
10. A. iliaque interne
11. A. iliaque externe
12. A. glutéale supérieure
13. M. piriforme
14. A. obturatrice
15. A. pudendale
16. A. glutéale inférieure
17. A. rectale moyenne
18. A. rectale inférieure
19. Lymphonœuds para-anaux

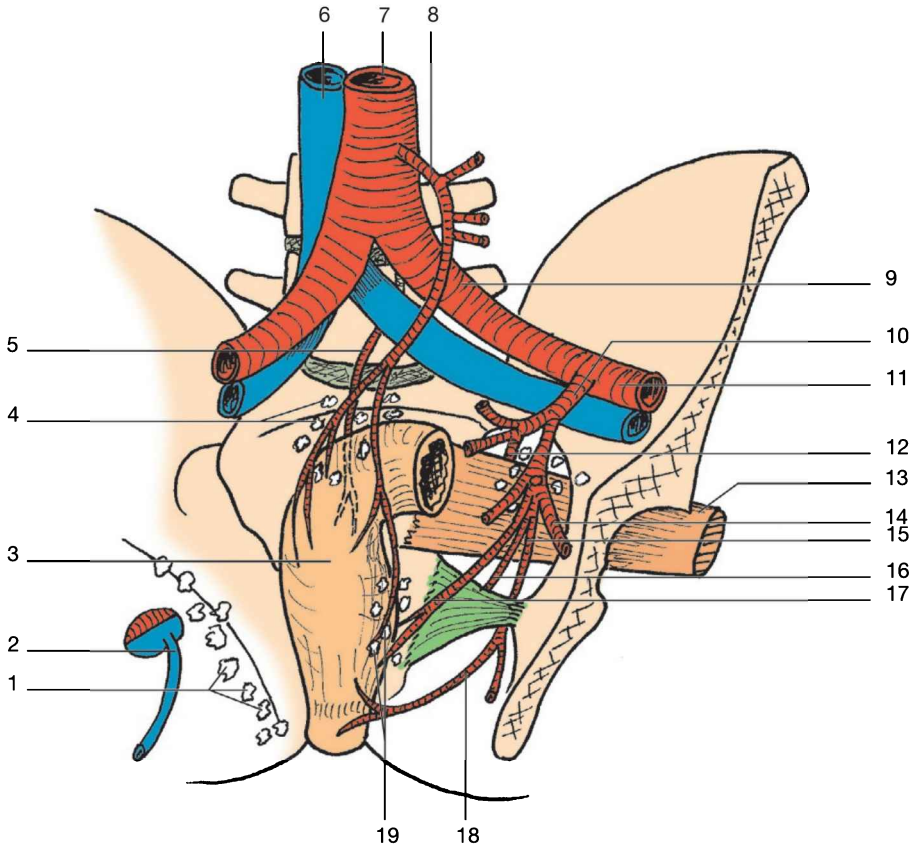

▶ **5-44**

Nerfs du rectum (schématisation en coupe sagittale).

1. Rameaux viscéraux (vésicaux, etc.)
2. Plexus hypogastrique supérieur
3. S1
4. S2
5. S3
6. Plexus hypogastrique inférieur
7. Rectum
8. Centre tendineux du périnée
9. Organes féminins ou masculins

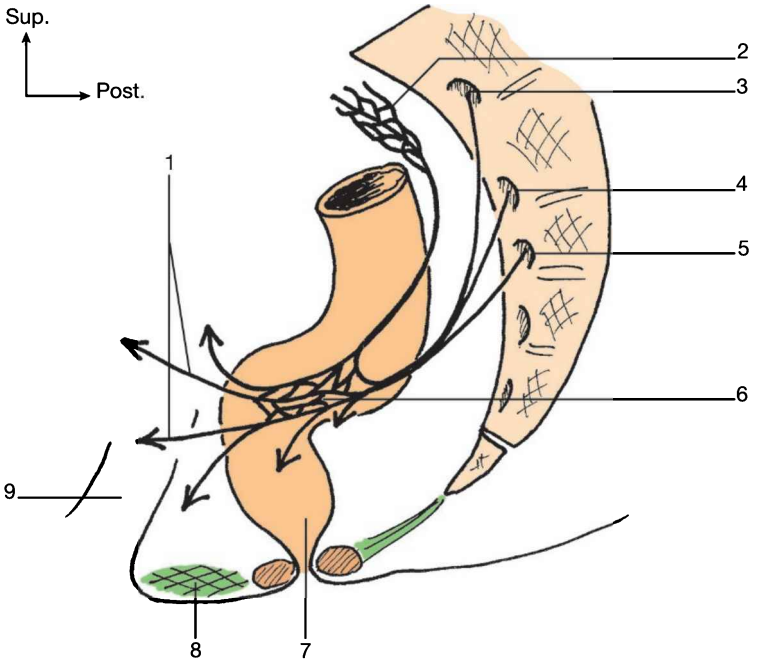

PVN	
Artères (fig. 5-43)	• a. mésentérique inf. → aa. rectales ventrale et dorsale • a. iliaque int. → a. rectale moyenne • a. pudendale int. → a. rectale inf.
Veines	• vv. rectales sup. → v. mésentérique inf. → système porte • vv. rectales moy. + vv. hémorroïdales → v. iliaque int. → VCI
Lymphatiques	• lymphatiques satellites des aa. iliaque int. et mésentérique inf. • communication avec les lymphonœuds inguinaux
Nerfs (fig. 5-44)	innervation **double** 1) *inconsciente :* – paraΣ (X) : stimule rectum, inhibe sphincter lisse → défécation – Σ : inhibe rectum, stimule sphincter lisse → continence 2) *consciente :* – n. pudendal → contracte le sphincter strié

Incidences pratiques

- Le toucher rectal est un geste clinique de grande importance en fonction de la zone palpée (antérieure, postérieure, latérale) et de la pénétration du doigt (1, 2 ou 3 phalanges).
- Le toucher rectal permet aussi de stimuler le plexus hypogastrique inférieur.
- Le travail du plancher pelvien (action sur les stases veineuses, les terrains hémorroïdaires), l'auto-massage local, les douches fraîches, les positions favorables à la défécation[3] sont des outils simples de l'hygiène de vie.

QROC

Corrigés p. 264

1. Quelle voie veineuse draine le côlon descendant ?
2. Quelles sont les différentes couches musculaires de l'estomac ?
3. Situez la bourse omentale.
4. Quelles sont les différentes parties du duodénum ?
5. Qu'est-ce que le muscle suspenseur du duodénum ?
6. Quelle est la portion mobile du duodénum ?
7. Quelles sont les différentes parties de l'intestin grêle ?
8. Quels sont les différents mouvements qui animent le côlon ?
9. Qu'est-ce que le grand omentum ?
10. Classez les différentes portions de l'œsophage par ordre de longueur.
11. Quel est le rapport essentiel de l'œsophage abdominal ?

[3] La position en flexion des hanches et de la région abdominale est favorable (position naturelle = accroupie), à l'inverse la rectitude qui est défavorable (décubitus dorsal avec un bassin sous les fesses). Or une prothèse de hanche nécessite, par exemple, un réhausseur de WC, il faut donc compenser par l'hygiène de vie accrue : diététique, auto-massage, mobilité, etc.

VISCÈRES ANNEXÉS AU TUBE DIGESTIF

FOIE

(anatomie → latin : *fica* = figue… dont on fourrait cet organe en cuisine ; pathologie → grec : *hêpar*, *hêpatos* = foie)

▶ **5-45**

Situation du foie (vue de face).
1. Côlon ascendant
2. Petit omentum
3. Lobe droit du foie
4. L. Falciforme
5. M. Diaphragme
6. Estomac
7. Grand omentum

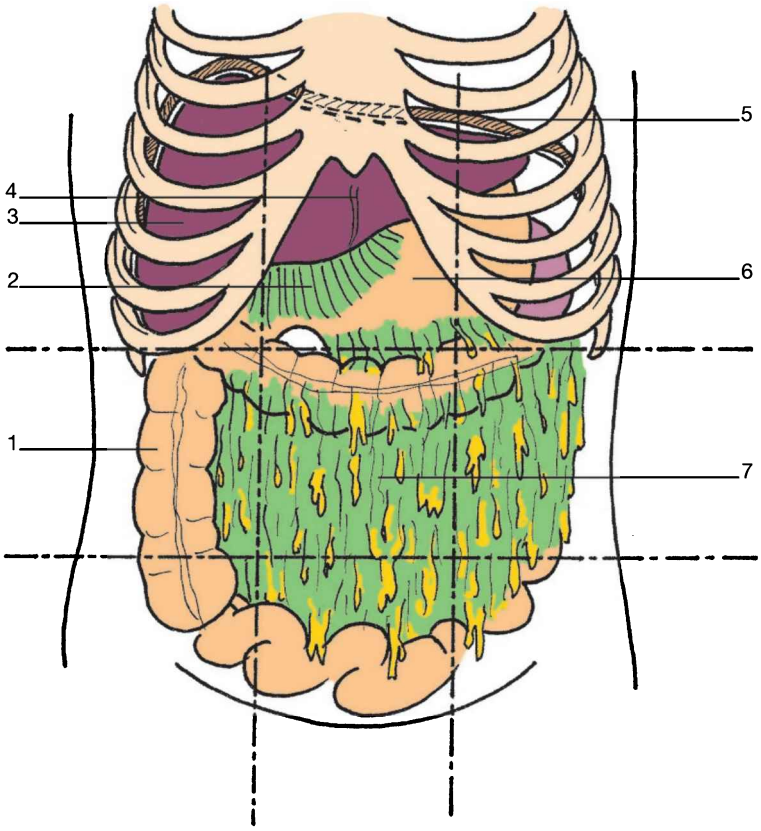

▶ **5-46**

Forme du foie (vue de face).
1. Vésicule biliaire
2. Lobe droit du foie
3. L. triangulaire droit
4. L. coronaire du foie
5. M. diaphragme
6. L. triangulaire gauche
7. Lobe droit du foie
8. L. falciforme
9. L. rond du foie

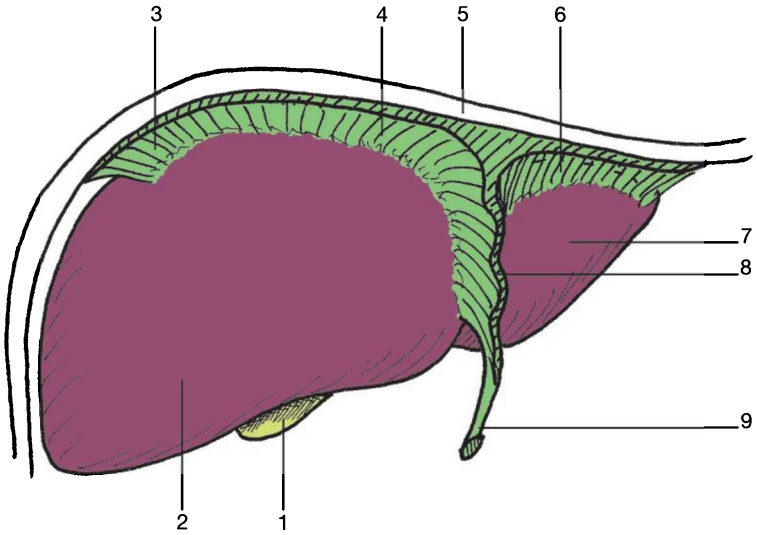

Présentation	
Définition	**viscère et glande** abdominale
Fonction	• filtrage et **épuration** du sang portal (détoxification) • **synthèse** (métabolisme des glucides et lipides) • **stockage** • **sécrétion** (vésicule) → bile
Situation (fig. 5-45)	• infradiaphragmatique à droite • hypochondre droit + partie épigastrique sup. (déborde l'hypochondre gauche)[1] • situé au **carrefour porto-cave**
Forme (fig. 5-46)	• le plus volumineux des viscères • long : 28 cm, épaisseur sagittale : 15 cm, haut : 8 cm, poids 1,5 à 2 kg (soit 2 % du poids corporel) • ovoïde à grand axe transversal, effilé à gauche • rouge brun • présente 2 faces (sup. et inf.), 2 bords (ant. et post.), 2 extrémités (droite et gauche) • recouvert par le péritoine, sauf en arrière (area nuda)

[1] Le foie ne déborde pas du rebord inférieur des arcs costaux, sauf hépatomégalie.

▶ **5-47**

Composition du foie (vue antérieure et vue éclatée).

1. V. cave inférieure
2. Segments hépatiques
3. Vésicule biliaire
4. Vv. sus-hépatiques
5. V. porte
6. V. splénique (liénale)
7. V. mésentérique supérieure

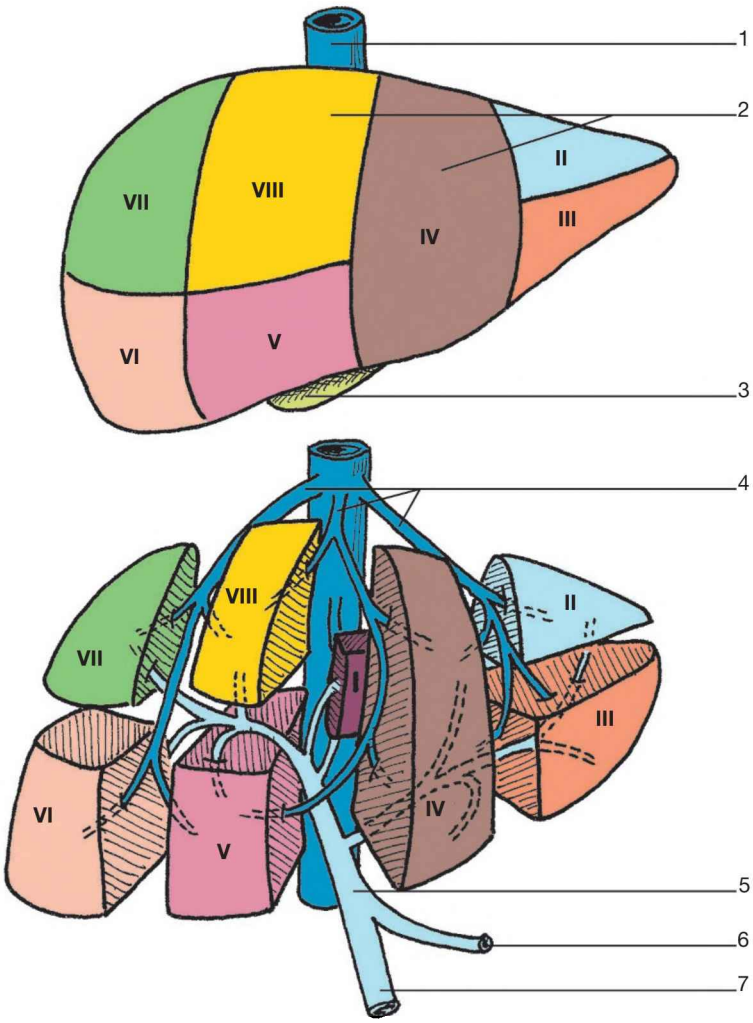

▶ **5-48**

Fixité du foie (faces postérieure, supérieure et coupe sagittale).

1. L. rond du foie
2. Lobe gauche du foie
3. V. cave inférieure
4. L. triangulaire gauche du foie
5. Lobe caudé
6. L. coronaire
7. L. falciforme
8. Area nuda
9. L. triangulaire droit
10. Péritoine
11. Vv. hépatiques
12. Foie
13. Vésicule biliaire
14. V. porte
15. Hiatus de la bourse omentale
16. Pôle supérieur de la surrénale droite
17. Empreinte rénale droite
18. Empreinte colique
19. Pédicule hépatique

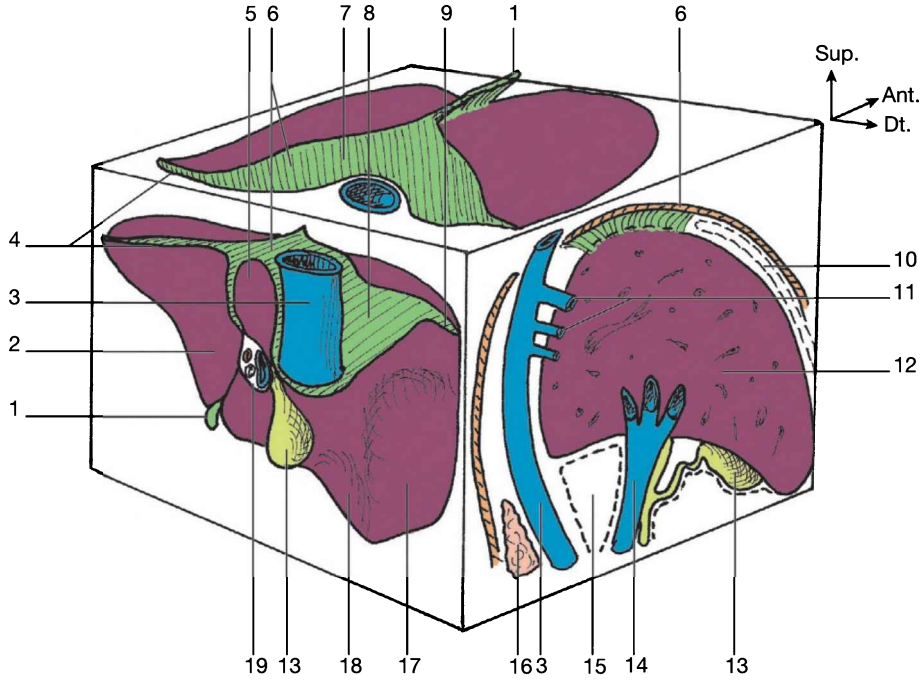

Description	
Composition (fig. 5-47)	• **divisé en 2 lobes** séparés par le l. falciforme – lobe gauche (⅓) : médial, effilé, segments I à IV – lobe droit : latéral, le plus gros (⅔), segments V à VIII • **subdivisé en 8 segments**[2] (Couinaud) séparés par 3 fissures (droite, principale, gauche) correspondant aux passages vasculaires (c'est la base de toute chirurgie hépatique) – *I* : central, droit et gauche (lobe caudé) – *II* : supéro-latéral – *III* : inféro-latéral – *IV* : inféro-médial (lobe carré) – *V* : inféro-antérieur – *VI* : inféro-postérieur – *VII* : supéro-postérieur – *VIII* : supéro-antérieur
Structure	• composé de cellules hépatiques (hépatocytes) organisées. L'unité fonctionnelle hépatique est le **lobule** • les lobules sont séparés par des cloisons conjonctives où cheminent les vaisseaux et canaux biliaires intrahépatiques • organe **ferme** à la palpation (ne dépasse pas le bord inf. du thorax), **matité** à la percussion, peu résistant (ruptures traumatiques) • **point vésiculaire** de Murphy à l'intersection du bord lat. du muscle droit de l'abdomen droit et du bord inf. du thorax
Fixité (fig. 5-48)	• organe **très stable**, malgré son poids et sa position haute (sa mobilité est pathologique : hépatoptose), il suit simplement les mouvements respiratoires et ceux du tronc • les moyens de fixité sont de **3 types** : **1) éléments postérieurs (les plus importants) :** – VCI – vv. hépatiques (sus-) – ll. coronaires ant. et post. (dont le l. phrénico-hépatique) et les ll. triangulaires droit et gauche **2) éléments de soutien :** – rein droit (formant une console de soutien) – bloc duodéno-pancréatique et estomac (grâce au petit omentum) – extrémité gauche parfois fixée au diaphragme (appendice fibreux) **3) éléments de suspension :** – l. falciforme (ou suspenseur du foie) – l. rond – pédicule hépatique (rôle essentiellement de la v. porte) – pression des autres organes abdominaux (sous-jacents)

[2] Un segment IX, supéro-médial, a été parfois décrit par des auteurs anglo-saxons mais, sans base chirurgicale, cette description n'est pas retenue.

▶ **5-49**

Rapports du foie (coupes sagittale, transversale et vue antérieure).

1. Vésicule biliaire
2. Conduit hépatique commun
3. V. porte
4. Hiatus de la bourse omentale
5. V. cave inférieure
6. A. aorte
7. Vv. hépatiques
8. Œsophage
9. L. coronaire du foie
10. Foie
11. V. azygos
12. Rate
13. Estomac
14. Processus xiphoïde
15. L. triangulaire gauche
16. L. falciforme
17. Petit omentum
18. L. rond du foie

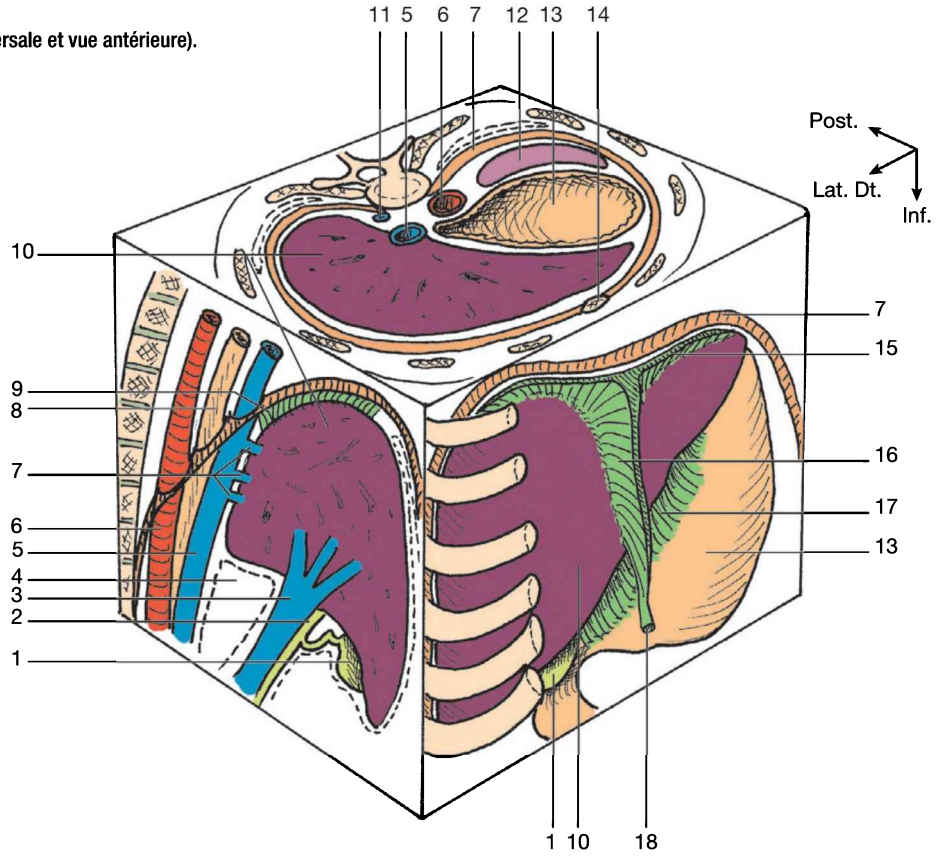

▶ **5-50**

Artères du foie (vue antérieure).

1. A. pancréatico-duodénale supérieure et antérieure
2. A. gastro-duodénale
3. A. supra-duodénale
4. A. gastrique droite
5. A. cystique
6. Branche droite de l'a. Hépatique propre
7. V. cave inférieure
8. A. aorte
9. Branche gauche de l'a. hépatique propre
10. A. hépatique propre
11. Tronc cœliaque
12. A. mésentérique supérieure

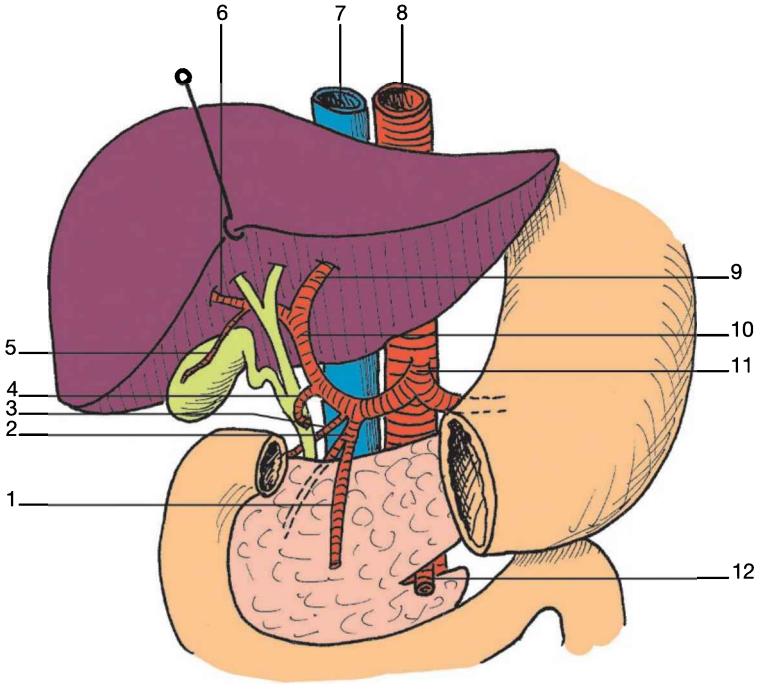

Rapports (fig. 5-49)	• **face antérieure** – paroi costo-chondrale de l'hémi-thorax droit, partie sup. de l'épigastre • **face postérieure** – diaphragme (sans interposition de péritoine) avec l. coronaire et ll. triangulaires – VCI – œsophage (empreinte) • **face supérieure** – diaphragme (le l. falciforme sépare le foie en 2 parties droite et gauche) – plèvre et poumon droits + cœur (pour le lobe gauche) • **face inférieure** – vésicule biliaire, petit omentum – estomac et pylore + duodénum supramésocolique – partie droite du côlon transverse + â. colique droit – rein droit
PVN	
Artères (fig. 5-50)	• **a. hépatique propre** (issue du tronc cœliaque) • collatérales : – a. gastrique droite – aa. supra-duodénale et pancréatico-duodénales – aa. cystiques

▶ **5-51**

Veines du foie (vue antérieure avec sections).

1. Vv. jéjunales et iléales
2. V. colique droite
3. V. pancréatico-duodénale inférieure
4. V. mésentérique supérieure
5. V. pancréatico-duodénale supérieure
6. V. porte
7. Vv. hépatiques
8. V. cave inférieure
9. A. aorte
10. Œsophage
11. V. gastrique droite
12. V. gastrique gauche
13. V. splénique
14. V. mésentérique inférieure
15. V. colique gauche
16. Vv. sigmoïdiennes et recto-sigmoïdiennes

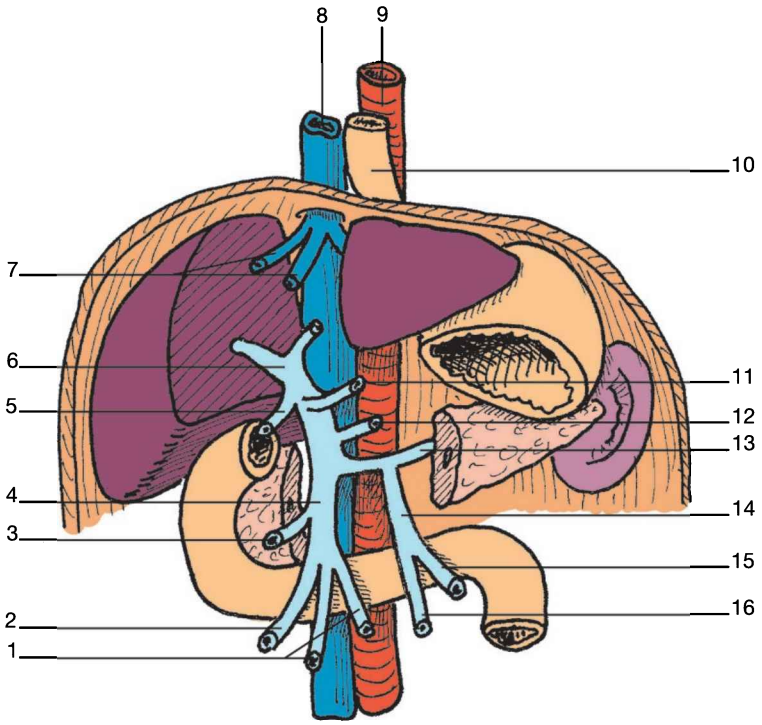

PVN	
Veines (fig. 5-51)	**1) système porte** – apporte le sang de : estomac, pancréas, intestin grêle et côlon **2) système cave** – reçoit les vv. hépatiques venues du foie : – vv. sup. venant de la paroi post., au nombre de 3 (droite, moy., gauche) – vv. accessoires, en nombre variable
Lymphatiques	• lymphonœuds satellites de l'a. hépatique propre (→ nœuds cœliaques)
Nerfs	• Σ : nerfs provenant des plexus hépatique et cœliaque • paraΣ : nn. vagues (X) droit et gauche

Incidences pratiques

- Le foie se palpe au niveau de l'épigastre.
- La chirurgie hépatique est calquée sur la segmentation et sa vascularisation.
- Le massage hépatique associe la pression des mains au bord inférieur du foie (praticien derrière le patient), l'inspiration (abaissement du diaphragme) et la flexion du thorax sur l'abdomen. La succession pression-dépression améliore la perfusion de l'organe.
- À noter que les organes riches en sang sont liés au diaphragme ou proche de lui (foie, cœur, rate) et donc bénéficiaires de sa mobilité continue.

APPAREIL BILIAIRE

(*bilis* = bile)

▶ **5-52**

Vésicule biliaire et ses conduits (vue antérieure).

1. Papille majeure
2. Papille mineure
3. Duodénum D2
4. Vésicule biliaire
5. Foie
6. M. droit de l'abdomen du côté droit (angle = point de Murphy)
7. Conduit cystique
8. Conduits hépatiques droit et gauche
9. Conduit hépatique commun
10. Conduit cholédoque
11. Conduit pancréatique accessoire
12. Conduit pancréatique principal (Wirsung)

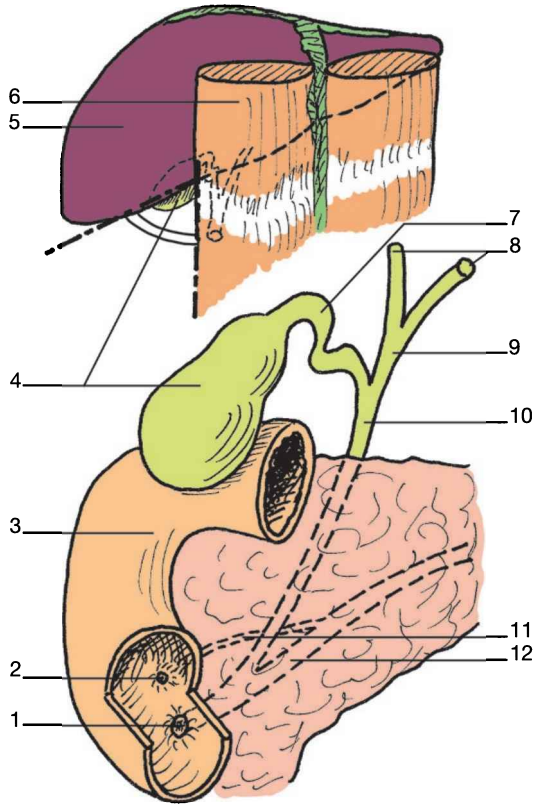

Vésicule biliaire	
Définition	• **viscère** abdominal
Fonction	• **réservoir** (reçoit, concentre et stocke la bile)
Situation (fig. 5-52)	• sous-hépatique • soit collée au foie, soit pédiculée (appendue par un méso)
Forme (fig. 5-52)	• piriforme (1 fundus + 1 corps + 1 col en S) • long : 9 cm ; large : 3 cm, contenance : 50 mL

Incidences pratiques

- Sa localisation palpatoire correspond à l'intersection du 10e cartilage costal droit et au bord latéral du muscle droit de l'abdomen du côté droit (point de Murphy).
- La vidange vésiculaire est facilitée par des manœuvres de pression-dépression à son niveau.

Conduits cystique[1], hépatique commun	
Définition	• conduits émanant de la glande hépatique
Fonction	• transportent la bile
Situation (fig. 5-52)	• *conduit cystique* : de la vésicule → conduit cholédoque • *conduit hépatique commun* : du foie (conduits hépatiques droit et gauche) → conduit cholédoque
Forme	• canal
Conduit cholédoque (ou biliaire)	
Définition	• conduit réunissant les conduits cystique et hépatique commun
Fonction	• transporte la bile vers le duodénum
Situation (fig. 5-52)	• pancréatique
Forme	• canal • présente **3 sphincters** : – cholédoque (à l'abouchement de ce canal) – pancréatique (à l'abouchement de ce canal) – hépato-pancréatique (à l'abouchement avec D2 du duodénum)
PVN	
Artères	• a. cystique + aa. hépatiques propres et pancréatico-duodénale sup-post.
Veines	• vv. cystiques → système porte
Lymphatiques	• lymphonœuds hépatiques et pancréato-duodénaux sup-post.
Nerfs	• innervation double (sympathique et parasympathique)

[1] Grec *kustis* = vessie, vésicule (comme pour la vessie, pour l'urine, *cf.* une cystite).

Incidences pratiques

Cf. « Vésicule biliaire, point de Murphy ».

- La succession de pressions-dépressions (« pompage ») en D2 stimule la vidange sphinctérienne hépato-pancréatique.

PANCRÉAS

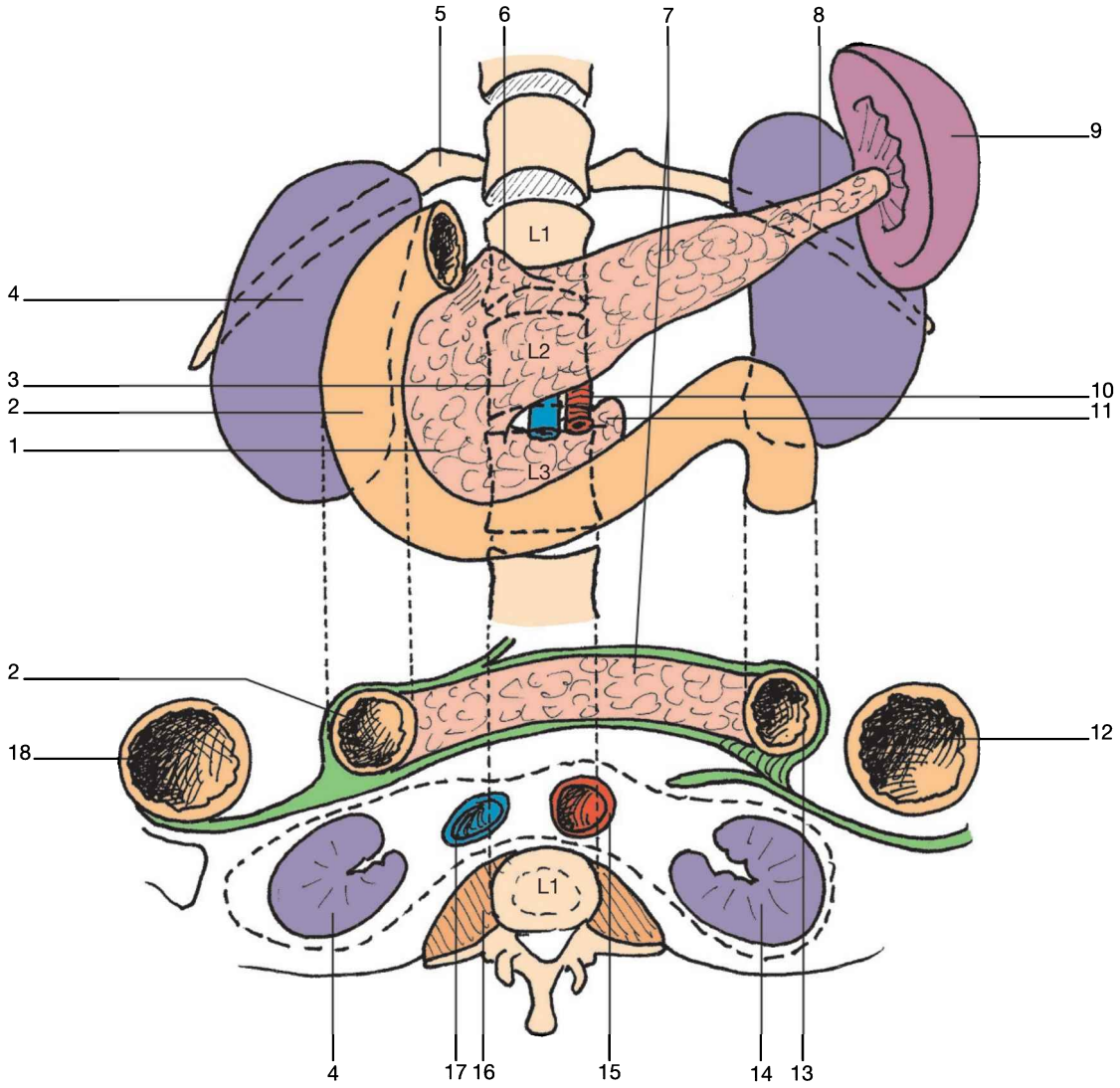

▶ **5-53**

Situation du pancréas (vue antérieure et coupe transversale).

1. Tête du pancréas
2. Duodénum D2
3. Col du pancréas
4. Rein droit
5. 12e côte
6. Tubercule omental
7. Corps du pancréas
8. Queue du pancréas
9. Rate
10. Vaisseaux mésentériques supérieurs
11. Processus unciné
12. Côlon descendant
13. Duodénum D4
14. Rein gauche
15. A. aorte
16. Psoas droit
17. V. cave inférieure
18. Côlon ascendant

(*pan* = tout : *kreas* = chair)

Présentation	
Définition	• glande impaire annexée au tube digestif
Fonction	• **glande exocrine :** enzymes digestives • **glande endocrine :** régulation de la glycémie (insuline)
Situation (fig. 5-53)	• **rétropéritonéal** • région **épigastrique** (en avant de L2 et en arrière de l'estomac, entre le duodénum à droite et la rate à gauche) • enroulé autour du rachis
Forme (fig. 5-53)	• transversal (aplati d'avant en arrière, triangle effilé à pointe gauche)
Description	
Composition (fig. 5-53)	• issu de 2 bourgeons : 1 dorsal (queue) et 1 ventral (processus unciné) • composé de **3 parties**, de droite à gauche : – processus unciné et tête – corps (séparé de la tête par l'isthme ou col) – queue
Structure (*cf.* fig. 5-52)	• granuleux et déchirable, de couleur chair • h × L × épaisseur = 5 × 7 × 2 cm / poids : 80 g • traversé axialement par le **conduit pancréatique** qui s'abouche dans le duodénum descendant (D2), formant la **papille majeure** (Vater) • ce conduit donne un conduit accessoire (Santorini) qui s'abouche dans le D2 au-dessus du précédent, formant la **papille mineure**

▶ **5-54**

Fixité du pancréas (vue antérieure avec sections).

1. Côlon transverse
2. Accolement au duodénum
3. L. gastro-colique
4. V. porte
5. V. cave inférieure
6. Mésocôlon transverse
7. Zone mobile de la queue du pancréas
8. Angle colique gauche
9. Duodénum D4
10. Racine du mésentère
11. Vaisseaux mésentériques supérieurs

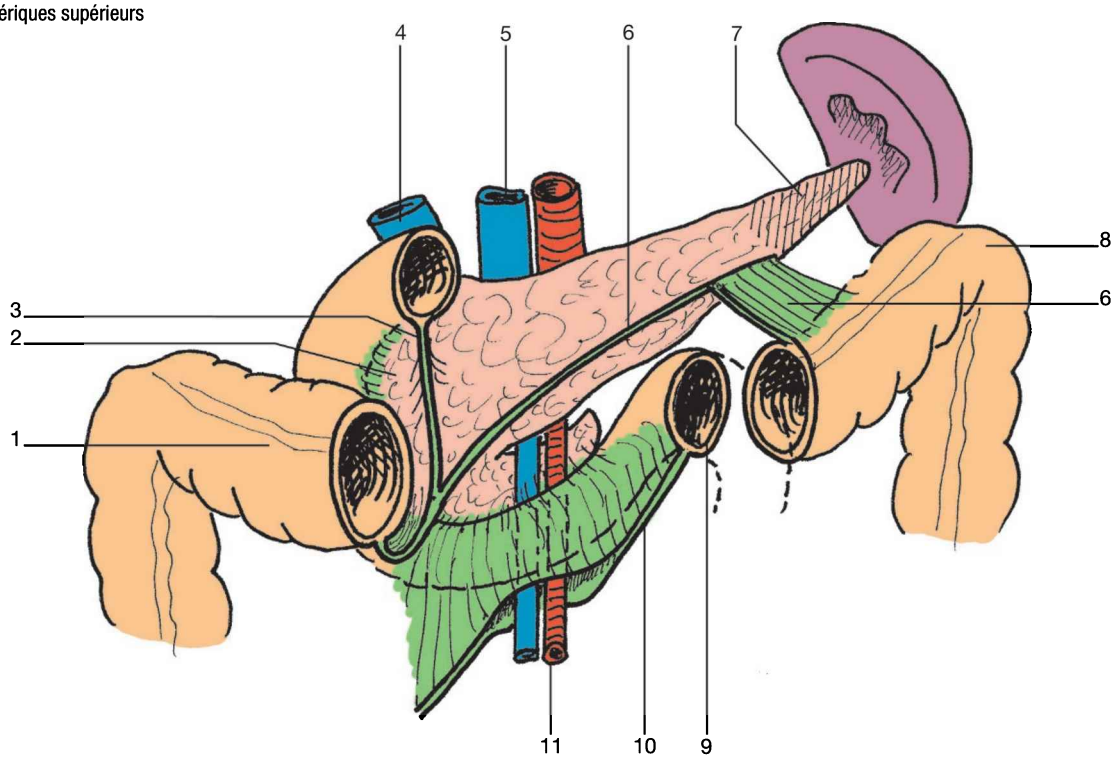

Fixité (fig. 5-54)	• solidarité avec **duodénum** (mésoduodénum pancréatique) et l. gastro-colique • solidarité avec **mésocôlon transverse** • solidarité avec la racine du **mésentère** • seule la queue est **mobile**
Rapports (fig. 5-55)	• **globalement** – *post.* : PPP et espace rétropéritonéal (VCI, aorte) – *ant.* : bourse omentale et estomac • **séparément** – *tête* : circonscrite par D1, D2, D3 – *corps* : recouvert par la racine du mésocôlon transverse – *queue* : au contact de la rate

5-55

Rapports du pancréas (coupe transversale).

1. M. psoas droit
2. Pilier droit du diaphragme
3. A. rénale droite
4. Rein droit
5. V. cave inférieure
6. Foie
7. Vésicule biliaire
8. Duodénum D1
9. Vaisseaux mésentériques supérieurs
10. Espace rétropéritonéal
11. Estomac
12. Bourse omentale
13. Pancréas
14. Duodénum D4
15. Côlon descendant
16. Rate
17. Rein gauche
18. V. rénale gauche
19. A. aorte

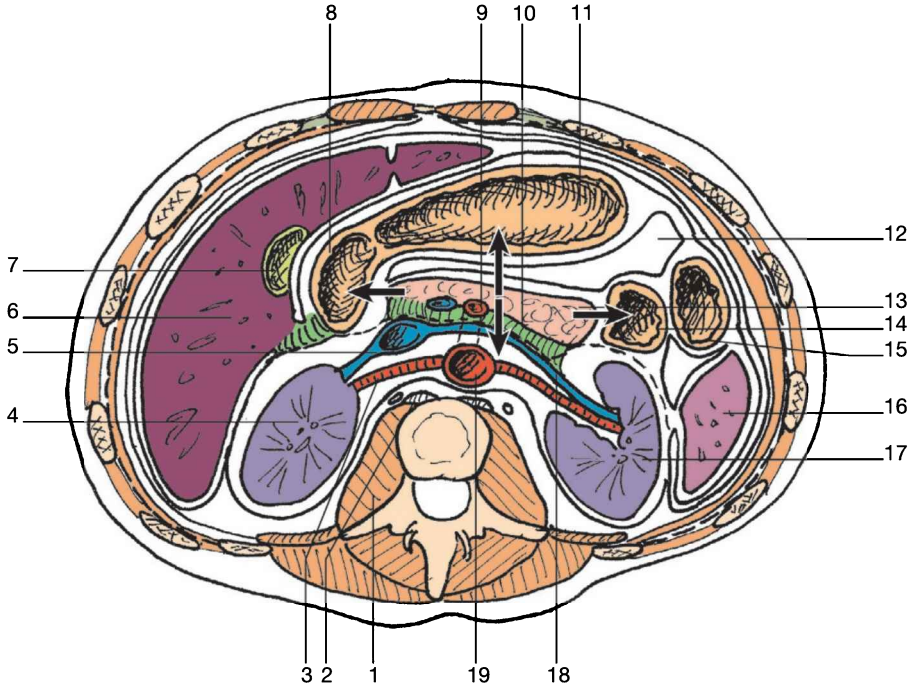

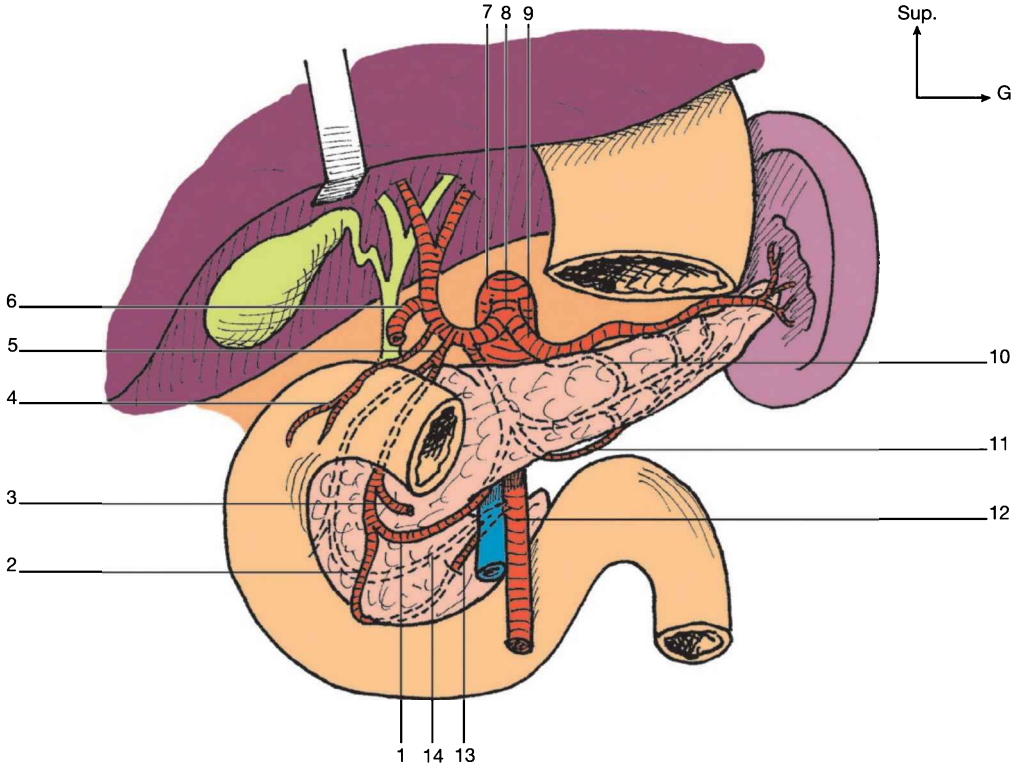

▶ **5-56**

Artères du pancréas (vue antérieure avec sections).

1. Arcade anastomotique
2. A. pancréatico-duodénale inférieure et antérieure
3. A. gastro-omentale (gastro-épiploïque) droite
4. A. supra-duodénale
5. A. pancréatico-duodénale supérieure et postérieure
6. A. gastrique droite
7. A. aorte
8. Tronc cœliaque
9. A. splénique
10. A. grande pancréatique
11. A. pancréatique transverse
12. A. mésentérique supérieure
13. A. pancréatico-duodénale inférieure et antérieure
14. A. pancréatico-duodénale inférieure et postérieure

PVN	
Artères (fig. 5-56)	• aa. gastro-duodénale, mésentérique sup., splénique (liénale)
Veines (fig. 5-57)	• vv. pancréatico-duodénales sup. et inf. + v. splénique → v. porte
Lymphatiques	• lymphonœuds spléniques, pancréatiques sup. et inf., sub et rétropyloriques, pancréato-duodénaux
Nerfs	innervation **double :** – paraΣ : nn. vagues (X) droit et gauche – Σ : plexus cœliaque et mésentérique sup.

5-57

Veines du pancréas (vue antérieure avec sections).

1. Tronc gastro-colique
2. V. pancréatico-duodénale inférieure et antérieure
3. V. colique droite
4. V. pancréatico-duodénale supérieure et antérieure
5. V. pancréatico-duodénale supérieure et postérieure
6. V. porte
7. V. cave inférieure
8. Tronc cœliaque
9. V. splénique
10. V. mésentérique inférieure
11. V. gastro-omentale (épiploïque)
12. V. mésentérique supérieure
13. 1re v. jéjunale

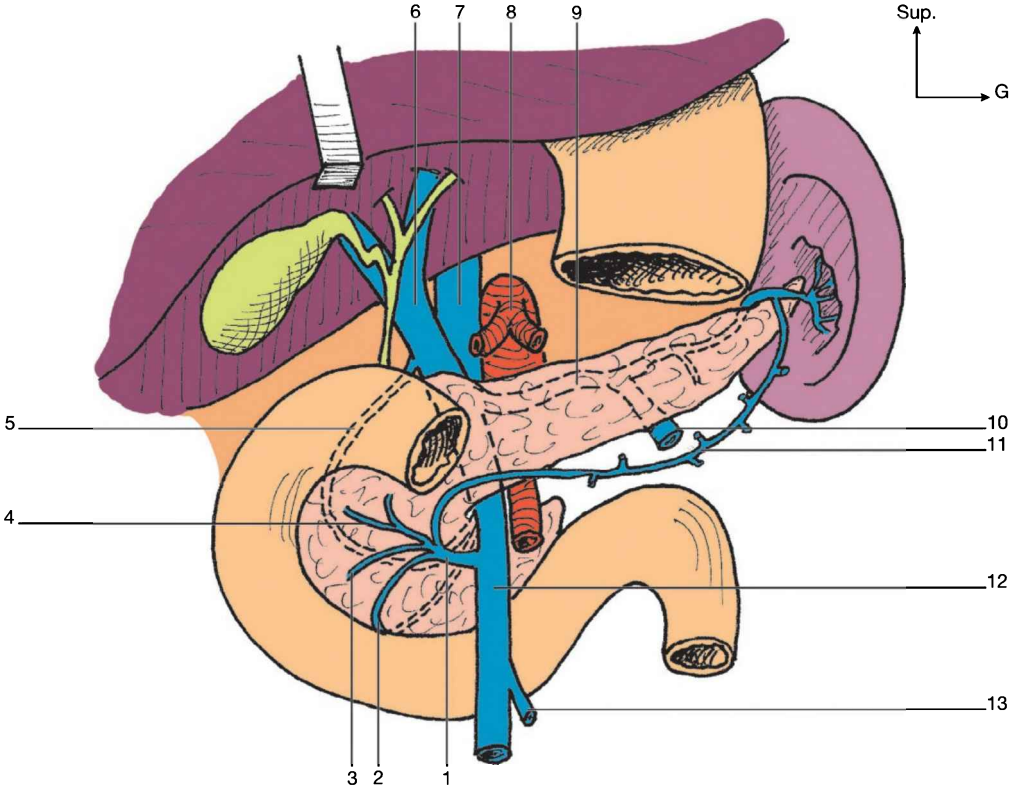

RATE[4]

(grec : *splen-*, latin : *lien-*)

▶ 5-58
Situation de la rate (vue latérale gauche, coupe transversale, vue postérieure).
1. 10e côte
2. 9e côte
3. M. diaphragme
4. Estomac
5. Pancréas
6. Rein gauche

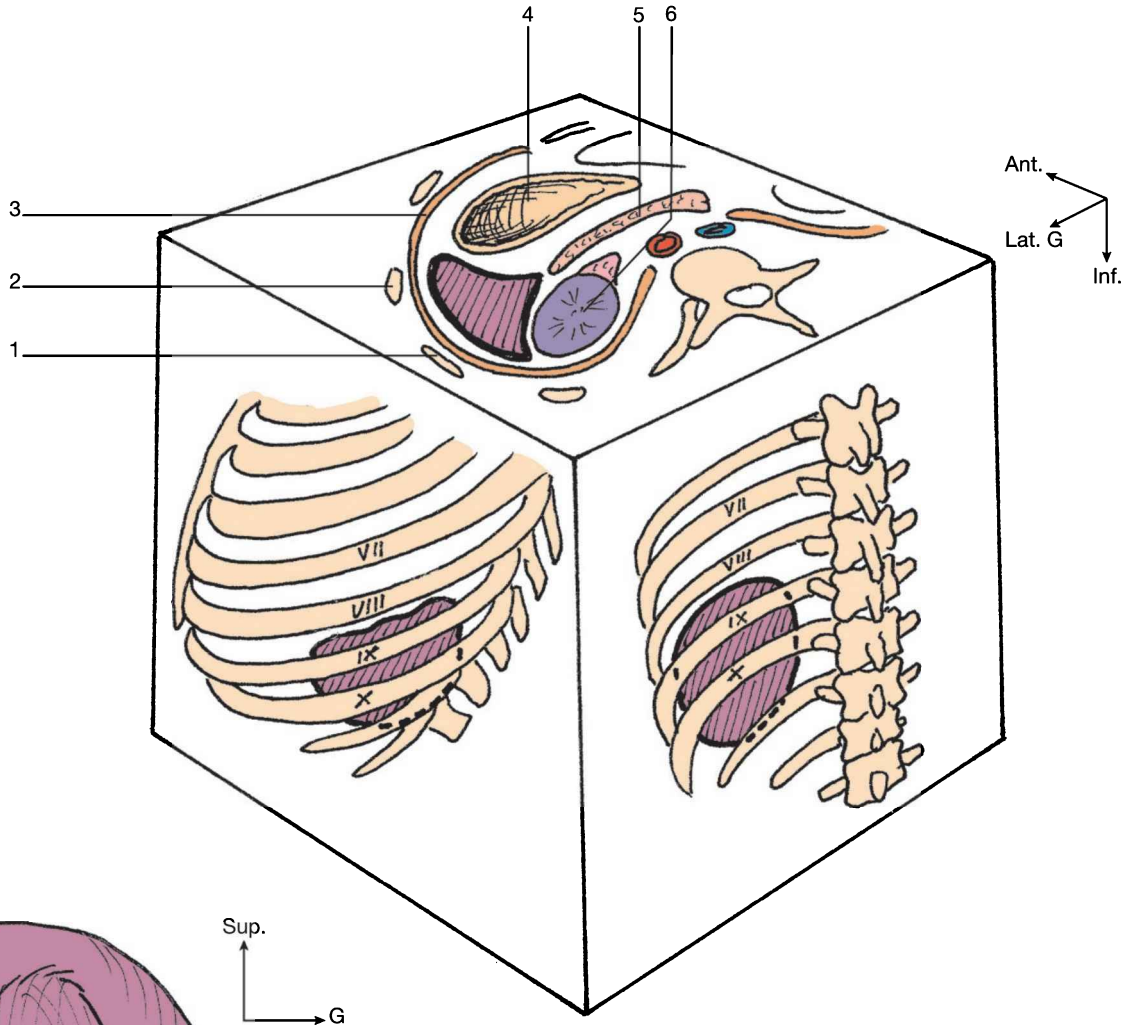

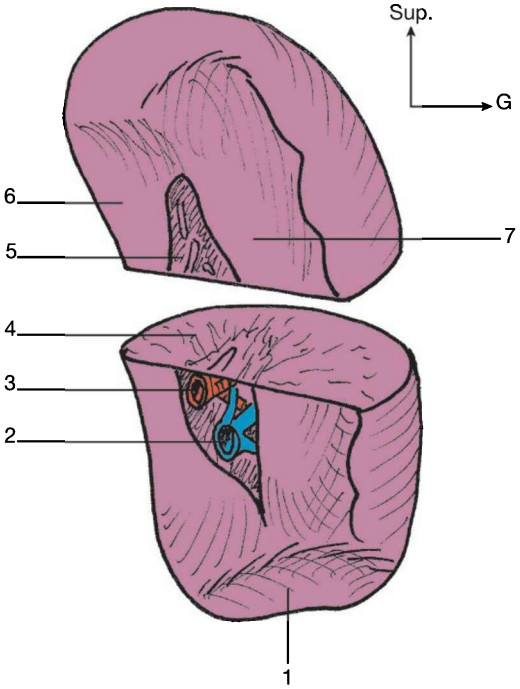

▶ 5-59
Forme de la rate (vue antérieure).
1. Surface colique
2. Veine splénique
3. Artère splénique
4. Trabécules spléniques
5. Hile de la rate
6. Surface rénale
7. Surface gastrique

[4] Mot issu du moyen néerlandais *râte* désignant des rayons de miel (en raison de la morphologie de cet organe).

Présentation	
Définition	• **viscère** abdominal lymphoïde
Fonction	• **épure** le sang (détruit globules rouges, fabrique l'hémoglobine) • rôle dans l'immunité • stockage des plaquettes du sang
Situation (**fig. 5-58**)	• hypochondre gauche • entre 9e et 11e côtes gauches (11e côte gauche = côte splénique) • recouvert par le péritoine (sauf le hile) • matité à la percussion
Forme (**fig. 5-59**)	• semi-ovoïde : 2 faces + 2 bords + 2 extrémités[1] • long : 12 cm, large : 7 cm, épais : 4 cm, poids : 200 g (diminue avec l'âge) • couleur pourpre

[1] De façon plus sophistiquée, la rate est parfois décrite comme un tétraèdre (pyramide triangulaire), c'est-à-dire présentant 4 faces : rénale, gastrique, diaphragmatique et colique (la base).

▶ **5-60**

Fixité de la rate (vue antérieure).

1. Pancréas
2. Rein gauche
3. Estomac
4. M. diaphragme
5. Plèvre
6. Rate
7. L. gastro-splénique
8. L. réno-splénique
9. Vaisseaux spléniques du hile
10. L. phrénico-colique
11. L. spléno-colique
12. Angle colique gauche
13. Mésocôlon transverse

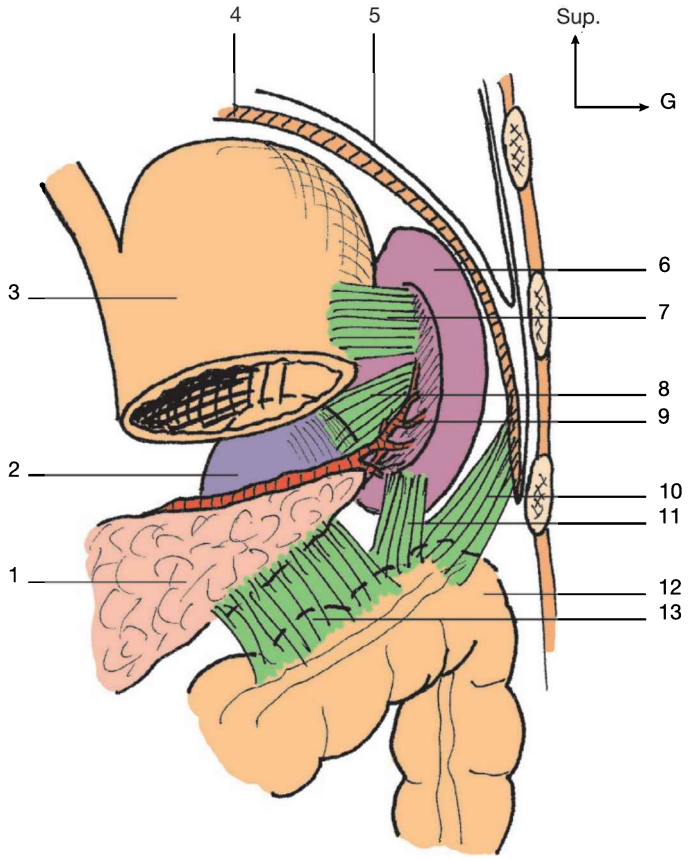

▶ **5-61**

Rapports de la rate (coupe transversale).

1. V. cave inférieure
2. Foie
3. V. porte
4. Petit omentum
5. Ganglion cœliaque
6. Processus xiphoïde
7. A. aorte (et a. mésentérique supérieure en avant)
8. Bourse omentale
9. Estomac
10. Pancréas
11. L. gastro-splénique
12. Rate
13. Rein gauche
14. Pilier gauche du diaphragme
15. Conduit thoracique
16. V. azygos
17. Pilier droit du diaphragme
18. Rein droit

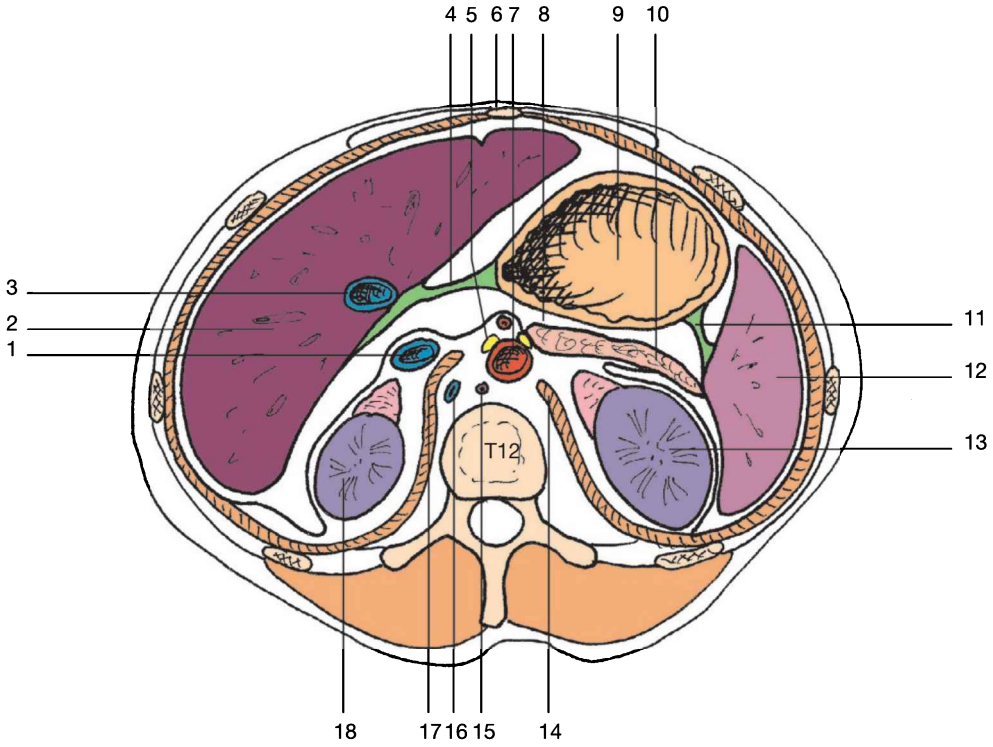

Description	
Composition	• un corps avec un hile
Structure	• **face diaphragmatique** : lisse, convexe • **face viscérale** : plane, avec 3 empreintes (gastrique, rénale, colique) et le hile (pour PVN)
Fixité (fig. 5-60)	• pression des viscères voisins • l. gastro-splénique • l. spléno-rénal • l. spléno-colique • l. phrénico-colique gauche (ou l. suspenseur de la rate) • paquet vasculaire du hile de la rate
Rapports (fig. 5-61)	• **face diaphragmatique :** – plèvre – poumon gauche – côtes 9 à 11 • **face viscérale :** – en haut et avant : surface gastrique – au milieu : queue du pancréas – en bas et avant : surface colique – en bas et arrière : surface rénale • **bord sup.** : calé entre diaphragme et estomac • **bord inf.** : calé entre diaphragme et rein gauche • **extrémité ant.** : angle colique gauche • **extrémité post.** : T11 et arc post. de la 11e côte
PVN	
Artères (fig. 5-62)	• 2 aa. lobaires (1 sup. + 1 inf.) → aa. segmentaires (4 à 6)
Veines	• vv. trabéculaires → v. splénique → v. porte
Lymphatiques	• nœuds du hile → conduit thoracique
Nerfs	• nn. du plexus cœliaque

5-62
Artères de la rate (vue antérieure).
1. V. splénique
2. A. splénique
3. A. lobaire
4. Aa. segmentaires

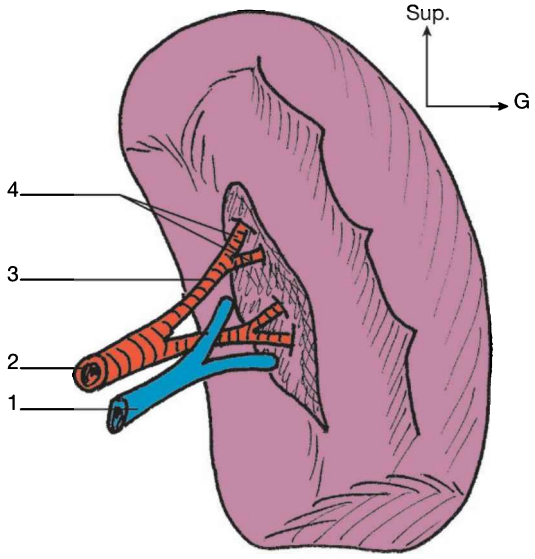

REIN

(latin : *renes*, surtout en anatomophysiologie ; grec : *nephros*, surtout en pathologie)

▶ **5-63**

Situation des reins (vues postérieure et antérieure).

1. Quadrilatère lombal (m. Oblique interne au fond)
2. Mm. érecteurs du rachis
3. Vertèbre L3
4. M. carré des lombes
5. Rein gauche
6. 11e côte
7. M. dentelé postéro-inférieur
8. M. oblique externe
9. Rein droit

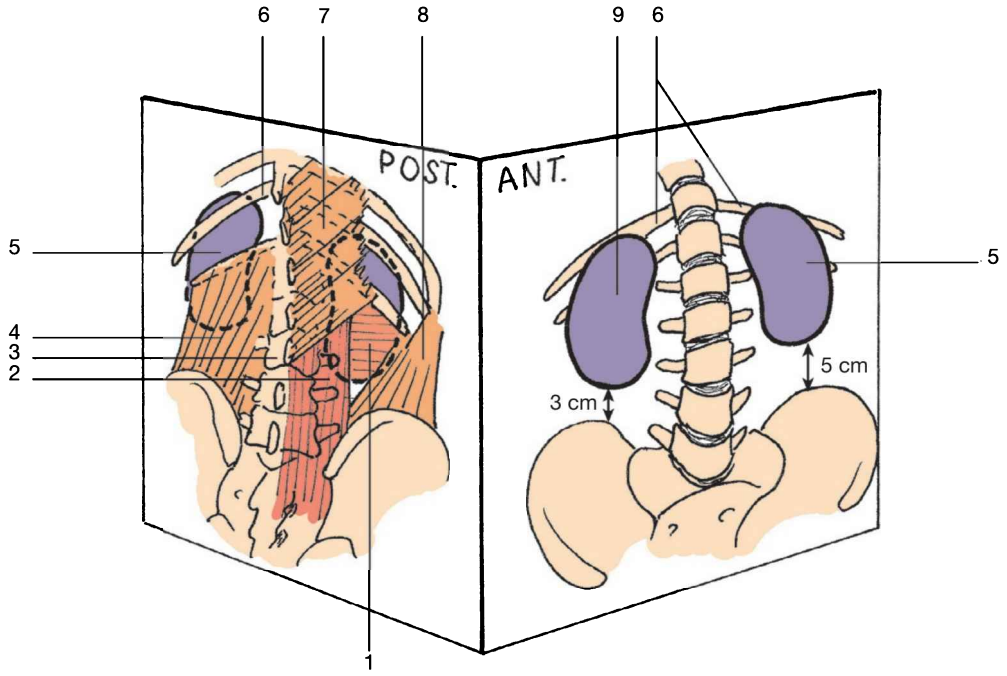

▶ **5-64**

Forme du rein (vue antérieure).

1. Axe du rein dans le plan transversal
2. Surface surrénale
3. A. rénale
4. Axe du plan sagittal
5. Uretère

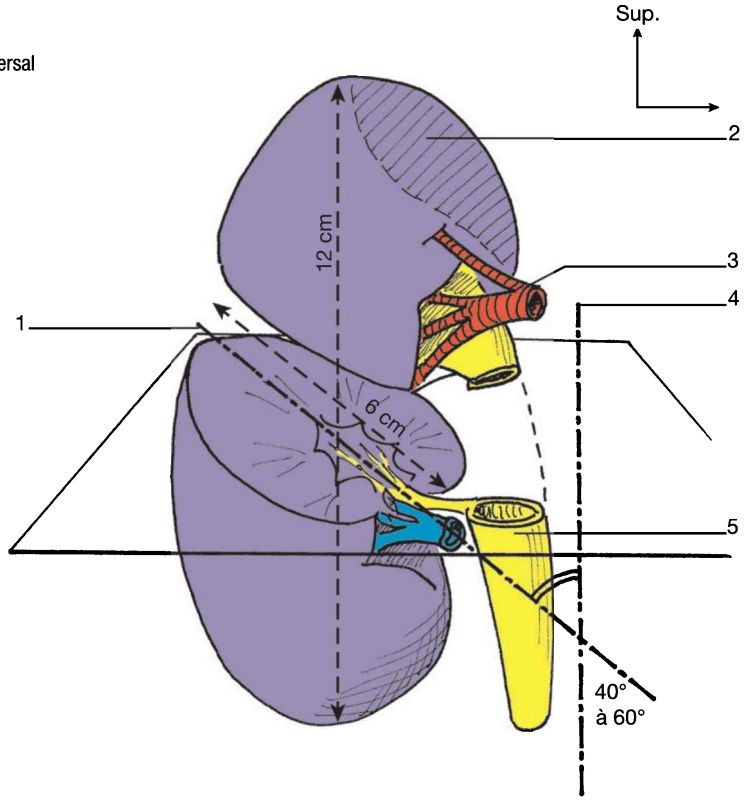

Présentation	
Définition	• **glande** paire de l'appareil excréteur
Fonction	1) sécrétion de l'urine 2) régulation homéostasique
Situation (fig. 5-63)	• **rétropéritonéaux**, dans la loge rénale • paravertébraux, se projettent en partie dans le **quadrilatère lombal** (Grynfeltt), son bord médial affleure les processus transverses, son latéral affleure le bord latéral du muscle carré des lombes • niveau entre T11 et disque L2-L3 (plus bas à droite) • à droite à 3 cm de la crête iliaque, à gauche à 5 cm
Forme (fig. 5-64)	• haricot à grand axe vertical et à hile médial • oblique de 40 à 60° par rapport au plan sagittal • long : 12 cm, large : 6 cm, épais : 3 cm, poids : 130/150 g • rouge brun
Description	
Composition	1) zone **corticale** avec capsule 2) zone **médullaire**
Structure (fig. 5-65)	zone corticale : glomérules et tubes zone médullaire : pyramides → calices → bassinet (pelvis rénal)

▶ **5-65**

Structure du rein droit (vue antérieure avec section).

1. Capsule du rein
2. Zone corticale
3. Zone médullaire
4. Calice mineur
5. Calice majeur
6. Hile du rein
7. Pelvis rénal (bassinet)
8. Uretère

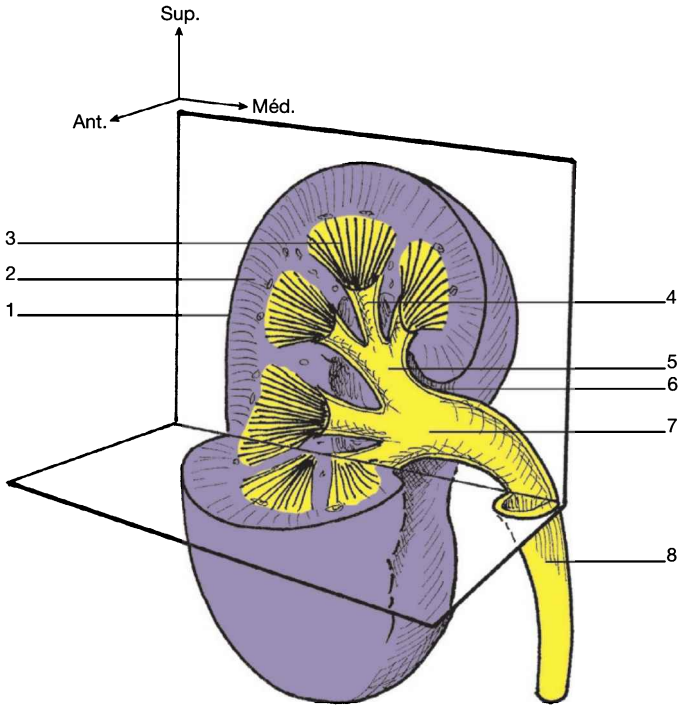

▶ **5-66**

Fixité du rein (coupes sagittale et transversale).

1. Crête iliaque
2. Graisse de la loge rénale
3. Fascia rétro-rénal
4. Rein droit
5. M. diaphragme
6. Plèvre
7. Poumon droit
8. M. psoas droit
9. Vertèbre L1
10. A. aorte
11. V. cave inférieure
12. A. rénale droite
13. V. porte
14. Pancréas
15. Duodénum D2
16. Foie
17. Surrénale droite
18. Fascia pré-rénal
19. Péritoine
20. Angle colique droit
21. Mésocôlon ascendant (fascia de Toldt droit)

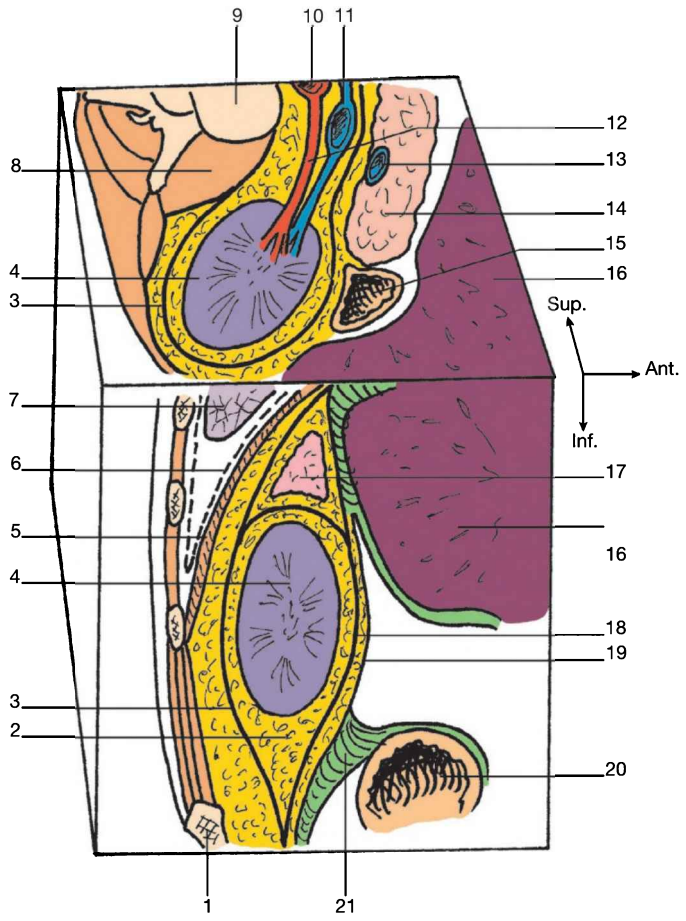

▶ **5-67**

Rapports des reins (coupe transversale).

1. Duodénum D2
2. Foie
3. Angle colique droit
4. V. porte
5. Anses grêles
6. Vaisseaux mésentériques supérieurs
7. Pancréas
8. Vaisseaux rénaux gauches
9. Côlon transverse
10. Côlon descendant
11. Rate
12. Rein gauche
13. 12e côte
14. M. diaphragme
15. A. aorte
16. V. cave inférieure
17. Rein droit

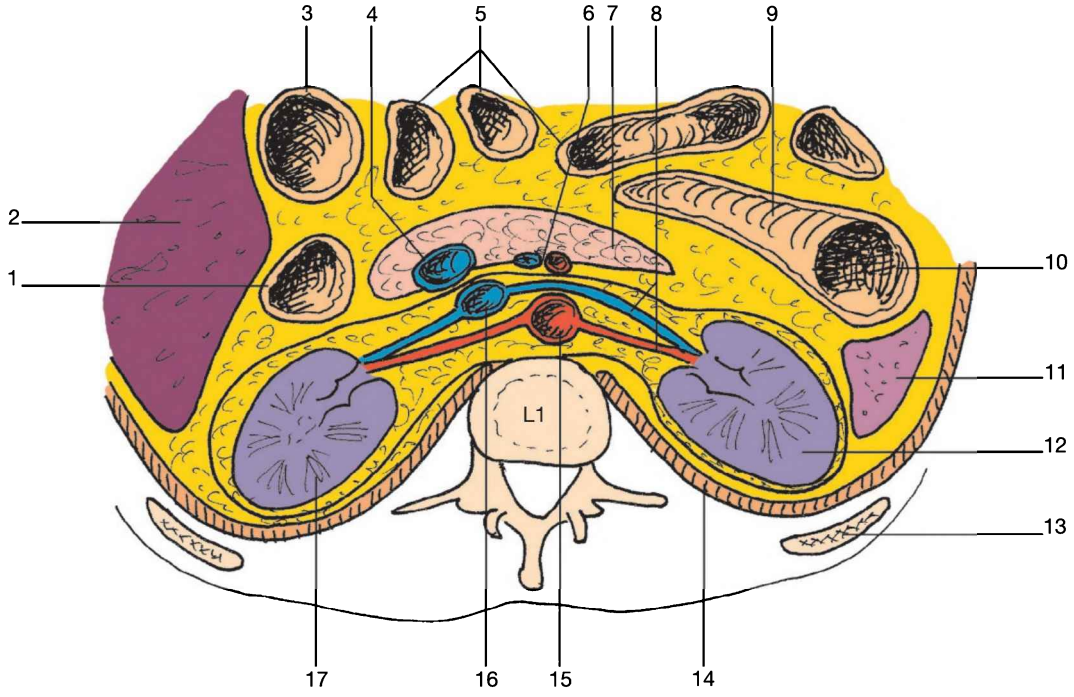

Fixité (fig. 5-66)	• **pression** intra-abdominale • **l. hépato-rénal** • pression de la loge rénale (entoure le rein, se prolonge avec la gaine vasculaire de l'aorte et VCI, séparée du carré des lombes par corps graisseux) • (± les vaisseaux du rein)
Rapports rein droit (fig. 5-67)	• **ant. :** lobe droit du foie, angle colique droit, D2 • **post-sup. :** diaphragme, sinus pleural, 12e côte • **post-inf. :** corps adipeux para-rénal, fascia psoas et carré des lombes, fascia thoraco-lombal, transverse de l'abdomen • **bord lat. :** foie • **bord méd. :** glande surrénale en haut, hile au milieu, uretère en bas
Rapports rein gauche (fig. 5-67)	• **ant. :** extrémité gauche du côlon transverse, rate, anses jéjunales • **post-sup. :** diaphragme, sinus pleural, 11e et 12e côtes • **post-inf. :** idem qu'à droite • **bord lat. :** angle colique gauche, rate • **bord méd. :** idem qu'à droite
PVN	
Artères (fig. 5-68)	• aa. rénales droite et gauche → aa. segmentaires (5 aa.)

5-68
Artères des reins (vue antérieure avec coupes).
1. Uretère droit
2. A. du segment caudal
3. A. antérieure et inférieure du rameau ventral
4. Aa. péripyramidales
5. Aa. interlobulaires
6. A. du segment crânial
7. A. rénale droite
8. Rameau dorsal de l'a. rénale
9. Rameau ventral de l'a. rénale
10. V. rénale gauche
11. V. rénale droite

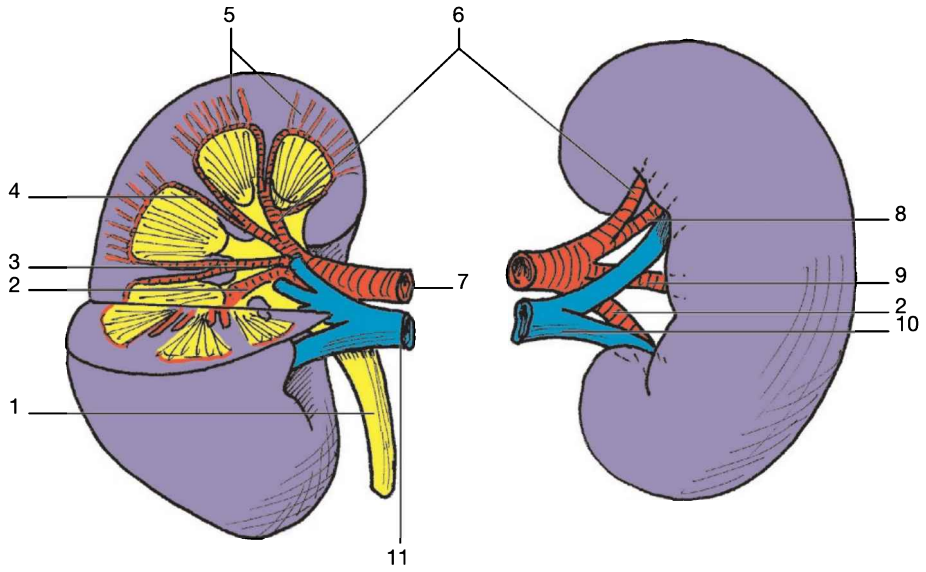

▶ **5-69**

Veines des reins (vue antérieure).

1. M. psoas
2. V. gonadique droite
3. M. carré des lombes
4. Rein droit
5. V. rénale droite
6. V. surrénale droite
7. V. cave inférieure
8. V. phrénique inférieure droite
9. Vv. sus-hépatiques
10. Œsophage
11. A. aorte
12. M. diaphragme
13. A. mésentérique supérieure
14. Arc exo-rénal
15. V. rénale gauche
16. Vv. lombales
17. V. gonadique gauche
18. Uretères

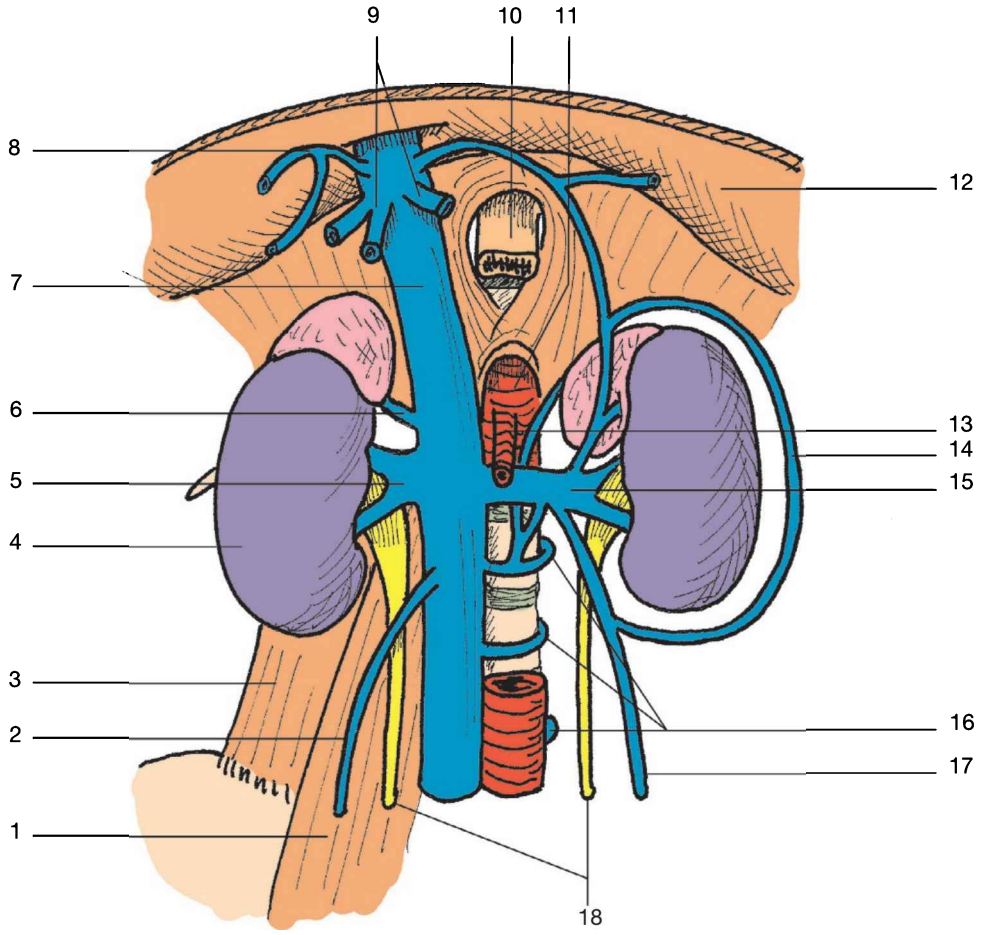

PVN	
Veines (fig. 5-69)	• vv. rénales droite et gauche (la gauche passe sous l'a. mésentérique sup.[1]) → VCI • proviennent des vv. segmentaires
Lymphatiques	• plexus intra-rénal + plexus capsulaire
Nerfs	• plexus rénal (provient des ganglions cœliaques et aortico-rénaux)

[1] D'où un risque de syndrome compressif.

Incidences pratiques

- La perte de poids corporel peut affecter la stabilité des reins par fonte de la graisse de la loge rénale et environnante.
- L'abord manuel du rein se pratique à l'aide d'une main postérieure appliquée dans le quadrilatère lombal (Grynfeltt) et d'une main antérieure exerçant une pression refoulante au niveau latéro-ombilical (bord du m. droit de l'abdomen).

ANNEXES DU REIN

▶ **5-70**

Glandes surrénales (vue antérieure).

1. Uretère droit
2. V. gonadique droite
3. Rein droit
4. Surrénale droite
5. V. cave inférieure
6. A. aorte
7. Tronc cœliaque
8. Surrénale gauche
9. Rein gauche
10. A. mésentérique supérieure
11. V. rénale gauche
12. V. gonadique gauche
13. A. mésentérique inférieure

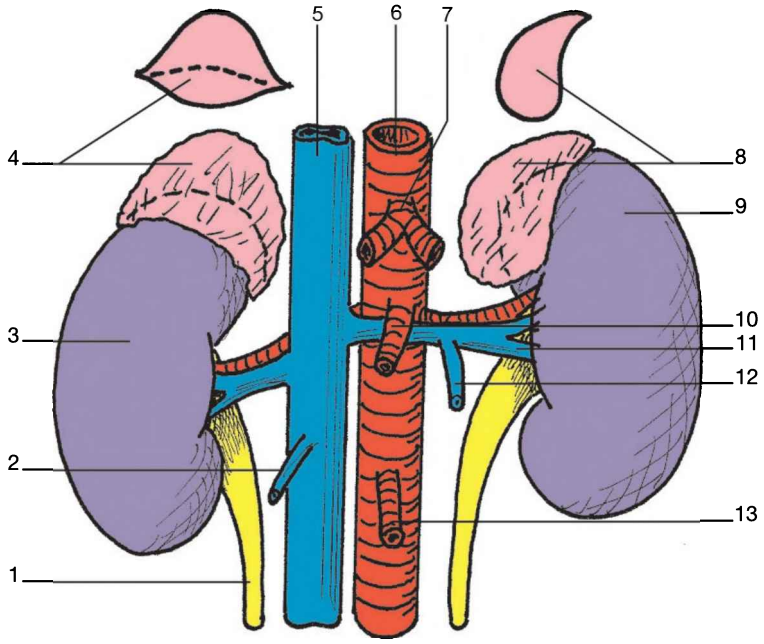

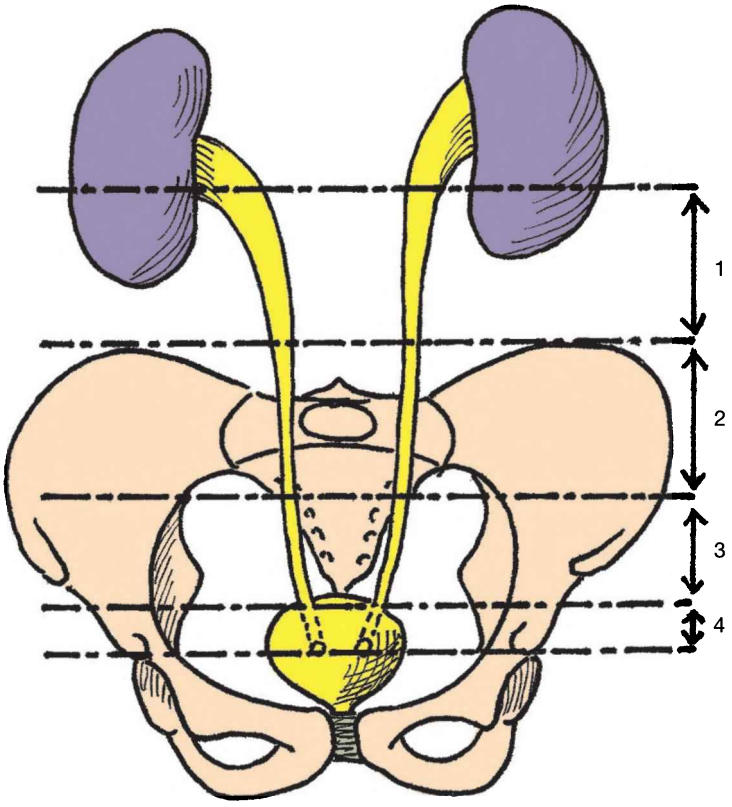

▶ **5-71**

Uretères (vue antérieure).

1. Portion lombale
2. Portion iliaque
3. Portion pelvienne
4. Portion vésicale

Surrénale	
Définition	• **glande** endocrine paire
Fonction	• sécrétion cortico-surrénale : cortisol, corticostérone, aldostérone • sécrétion médullo-surrénale : noradrénaline, adrénaline
Situation (*cf.* fig. 5-66)	• loge rénale • supra-rénale (septum inter-surréno-rénal) • 2 parties anatomiquement liées : – périphérique : cortico-surrénale, jaunâtre, ferme – centrale : rougeâtre, très vascularisée
Forme (fig. 5-70)	• aplatie d'avant en arrière, 5 g, jaune brun • forme d'un bicorne triangulaire à droite et d'une virgule à gauche (tête en bas)
Uretère[1]	
Définition	• **canal** musculo-membraneux • pair
Fonction	• conduit l'urine (ondulations péristaltiques, 4 à 6/min)
Situation (*cf.* fig. 5-61)	• du hile des reins (pelvis rénal : réunion des grands calices) → vessie • rétropéritonéal (relié à la PPP par du tissu cellulaire)
Constitution	→ de la superficie a la profondeur : – une adventice – une musculeuse (lisse) – une muqueuse
Forme (fig. 5-71)	• canal cylindrique de 25 à 30 cm de long, Ø variable • formé de **4 parties** : 1) *portion lombale* (14 à 16 cm), rétrécissement au sortir du pelvis rénal, longe le bord médial du psoas, proche des processus transverses lombaux 2) *portion iliaque* (2 cm), rétrécissement au croisement de la bifurcation iliaque 3) *portion pelvienne* (12 à 14 cm) 4) *portion vésicale* (1,5 cm), rétrécissement avant l'abouchement au trigone
PVN	
Artères (fig. 5-72)	• aa. rénales, surrénales (→ a. urétérique sup.), gonadiques (testiculaires ou ovariques) (→ a. urétérique moy.), iliaque commune, vésicales, du conduit déférent ou utérines (→ a. urétérique inf.)
Veines	• vv. satellites des aa.
Lymphatiques	• lymphonœuds aortiques latéraux, iliaques communs et internes
Nerfs	• nn. du plexus rénal, testiculaire, iliaques internes

[1] Grec *ourêthra* = urine (idem pour « urètre »).

Incidence pratique

- L'uretère peut être palpé en avant du corps du psoas, si la masse viscérale et la graisse interposées le permettent (cet abord peut être intéressant pour exercer des tractions vers le bas, associées à une augmentation de cambrure, afin de mettre en tension l'uretère dans des cas de petits dépôts dans la lumière du tuyau uretérien.

▶ **5-72**

Artères des uretères (vue antérieure).

1. A. utérine
2. A. iliaque interne
3. A. iliaque externe
4. A. urétérique inférieure
5. A. gonadique droite (+ urétérique moyenne)
6. A. urétérique supérieure
7. A. rénale droite
8. A. aorte
9. Tronc cœliaque
10. A. mésentérique supérieure
11. A. mésentérique inférieure
12. A. iliaque commune gauche

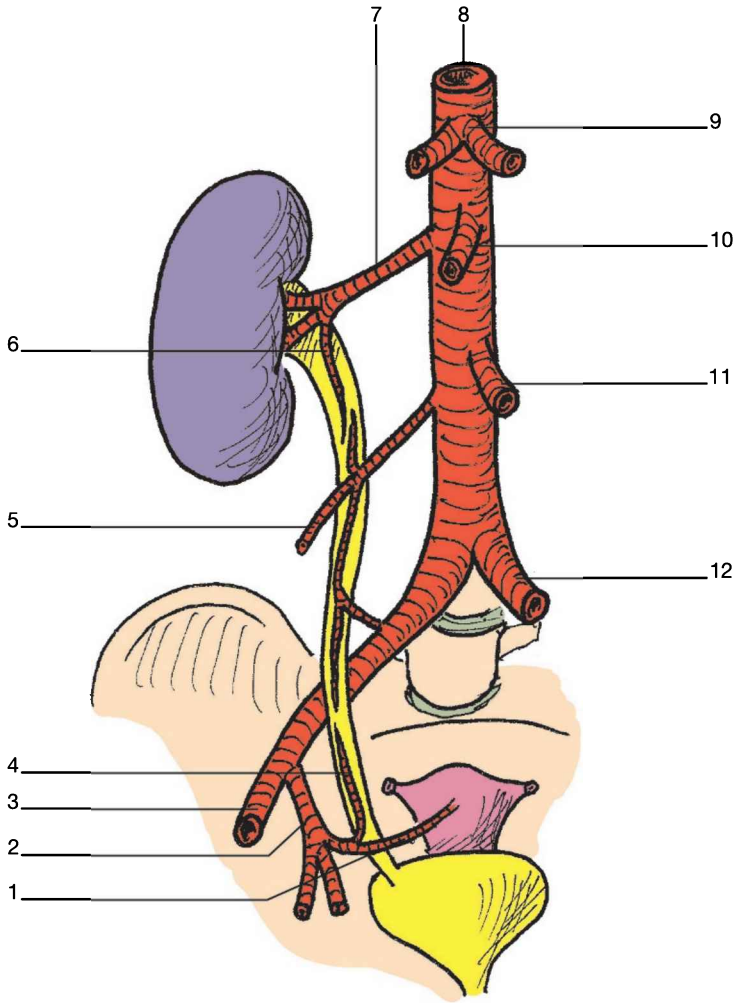

LOGE RÉNALE

Définition	• espace pair (un par rein) rejoignant son homologue sur la ligne médiane
Situation	• partie postéro-supérieure de l'abdomen • à cheval entre les côtes flottantes et les premières vertèbres lombales
Forme	• espace modelé sur la géométrie rénale
Contenant (*cf.* fig. 5-66)	• *en avant :* feuillet ant. du fascia rénal (dédoublement du fascia transversalis) • *en arrière :* feuillet post. du fascia rénal (issu du fascia transversalis) et graisse pararénale (en arr. du fascia rénal) • *en haut :* fascia infra-diaphragmatique et partie postérieure du diaphragme • *en bas :* les feuillets ant. et post. du fascia entourent les uretères • *en dehors :* fusion des feuillets du fascia avec le fascia transversalis • *en dedans :* le fascia rénal se prolonge avec les vaisseaux du hile rénal et le conjonctif aortique et VCI
Contenu	• le rein et la glande surrénale correspondante • les artères et veines rénales • de la graisse périrénale de la loge rénale • partie haute de l'uretère correspondant • de la graisse environnant la loge

[1] Ce qui pose un problème en cas d'amaigrissement important.

Incidence pratique

La fonte graisseuse, entraînée par une perte de poids d'un individu, peut provoquer une instabilité rénale avec ptose rénale (néphroptose).

QROC

Corrigés p. 264

1. Quels dont les moyens de fixité du foie ?
2. Quel est le principal élément de maintien du rein ?
3. Quelle est la particularité du trajet de la veine rénale gauche ?
4. Quelle la partie mobile du pancréas ?
5. Où se jette le conduit pancréatique ?
6. Combien de lobes composent le foie ?
7. Combien de segments composent le foie ?
8. Où se situe le point vésiculaire de Murphy ?
9. Avec quelles veines le foie est-il en rapport ?
10. Où se jettent les sécrétions pancréatiques ?
11. Quels sont les rapports du pancréas ?
12. Quels sont les moyens de fixité du pancréas ?
13. Quels sont les moyens de fixité de la rate ?
14. Où se projette le rein, à la partie dorsale du tronc ?
15. Quels sont les moyens de fixité du rein ?
16. Pourquoi la veine rénale gauche a-t-elle un trajet délicat ?

VISCÈRES URO-GÉNITAUX

VAGIN

(*vagina* = étui, fourreau)

▶ **5-73**

Situation du vagin (coupes sagittale et transversale).
A. Zone uro-vésicale
B. Zone vaginale
C. Zone rectale
1. Lame sacro-recto-génito-pubienne
2. Vessie
3. Vulve
4. Clitoris
5. Cul-de-sac vésico-utérin
6. Utérus
7. Cul-de-sac recto-utérin
8. Rectum
9. Vagin

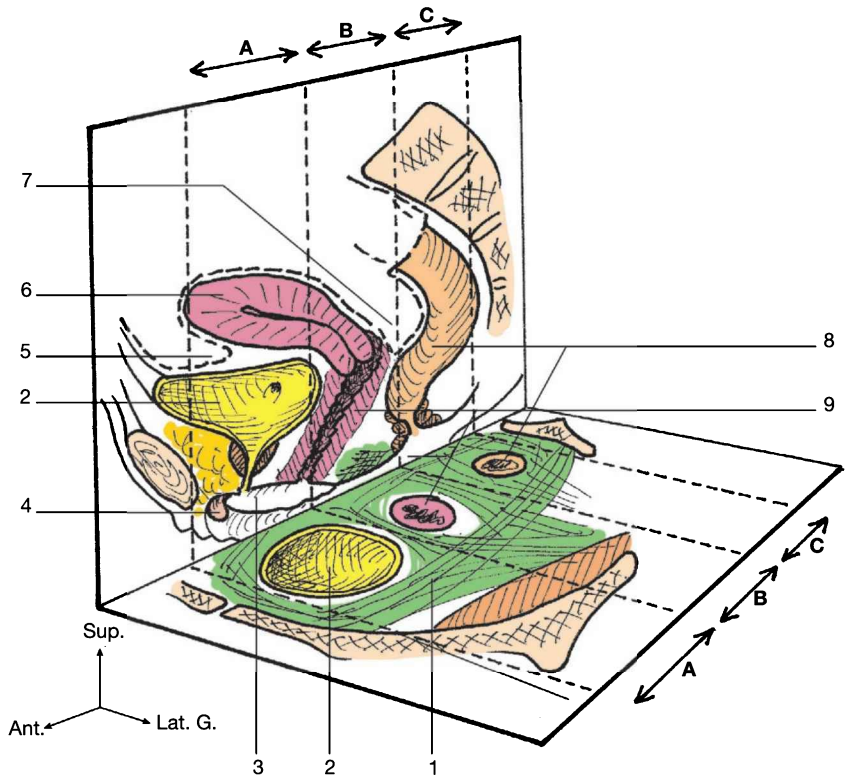

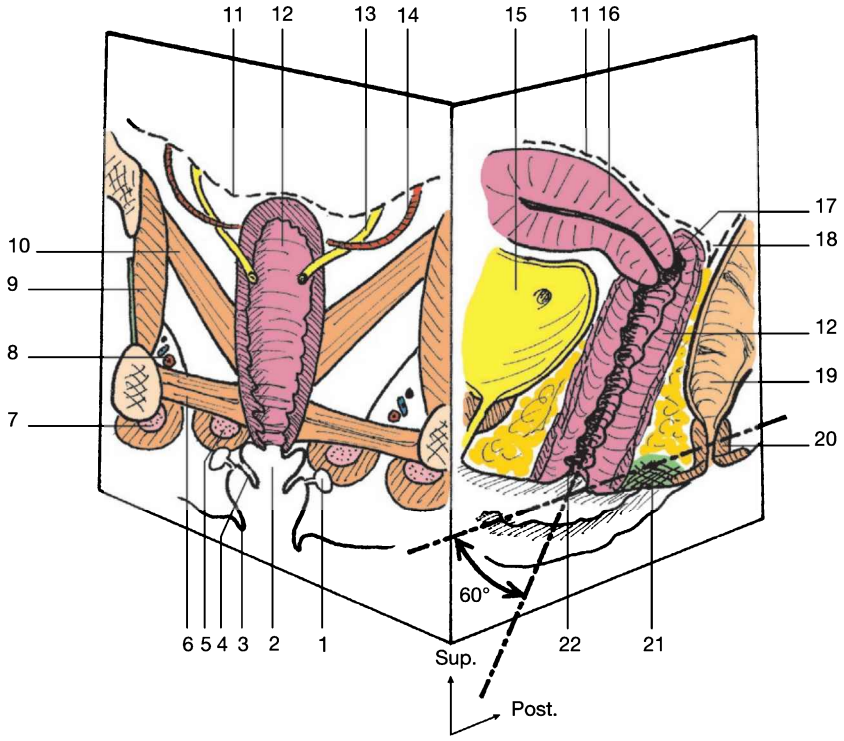

▶ **5-74**

Disposition du vagin (coupes frontale et sagittale).
1. Glande vestibulaire majeure
2. Canal vulvaire
3. Grande lèvre
4. Petite lèvre
5. Corps spongieux
6. M. tansverse du périnée
7. Corps caverneux
8. Canal pudendal (Alcock)
9. M. obturateur interne
10. M. élévateur de l'anus
11. Péritoine
12. Vagin
13. Uretère
14. A. utérine
15. Vessie
16. Utérus
17. Fornix
18. Cul-de-sac recto-utérin
19. Rectum
20. Sphincter strié de l'anus
21. Centre tendineux du périnée
22. Introït vaginal

Présentation	
Définition	• viscère **pelvien** féminin • conduit **musculo-membraneux** féminin formant un espace virtuel (= parois au contact, hors passage du pénis ou de l'enfant)
Fonction	• passage des **menstrues** et sécrétions • passage du **pénis** masculin • passage de l'**enfant** à l'accouchement
Situation (fig. 5-73)	• petit bassin, sous-péritonisé • impair, médian et sagittal • entre uretère (en avant) et rectum (en arrière) • relie le col utérin → vulve
Forme (fig. 5-73)	• canal aplati d'avant en arrière • long : 7 à 10 cm, parois très épaisses, surtout en arrière (résistant) • très extensible • oblique en haut et arrière (60° sur l'horizontale)
Description	
Composition (fig. 5-74)	1) **introït vaginal** – ouvert dans le canal vulvaire – fermé par l'hymen chez la femme vierge (*cf.* vulve et ostium vaginal) 2) **corps vaginal** – canal proprement dit, bordé inférieurement par quelques fibres musculaires urétro-vaginales du sphincter urétral (il n'y a pas de sphincter vaginal) – parois parcourues par des rides transversales et médianes (diminuant avec l'âge) 3) **fornix vaginal** – forme un cul-de-sac annulaire péri-cervical, résistant

VAGIN

▶ 5-75

Fixité du vagin (coupes sagittale et transversale).

1. Col utérin
2. Rectum
3. Centre tendineux du périnée
4. Feuillet rétro-rectal
5. Aileron rectal
6. L. utéro-sacral
7. Paramètre
8. Lame sacro-recto-génito-pubienne
9. Aileron vésical
10. M. obturateur interne
11. Gaine vésicale
12. L. pubo-vésical
13. Clitoris
14. Vessie

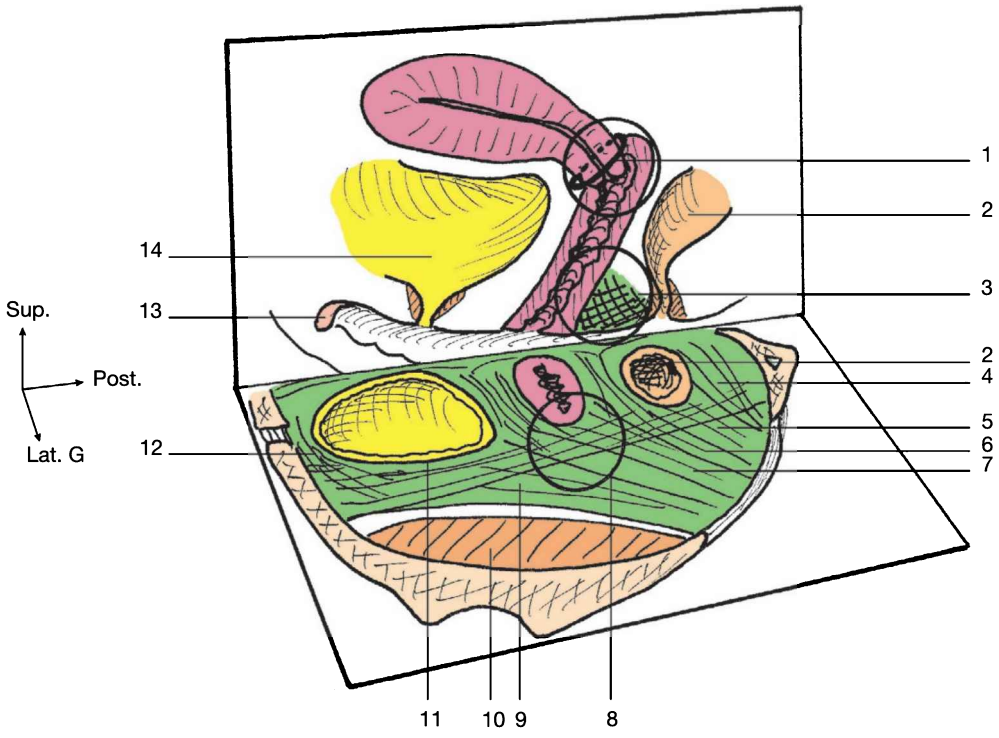

▶ 5-76

Artères du vagin (schématisation en coupes frontale, supérieure et vue latérale).

1. M. obturateur interne
2. M. élévateur de l'anus
3. A. vaginale longue
4. Vagin
5. A. utérine
6. A. iliaque externe
7. Utérus
8. Vessie
9. A. ombilicale
10. Rectum
11. A. rectale moyenne
12. A. iliaque interne
13. Canal vulvaire

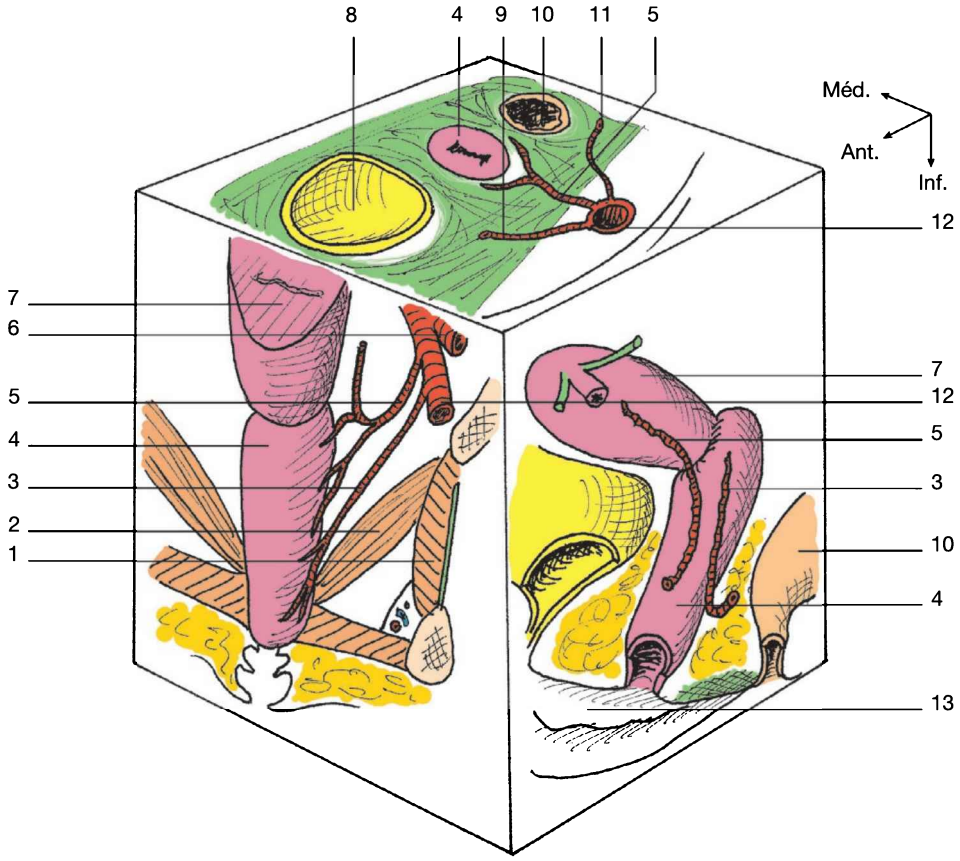

Structure	présente **3 tuniques** : – adventitielle ou fascia vaginal (tissu conjonctif lâche et épais, riche en PVN) – musculaire (formée de 2 couches) – muqueuse (avec lamina propria et épithélium)
Fixité (fig. 5-75)	• en bas : CTP • en haut : col **utérin** • sur côtés : **lames** sacro-recto-génito-pubiennes
Rapports (*cf.* fig. 5-73 et 5-74)	• **ant. :** urètre • **post. :** rectum • **sup. :** col utérin, culs-de-sac vésico-utérin et recto-utérin • **inf. :** vulve • **lat. :** paramètres, uretères et plexus veineux
PVN	
Artères (fig. 5-76)	• aa. utérine, vaginale et rectale moyenne (issues de l'iliaque interne)
Veines	• vv. satellites des aa. et plexus veineux latéraux
Lymphatiques	• lymphonœuds paravaginaux
Nerfs	• n. pudendal • plexus hypogastrique inf. • rmq : organe pauvre en récepteurs, sauf introït

Incidence pratique

Le toucher vaginal permet, outre l'examen clinique, d'opposer une résistance manuelle à la contraction des fibres pubo-rectales de l'élévateur de l'anus.

UTÉRUS

(*uterus* = matrice)

▶ **5-77**

Situation de l'utérus (vues antérieure, supérieure et latérale).

1. L. propre de l'ovaire
2. Vagin
3. Utérus
4. Ovaire
5. Infundibulum (pavillon) de la trompe utérine
6. Péritoine
7. Dôme vésical
8. L. rond de l'utérus
9. Côlon sigmoïde
10. Ligne médiane
11. Rectum
12. L. utéro-ovarien
13. Trompe utérine
14. Uretère

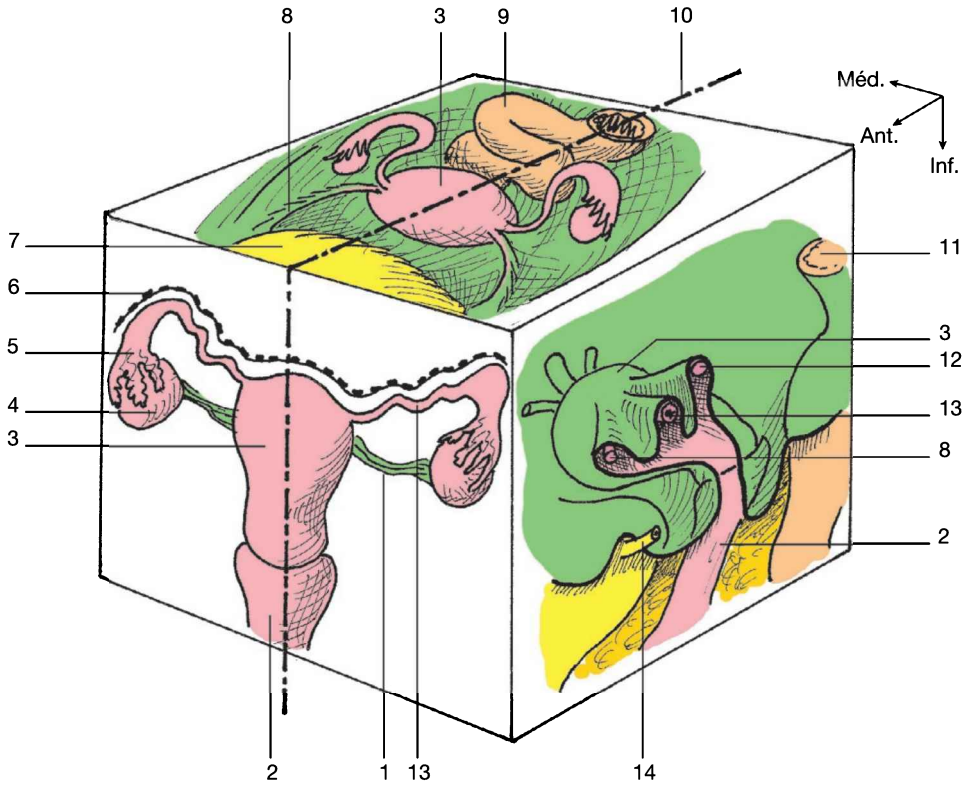

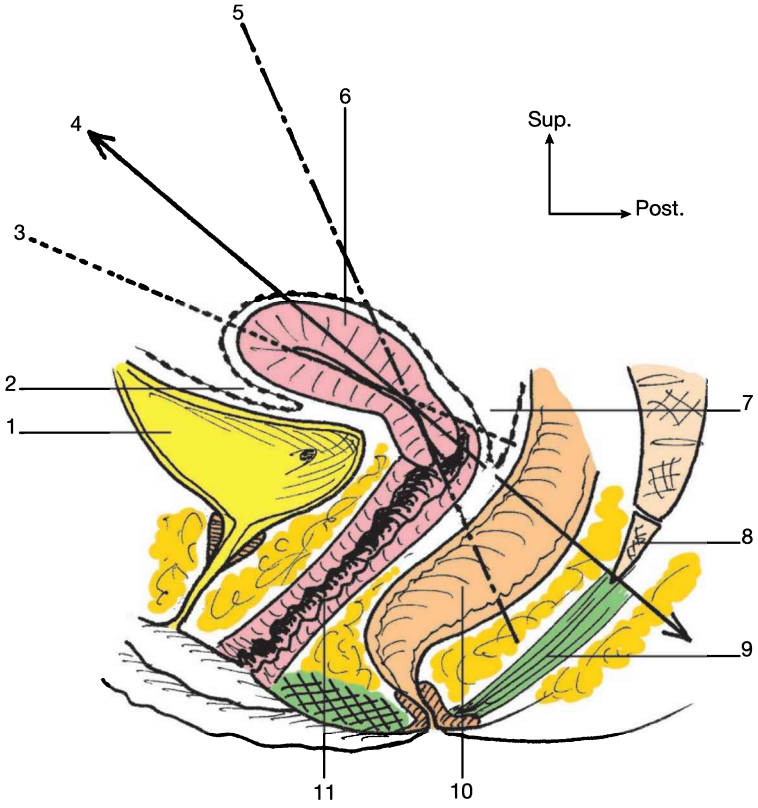

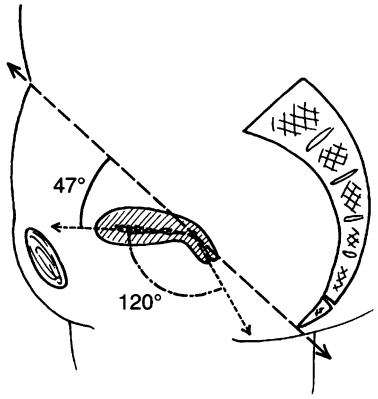

▶ **5-78**

Morphologie utérine (coupe sagittale).

Angle d'antéversion utérine = 47°
Angle d'antéflexion utérine = 120°

1. Vessie
2. Cul-de-sac vésico-utérin
3. Axe du corps utérin
4. Ligne ombilico-coccygienne
5. Axe du col utérin
6. Utérus (corps)
7. Cul-de-sac recto-utérin
8. Coccyx
9. L. ano-coccygien
10. Rectum
11. Corps du vagin

Présentation	
Définition	• **muscle** lisse, creux, féminin, sans activité hors gravidité
Fonction	• **statique :** maintien du fœtus (nidation et gestation) • **dynamique :** expulsion (accouchement)
Situation (fig. 5-77)	• **petit bassin**, sous-péritonisé • impair, médian et sagittal • entre vessie (en bas et avant) et rectum (en arrière)
Forme (fig. 5-78)	• poire aplatie (non gravide) à grosse extrémité antérieure • long : 6,5 cm ; large : 4 cm (gravide = × 5), parois très épaisses (2 cm) • organe **antéversé** : basculé en bas et avant par rapport à la ligne ombilico-coccygienne (± 47° avec de très grandes variables, plus fléchi chez une nullipare et moins chez une multipare) • organe **antéfléchi** : angulation de 120° entre le col et le corps
En gravidité (fig. 5-79)	• utérus gravide = avec fœtus, placenta, cordon ombilical, membranes et liquide amniotique) • taille : – à 2 mois : dépasse peu le bord sup. du pubis – à terme : 32 cm au-dessus du pubis[1] • paroi : augmente jusqu'à 4 mois (3 cm), puis diminue (4 à 10 mm à terme) • poids : 0,8 à 1,2 kg à terme • ll. ronds s'épaississent (longueur et épaisseur = × 3 ou 4), résistent à 40 kg de traction

[1] L'augmentation du volume utérin entraîne une compression vésicale (envies plus fréquentes) et des organes digestifs. Cela s'accompagne aussi d'un déplacement du centre de gravité vers l'avant, qui peut être mal assuré au plan lombo-pelvien, sur fond d'écartement symphysaire pubien et pincement sacro-iliaque. Le tout justifie d'un entraînement pré-partum.

5-79
Morphologie gravide.
Accroissement du volume abdominal en fonction de la grossesse à 2, 3, 4, 6 et 9 mois.

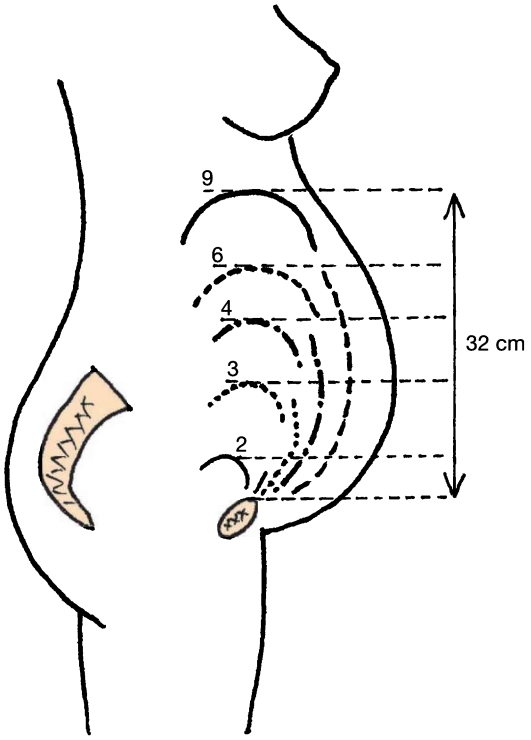

▶ **5-80**

Composition de l'utérus (vue latérale et coupe frontale).

a. Corps
B. Isthme
C. Col
1. Canal cervical
2. Vagin
3. L. utéro-sacral
4. Trompe utérine
5. L. rond de l'utérus
6. Cavum utérin
7. Trompe (salpinx)
8. Franges
9. Ostium
10. Infundibulum (pavillon)
11. Ovaire

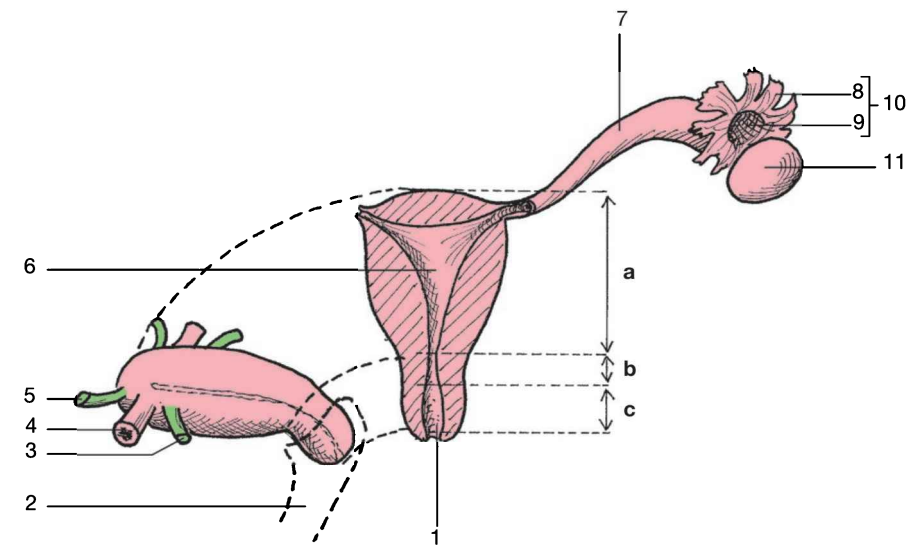

▶ **5-81**

Fixité de l'utérus (vue latérale et coupe transversale).

a. Vue en plan sagittal
b. Coupe transversale selon la flèche en « b »
c. Aspect en « rail de chemin de fer »
1. L. vésical latéral
2. L. pubo-vésical
3. L. rond de l'utérus
4. Trompe utérine
5. L. propre de l'ovaire
6. L. utéro-sacral
7. L. rectal latéral
8. Paramètre
9. L. ano-coccygien
10. Centre tendineux du périnée
11. Diaphragme musculo-membraneux
12. Rectum
13. Fornix vaginal
14. Aileron rectal
15. Lame sacro-recto-génito-pubienne
16. Utérus
17. Aileron vésical
18. Vessie

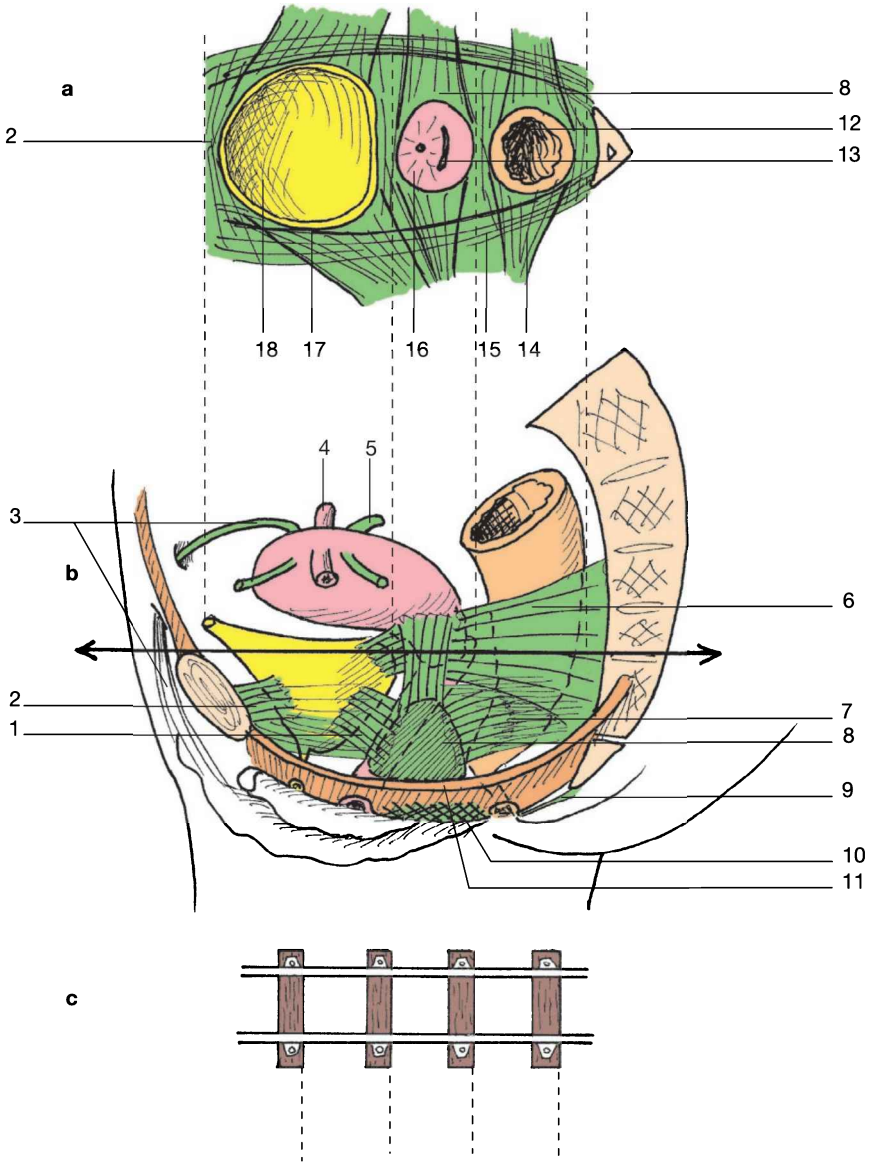

Description	
Composition (fig. 5-80)	1) **col** : ± 90° par rapport au vagin, court (palpable) 2) **isthme** : angle d'antéflexion (120°) 3) **corps** : ± horizontal, se termine latéralement par 2 cornes (jonction avec les trompes)
Structure	→ de la superficie a la profondeur : – **séreuse** péritonéale puis tissu conjonctif dense – **myomètre** (couches musculaires circulaires) – **endomètre** (muqueuse desquamant cycliquement tous les mois)
Fixité (fig. 5-81)	• organe mobile • maintenu par : – **pression abdominale** (maintient en flexion) – **ll. ronds** (utérus → canal inguinal → grandes lèvres) – **ll. larges** (latéralement, peu de rôle mécanique) = formation péritonéale à double feuillet entre l'utérus et les parois pelviennes. Ils sont constitués des mésomètre (prolongement péritonéal), mésosalpinx (prolongement sur les trompes), mésovarium (prolongement sur les ovaires), mésofuniculaire (jonction entre mésosalpinx et mésomètre) – **paramètres** (latéralement, puissants) – **vagin** (solidaire du col) – **lames** sacro-recto-génito-pubiennes (structure en rail de chemin de fer) avec les ll. utéro-sacral, vésico-utérin, vésico-vaginal

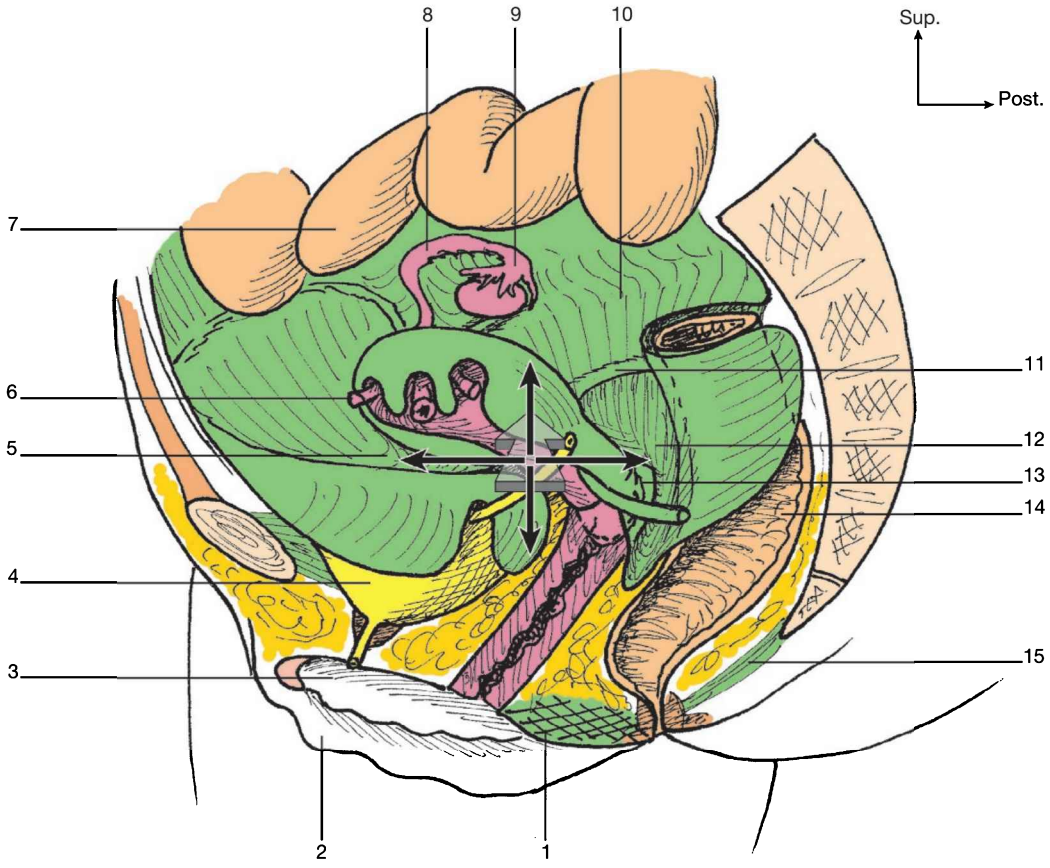

▶ 5-82
Rapports de l'utérus (vue médiale du plan sagittal).
1. Centre tendineux du périnée
2. Grande lèvre
3. Petite lèvre
4. Vessie
5. Cul-de-sac utéro-vésical
6. L. rond de l'utérus
7. Anses grêles
8. Trompe utérine
9. Infundibulum et ovaire
10. Péritoine pelvien
11. L. utéro-sacral
12. Cul-de-sac recto-utérin
13. Fornix vaginal
14. Rectum
15. L. ano-coccygien

▶ 5-83
Vaisseaux utérins (vue de face).
1. A. vaginale
2. A. du l. rond
3. A. tubaire médiale
4. A. vésicale inférieure
5. A. utérine
6. A. ombilicale
7. A. iliaque externe
8. A. iliaque interne
9. A. iliaque commune
10. A. ovarique
11. A. ovarique médiale
12. V. iliaque externe
13. V. iliaque interne
14. Vv. utérines

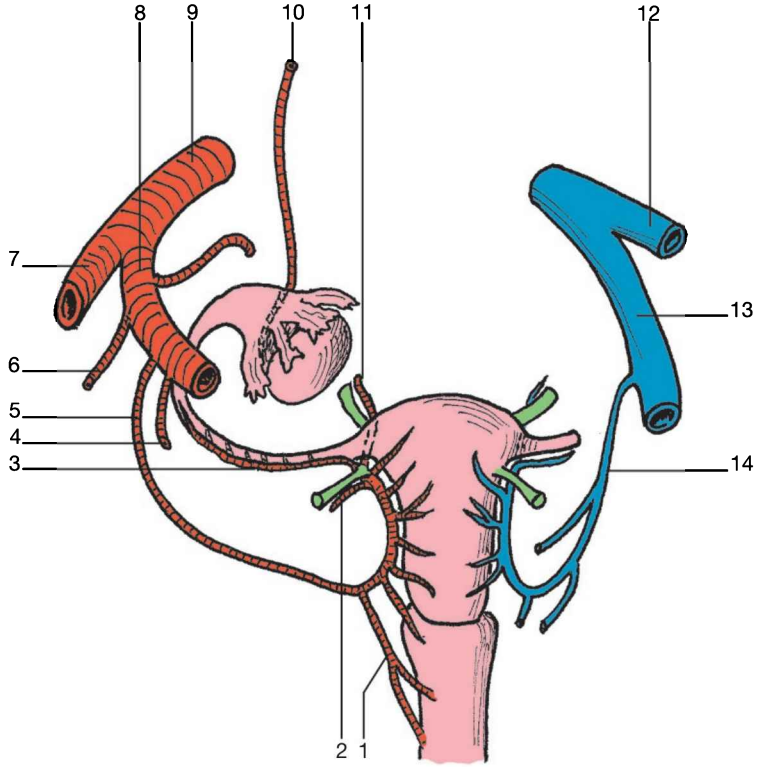

Rapports (fig. 5-82)	• **ant. :** cul-de-sac vésico-utérin, vessie • **post. :** cul-de-sac recto-utérin • **sup. :** périmétrium (péritoine pelvien), anses du grêle • **inf. :** fornix vaginal • **lat. :** trompes, ovaires, paramètres, ll. rond et propre de l'ovaire, uretère
PVN	
Artères (fig. 5-83)	• a. du l. rond (issue de l'iliaque ext.) • a. ovarique (issue de l'aorte abdominale) • a. utérine (issue de l'iliaque int.)
Veines	• satellites des aa.
Lymphatiques	• réseau supérieur (lymphonœuds lombaux) • réseau inférieur (lymphonœuds iliaques int. et ext.)
Nerfs	• plexus hypogastrique inf. (S1 à S4)

Incidence pratique

Le retour à l'antéversion utérine (après un accouchement, et surtout chez une femme aux tissus laxes ou avec tendance à la ptose) est facilité par l'usage hygiénique de la position genu-pectorale quotidienne durant quelques dizaines de minutes (possibilité de lire…).

ORGANES ANNEXÉS À L'UTÉRUS

▶ **5-84**

Organes annexés à l'utérus (vue supérieure).

1. Vessie
2. Vagin
3. L. rond de l'utérus
4. Trompe
5. L. propre de l'ovaire
6. Infundibulum (pavillon)
7. Ovaire
8. L. utéro-sacral
9. Côlon sigmoïde
10. Vaisseaux iliaques communs
11. Sacrum

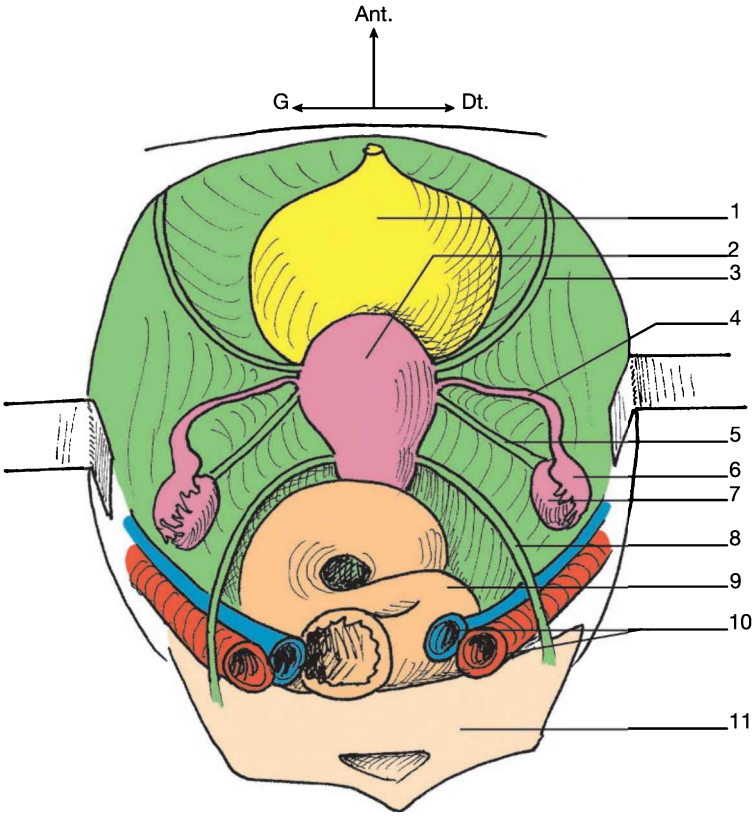

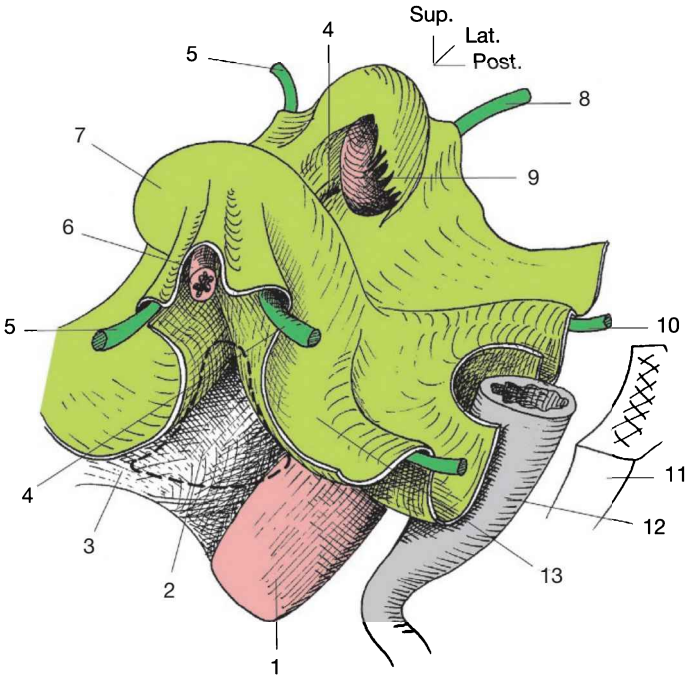

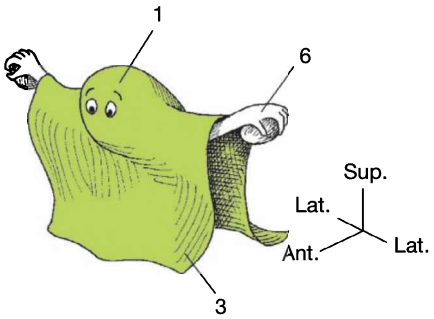

▶ **5-85**

Ligaments de l'utérus.

1. Vagin
2. Zone du paramètre
3. Vessie
4. Ligament propre de l'ovaire
5. Ligament rond
6. Trompe
7. Utérus
8. Ligament suspenseur de l'ovaire
9. Ovaire
10. Ligament utéro-sacré
11. Sacrum
12. Rectum
13. Ligament large

Ovaires	
Définition	• **glande** sexuelle endocrine féminine (gonade), paire
Fonction	• produit des **ovules** (ovocytes) et hormones féminines (œstrogènes, progestérone)
Situation (fig. 5-84)	• petit bassin, intrapéritonéal[1] • fosse ovarique (en arrière du l. large)
Forme	• ovoïde aplati • long : 4 cm ; large : 2 cm ; épais : 1 cm ; poids : ± 8 g (augmente durant l'ovulation)
Fixité (fig. 5-85)	• **l. propre** de l'ovaire (utéro-ovarien), de la corne utérine, en arrière de la trompe, à l'extrémité utérine de l'ovaire • **mésovarium** (entre l. large et ovaire) • **l. infundibulo-ovarique** (ou tubo-ovarien), entre l'infundibulum (pavillon) de la trompe et extrémité tubaire de l'ovaire) (*cf.* fig. 5-87) • **l. suspenseur** de l'ovaire (lombo-ovarien), contient les vaisseaux ovariques
Rapports (*cf.* fig. 5-84)	• extrémité utérine : – l. propre de l'ovaire • extrémité tubaire : – ll. infundibulo-ovarique et suspenseur de l'ovaire, vaisseaux iliaques ext. • latéralement : – ant. : l. large – post. : uretère – sup. : vaisseaux iliaques ext. • rmq : les ovaires sont plus bas et en arrière chez la multipare

[1] Le péritoine s'interrompt à son bord antérieur (ligne de Farre).

▶ **5-86**

Situation des trompes utérines (vue postéro-latérale).

1. Ll. utéro-sacraux
2. Utérus
3. Trompes
4. L. rond de l'utérus
5. L. large
6. Mésosalpinx
7. Mésovarium
8. Ovaire

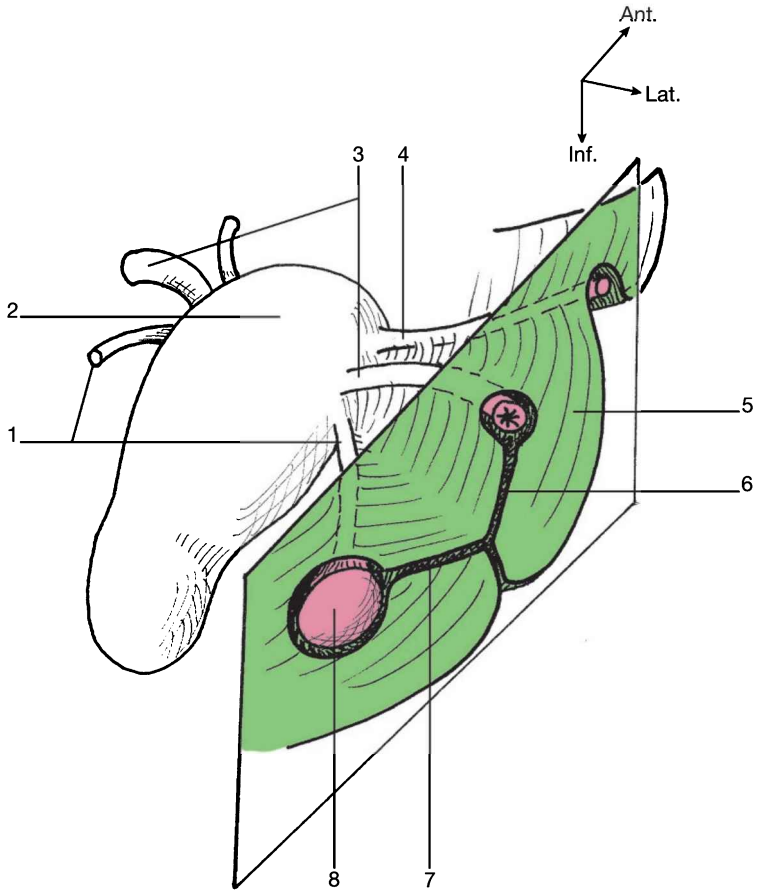

▶ **5-87**

Composition des trompes (vue postéro-supérieure).

A. Portion utérine
B. Isthme
C. Ampoule
D. Infundibulum
E. Franges

1. L. rond de l'utérus
2. Trompe (salpinx)
3. L. utéro-sacral
4. Utérus (corps)
5. L. propre de l'ovaire
6. Frange de Richard
7. L. infundibulo-ovarien
8. Ostium

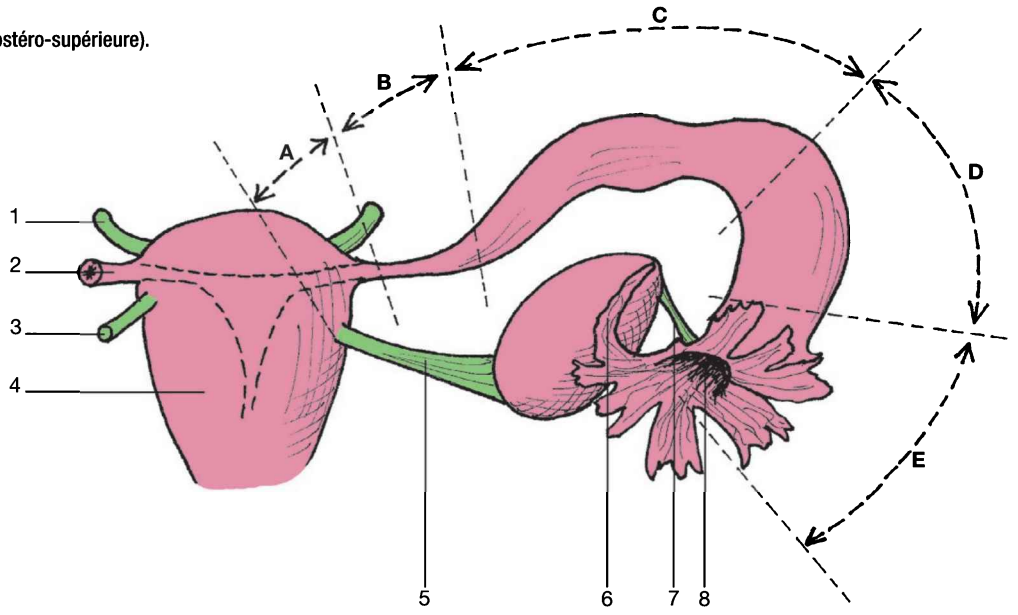

Trompes (salpinx[2])	
Définition	• **conduit musculo-membraneux** féminin, pair • (découvertes par G. Fallopio → trompes de Fallope)
Fonction	• passage des ovules et des spermatozoïdes (fécondation dans le ⅓ lat.)
Situation (**fig. 5-86**)	• petit bassin, **sous-péritonisé** • entre utérus et ovaire • dans le **mésosalpinx** (l. large), soulevé à ce niveau
Forme	• tube de 10 à 14 cm ; Ø 3 mm • dirigé en dehors puis en arrière
Composition (**fig. 5-87**)	• composé de **4 parties** : – partie utérine – isthme – ampoule – infundibulum[3] (ostium et franges) • présente des plis muqueux longitudinaux
Fixité (*cf.* **fig. 5-85**)	• ant-méd. : **corne** utérine • milieu : **mésosalpinx** • post-lat. : **l. infundibulo-ovarique** (ou tubo-ovarien)
Rapports	• *ant.* : vessie, l. rond • *post.* : l. propre de l'ovaire • *sup.* : anses du grêle
PVN	
Artères (*cf.* **fig. 5-83**)	• *ovaires* : aa. ovariques et utérines • *trompes* : aa. ovariques (+ anastomoses)
Veines	• *ovaires* : vv. ovariques (plexus pampiniforme[4]) • *trompes* : vv. ovariques et utérines (+ anastomoses)
Lymphatiques	• *ovaires* : lymphonœuds ovariens → nœuds aortiques latéraux • *trompes* : idem utérus
Nerfs	• *ovaires* : plexus ovarique et hypogastrique inf. • *trompes* : plexus ovarique (½ lat.) et utérin (½ méd.)

[2] Du grec, puis latin *salpinx* = trompette.
[3] Anciennement « pavillon de la trompe ».
[4] Pampiniforme = en forme de pampre, c'est-à-dire vrillé comme une tige de vigne avec ses feuilles et ses vrilles.

VESSIE

(latin : *vesica* = vessie, surtout en anatomophysiologie ; grec : *kustis* = vessie, surtout en pathologie, *cf.* cystite)

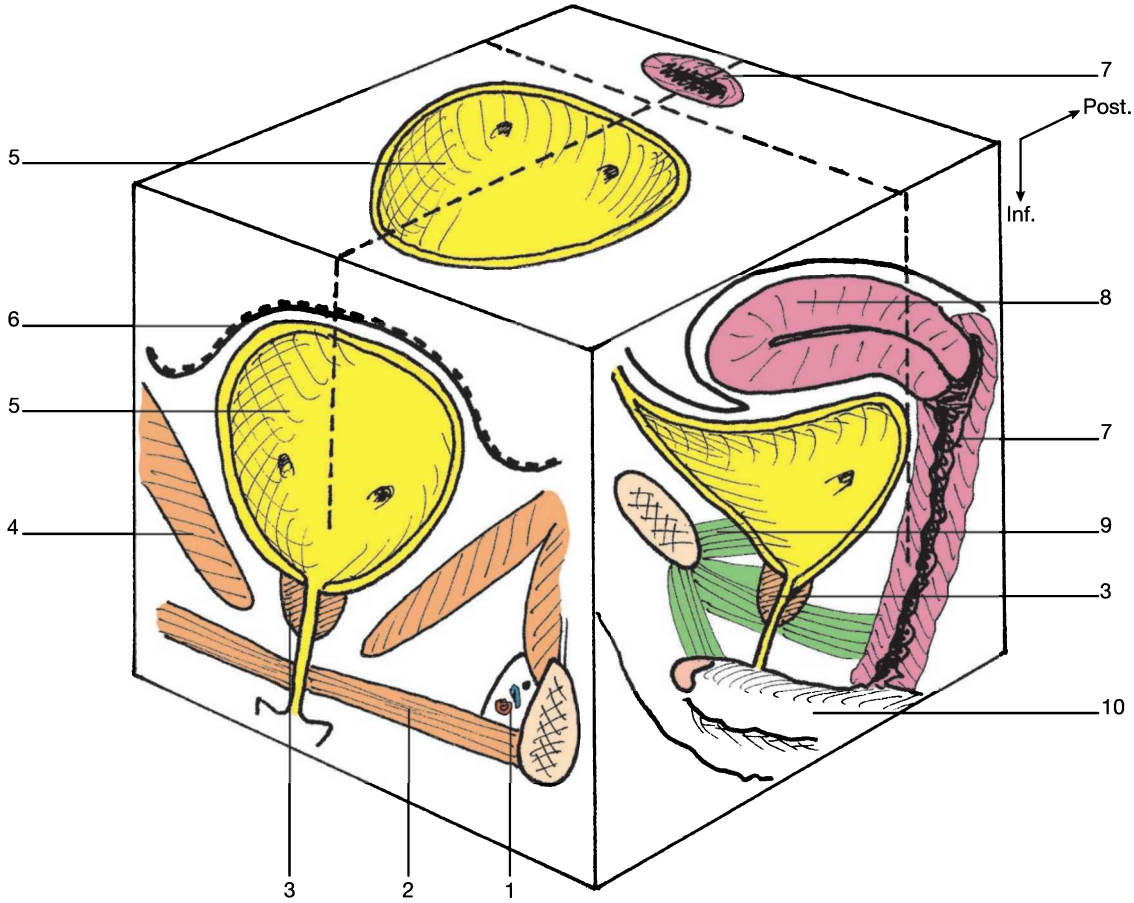

▶ **5-88**

Situation de la vessie (coupes frontale, transversale et sagittale).

1. Canal pudendal (Alcock)
2. M. transverse du périnée
3. Sphincter strié de la vessie
4. M. élévateur de l'anus
5. Vessie
6. Péritoine
7. Vagin
8. Utérus
9. L. pubo-vésical
10. Canal vulvaire

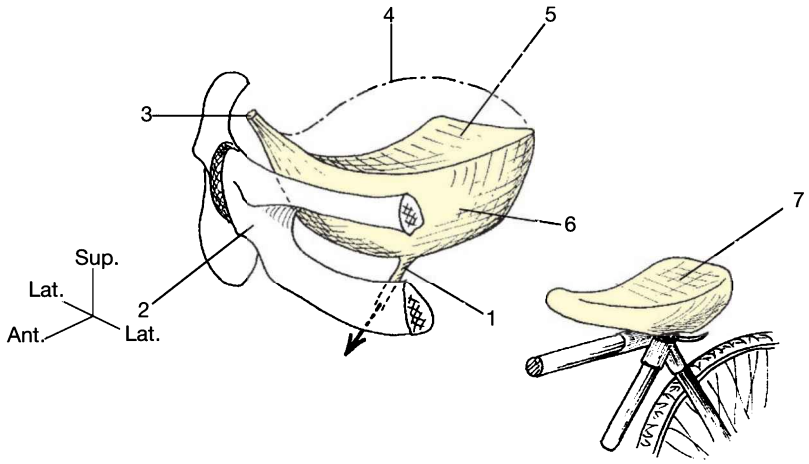

▶ **5-89**

Morphologie de la vessie.

1. Urètre
2. Pubis
3. Ligament ombilical médian (ouraque)
4. Dôme vésical (vessie pleine)
5. Face supérieure
6. Face latérale
7. Comparaison avec une selle de vélo

Présentation	
Définition	• réservoir musculo-membraneux
Fonction	• **statique :** stocke l'urine • **dynamique :** expulsion (miction)
Situation (fig. 5-88)	• **petit bassin**, sous-péritonisé • impair, médian et sagittal • entre pubis et rectum (homme), pubis et vagin (femme)
Forme (fig. 5-89)	• selle de vélo à extrémité pointue antérieure (pyramide triangulaire à base post.) • long : 6 cm, large : 5 cm • contenance – maximale anatomique (avant éclatement) : 3 L – maximale fonctionnelle : 0,5 L – B1 : 150 mL (1er besoin ressenti) – B2 : 300 mL – B3 : 450 mL (besoin impérieux)

▶ **5-90**

Structure de la vessie (vue antéro-supéro-latérale).
a. Couche interne (profonde)
B. Couche moyenne
C. Couche externe (superficielle)
1. Trigone
2. Ostiums urétéraux
3. Fibres circulaires
4. Fibres longitudinales
5. Fibres transversales
6. Uretère

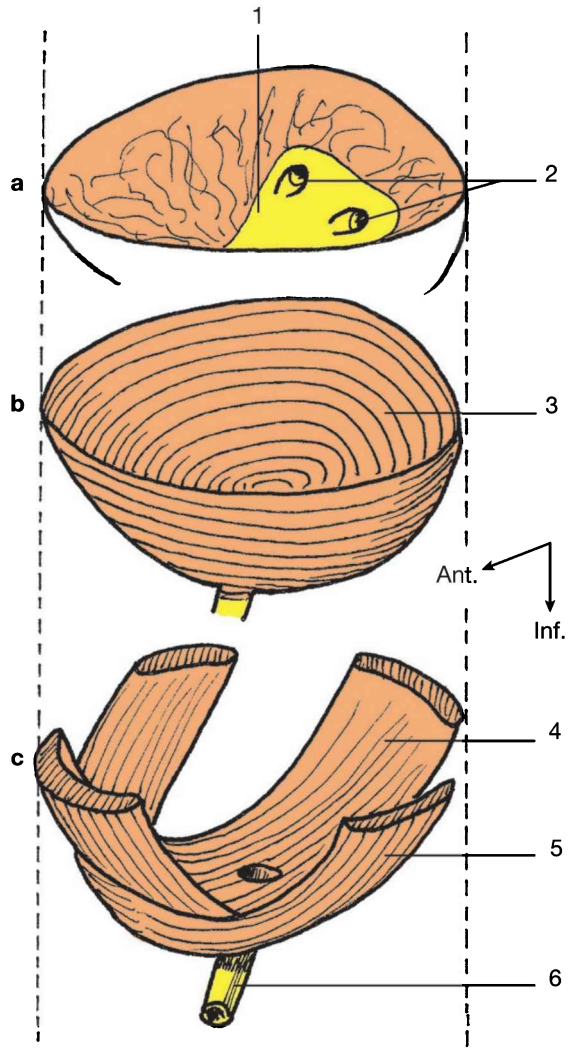

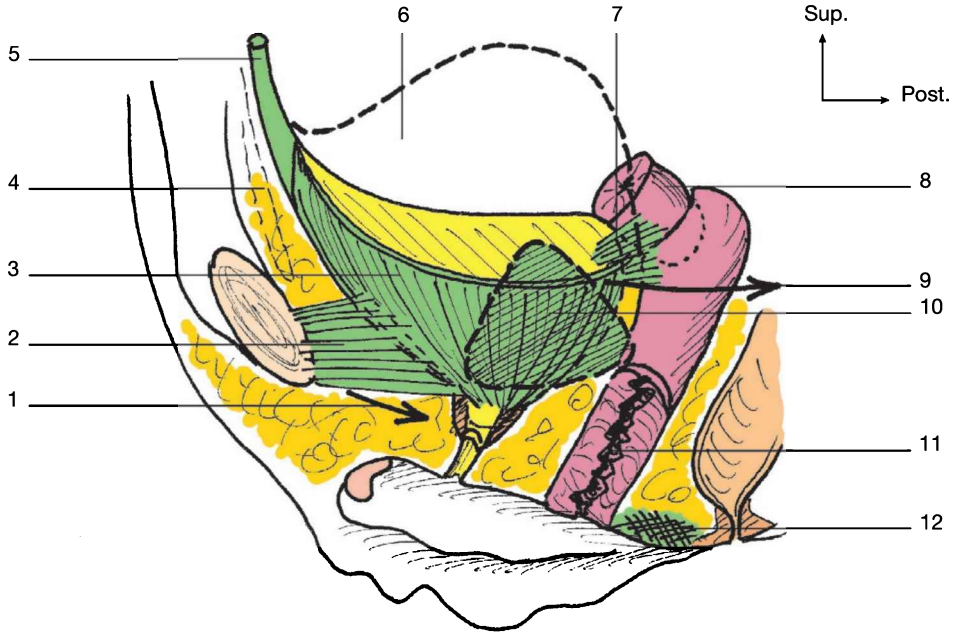

▶ **5-91**

Fixité de la vessie (coupe sagittale).
1. Chez l'homme : I. pubo-prostatique
2. L. pubo-vésical
3. Fascia vésical
4. Espace rétro-pubien
5. L. ombilical médian (ouraque)
6. Zone mobile (dôme vésical)
7. L. vésico-utérin
8. Col utérin
9. Chez l'homme : II. génito-sacraux
10. Paramètre
11. Vagin
12. Centre tendineux du périnée

Description	
Composition (fig. 5-89)	**1) corps** : – 1 face sup., plate et déformable (dôme vésical) – 2 faces latéro-inf. : convexes – 1 base : post., plane **2) apex** antérieur, prolongé par le l. ombilical médian **3) col** avec sphincter urétral lisse, puis sphincter strié (avec la prostate, chez l'homme) • rmq : ne dépasse pas le bord sup. du pubis à vide, le dépasse légèrement à plein (zone de percussion pour le paraplégique)
Structure (fig. 5-90)	• paroi épaisse (8/15 mm à vide ; 2/5 mm pleine) • formé de **3 tuniques**, de la superficie à la profondeur : – tunique ext. : séreuse, recouverte du fascia vésical) – tunique moy. : fibres musculaires (muscle détrusor) avec des fibres – superficielles : longitudinales ventrales et dorsales (celles-ci ayant 1 faisceau médian et 2 latéraux – moyennes : circulaires – profondes : plexiformes – tunique int. : **muqueuse** urothéliale doublée d'un chorion (couche profonde de la muqueuse, tissu conjonctif riche en vaisseaux). Présente en arr. une surface lisse : le **trigone vésical** (partie fixe percée des 2 orifices des uretères, conformés en double sifflet[1])
Fixité (fig. 5-91)	**partout** sauf en haut : – fascia viscéral (faces inf., latérales et base) – l. ombilical médian (ouraque) et ll. vésicaux ant. (pubis → col vésical) – ll. vésicaux latéraux (l. large et paramètres pour la femme) – ll. post. : – homme = ll. génito-sacraux (→ rectum et sacrum) – femme = ll. vésico-utérins (→ col de l'utérus)

[1] Cette disposition empêche le reflux de l'urine dans les uretères.

▶ **5-92**

Rapports de la vessie chez l'homme.

1. Épididyme
2. Corps spongieux
3. Corps caverneux
4. Symphyse pubienne
5. L. pubo-vésical
6. Conduit déférent
7. Canal inguinal
8. Abdominaux
9. L. ombilical médian (ouraque)
10. Prostate
11. Uretère
12. Sphincter lisse de la vessie
13. Cul-de-sac recto-vésical
14. Rectum
15. Vésiculme séminale
16. L. ano-coccygien
17. Sphincter anal (strié)
18. Centre tendineux du périnée
19. Sphincter strié de la vessie

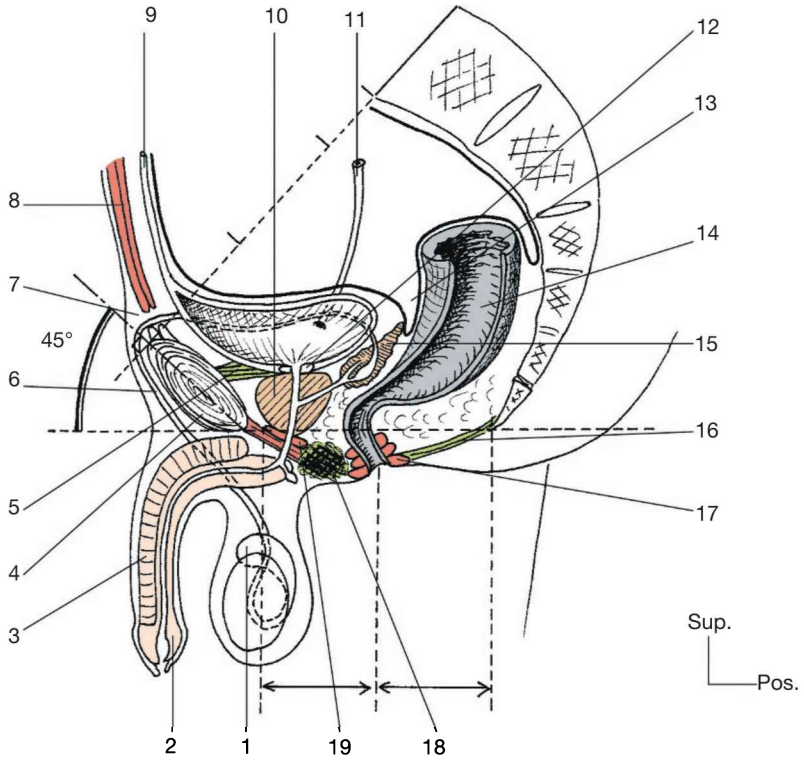

▶ **5-93**

Rapports de la vessie chez la femme.

1. Grande lèvre
2. Petite lèvre
3. Sphincter strié de la vessie
4. Clitoris
5. L. suspenseur du clitoris
6. Symphyse pubienne
7. Canal inguinal
8. Abdominaux
9. L. rond
10. L. ombilical médian (ouraque)
11. Cul-de-sac vésico-utérin
12. Utérus
13. Uretère
14. Cul-de-sac recto-vaginal
15. Rectum
16. Col utérin
17. Vagin
18. L. ano-coccygien
19. Sphincter anal (strié)
20. Centre tendineux du périnée
21. Sphincter lisse de la vessie

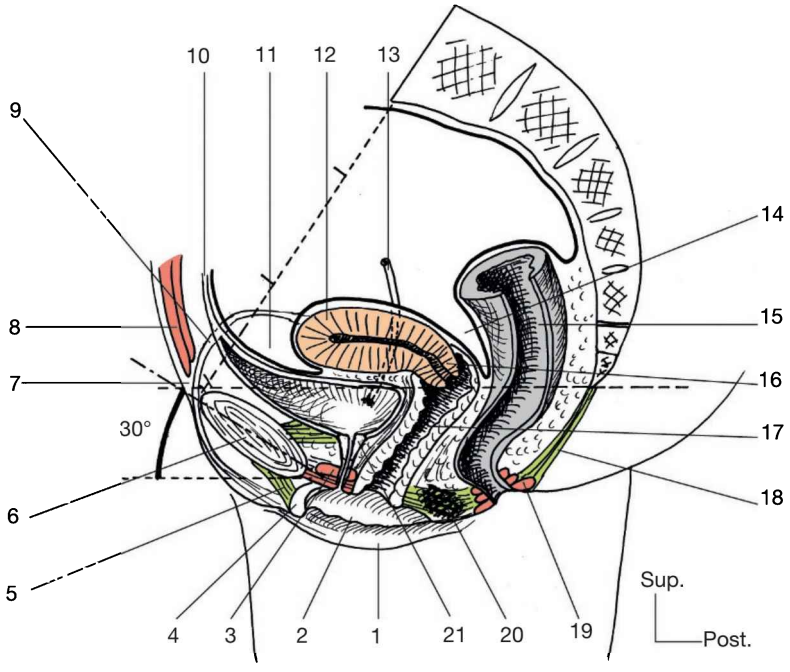

Rapports	**femme** (fig. 5-92) **:** – *ant. :* espace rétropubien (plexus veineux), ll. pubo-vésicaux, plis ombilicaux médian, médial et latéraux – *post. :* 2 uretères, vagin, culs-de-sac vésico-utérin et recto-utérin, isthme utérin – *sup. :* péritoine, anses du grêle, côlon sigmoïde à gauche, cæco-appendice à droite – *inf. :* urètre et sphincters **homme** (fig. 5-93) **:** – *ant. :* idem femme – *post. :* 2 uretères, vésicules séminales, cul-de-sac recto-vésical, septum recto-vésical (ou fascia sémino-rectal, ou aponévrose de Denonvilliers) – *sup. :* idem femme – *inf. :* urètre, sphincters, prostate – *lat. :* lames sacro-recto-génito-pubiennes, vaisseaux iliaques int., élévateur de l'anus et obturateur int.
PVN	
Artères (fig. 5-94)	• branches des **aa. iliaques internes** (aa. ombilicales, vésicales sup. et inf., pudendales int.)
Veines	• plexus veineux de Santorini
Lymphatiques	• 3 réseaux : lymphocentres iliaque ext. et iliaque int., nœuds du promontoire
Nerfs	**innervation double** – *végétative :* sympathique (continence), parasympathique (S2 à S4) – *somatique :* n. pudendal (sphincter strié) (S2 à S4)

Incidence pratique

La saillie sus-pubienne de dôme vésical, vessie pleine, permet la percussion manuelle pour déclencher la miction chez le paraplégique.

5-94
Artères de la vessie.
1. Vessie
2. Pubis
3. A. ombilicale
4. A. obturatrice
5. A. iliaque externe
6. A. iliaque interne
7. A. glutéale supérieure
8. A. glutéale inférieure
9. A. pudendale interne
10. A. vésicale inférieure
11. A. vésicale supérieure

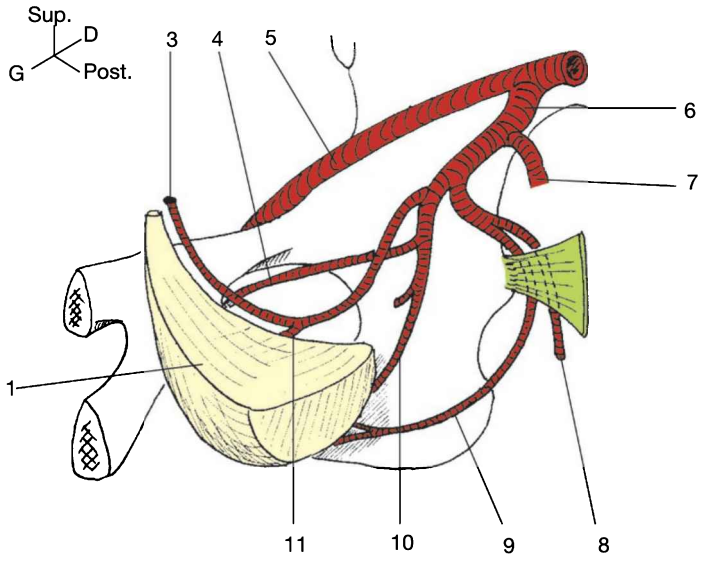

PROSTATE

(*pro* = en avant ; *stare* = se tenir)

▶ **5-95**

Situation de la prostate.
1. Pénis
2. Diaphragme pelvien et fascia
3. Glande bulbo-urétrale
4. Sphincter strié de la vessie
5. Prostate
6. Vésicule séminale
7. Vessie
8. Uretère

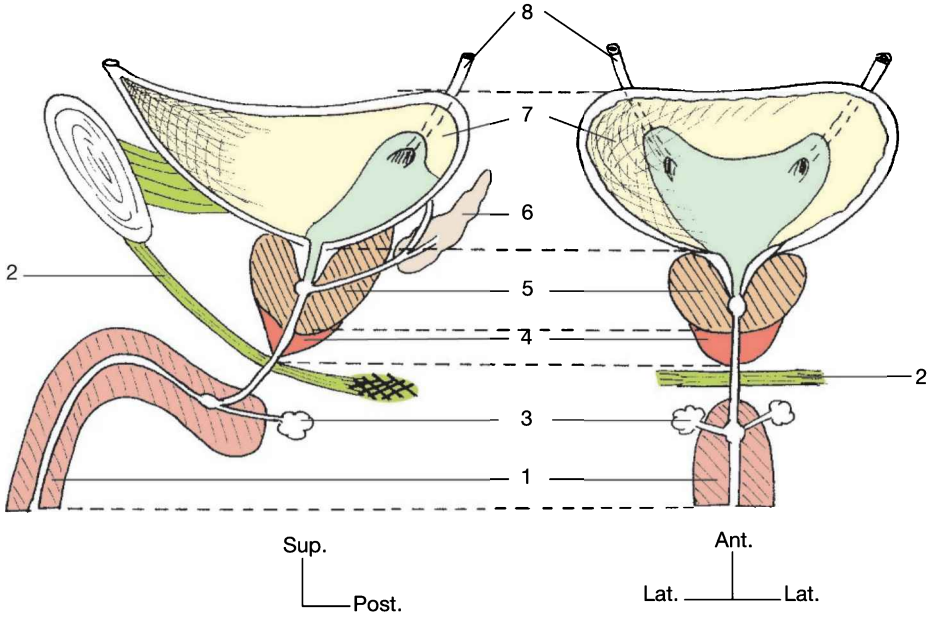

▶ **5-96**

Composition de la prostate (coupe sagittale).
A. Partie crâniale
B. Partie caudale
1. M. sphincter strié
2. Urètre prostatique proximal
3. M. sphincter lisse
4. Conduit déférent
5. Vésicule séminale
6. Canal éjaculateur
7. Utricule
8. Culliculus (veru montanum)
9. Diaphragme uro-génital
10. Urètre

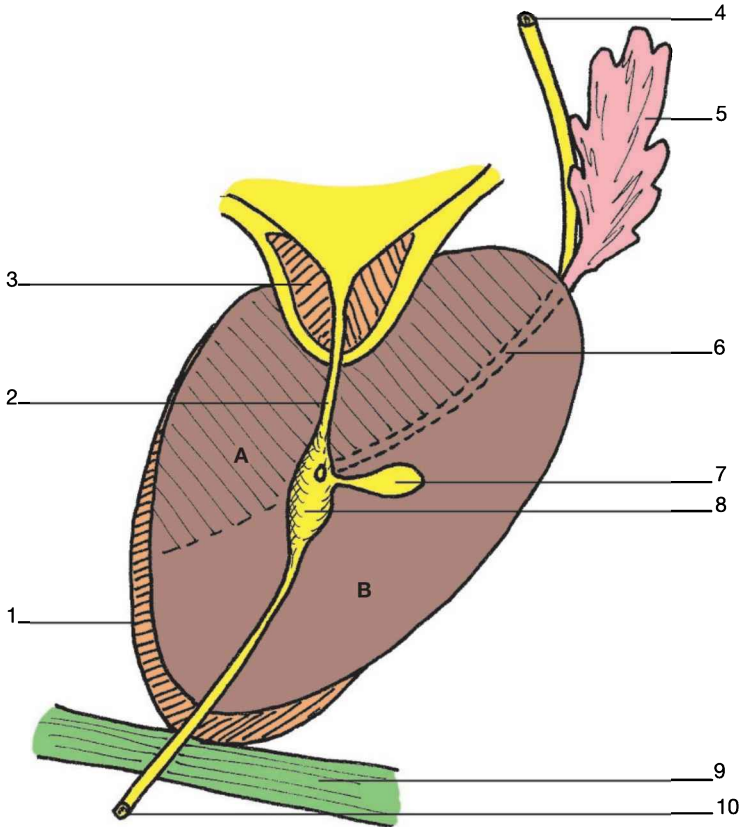

Présentation	
Définition	• **glande** exocrine masculine
Fonction	• sécrète un liquide alcalin mêlé au sperme • mêlé aussi aux sécrétions des glandes séminales
Situation (fig. 5-95)	• **petit bassin**, infra-vésical • impair, médian et sagittal
Forme	• châtaigne à sommet inf. (apex) et base sup. • Ø transversal : 4 cm, Ø sagittal : 2 cm, haut : 3 cm, poids : ± 20 g • l'apex est doublé du sphincter urétral strié
Description	
Composition (fig. 5-96)	• divisée en **2 parties** séparées par le **colliculus séminal** (veru montanum) : – crâniale, supramontanale (œstrogènes) – caudale inframontanale (androgènes) • l'ensemble est aussi décomposé en différentes zones : – zone centrale (urètre et abouchement des canaux éjaculateurs) – zone périphérique (surtout glandulaire) en arrière et sur les côtés (palpable par toucher rectal, zone fréquente des cancers de la prostate) – zone antérieure fibromusculaire – zone de transition (autour de l'urètre, zone des adénomes) • en arrière se trouvent les 2 **vésicules séminales** qui reçoivent chacune l'abouchement du conduit déférent correspondant
Structure	• partie musculaire lisse • partie glandulaire (± 30 canalicules)

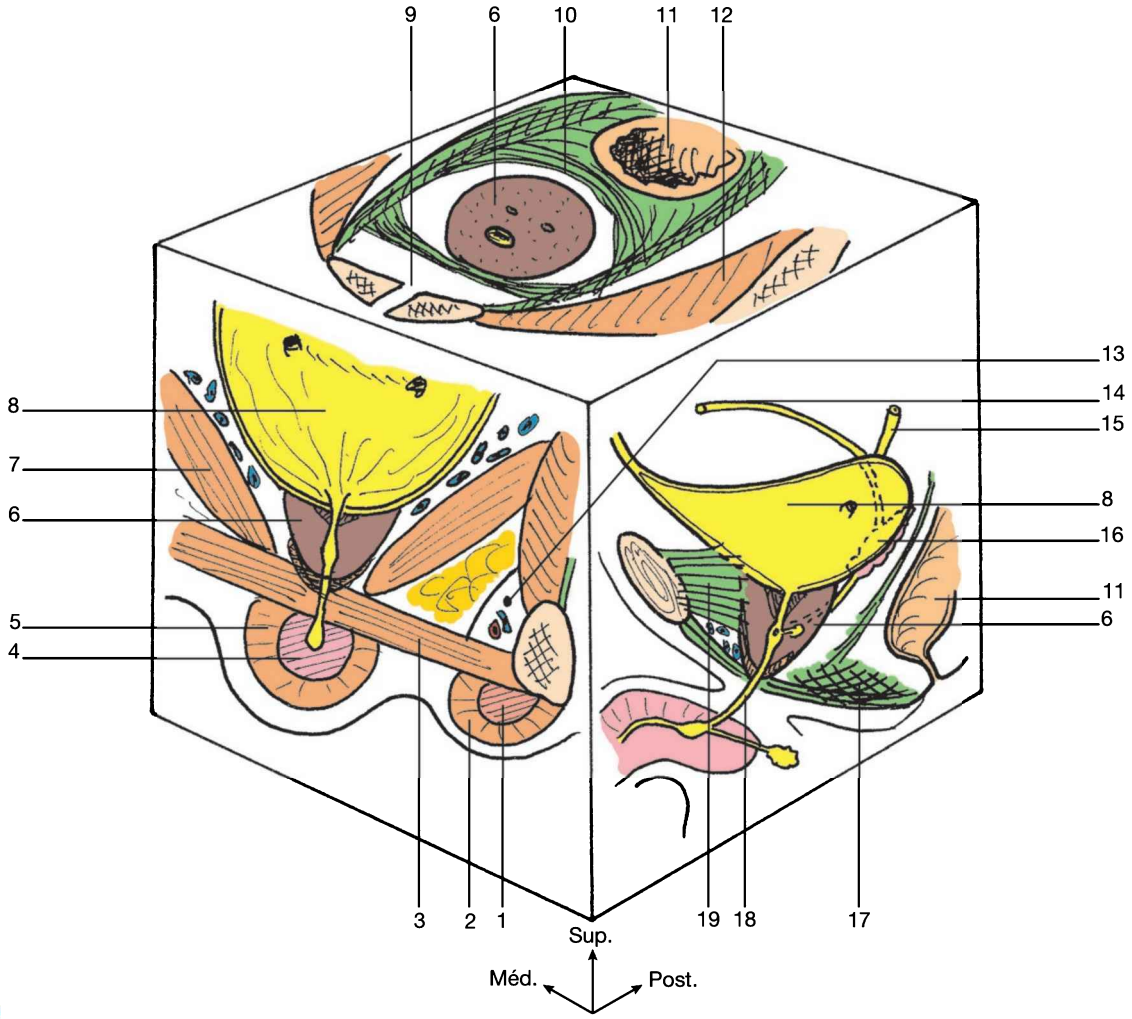

▶ **5-97**

Fixité de la prostate (coupes frontale, transversale et sagittale).

1. Corps caverneux
2. M. ischio-caverneux
3. M. transverse du périnée
4. Corps spongieux
5. M. bulbo-spongieux
6. Prostate
7. M. élévateur de l'anus
8. Vessie
9. Espace pré-prostatique
10. Septum recto-vésical (aponévrose de Denonvilliers)
11. Rectum
12. M. obturateur interne
13. Canal pudendal (Alcock)
14. Conduit déférent
15. Uretère
16. Vésicule séminale
17. Centre tendineux du périnée
18. Urètre
19. L. pubo-prostatique

Fixité (fig. 5-97)	→ la prostate est tres bien fixee : • en haut : fixée à la **vessie** • en avt : **l. pubo-prostatique** • autour : loge cellulo-fibreuse (en arr. septum recto-vésical ou aponévrose de Denonvilliers)
Rapports (fig. 5-97)	• **sup. :** vessie et sphincter lisse • **inf. :** sphincter strié, urètre et diaphragme uro-génital • **ant. :** plexus veineux de Santorini, espace rétro-pubien et pubis • **post. :** septum recto-vésical de **Denonvilliers**, rectum • **lat. :** espace veineux latéro-prostatique
PVN	
Artères (fig. 5-98)	• branches des **aa. iliaques internes** : aa. vésicales inf., prostatique et pudendales int.
Veines	• plexus veineux prostatique
Lymphatiques	• lymphonœuds prostatiques → nœuds du petit bassin (iliaques int., ext. et communs)
Nerfs (fig. 5-98)	• plexus hypogastrique (S1 à S4)

Incidences pratiques

- L'abord manuel de la prostate se fait par toucher rectal.
- Des pressions peuvent être pratiquées par toucher sous-pubien (en arrière du scrotum).

5-98

Artères de la prostate (vue médiale).

1. Urètre
2. Prostate
3. A. rectale moyenne
4. A. prostatique
5. A. vésicale inférieure
6. A. obturatrice
7. A. iliaque externe
8. A. iliaque commune
9. A. iliaque interne
10. A. glutéale supérieure
11. A. glutéale inférieure
12. N. pré-sacral
13. A. pudendale interne
14. N. érecteur (Eckard)
15. Plexus hypogatrisque

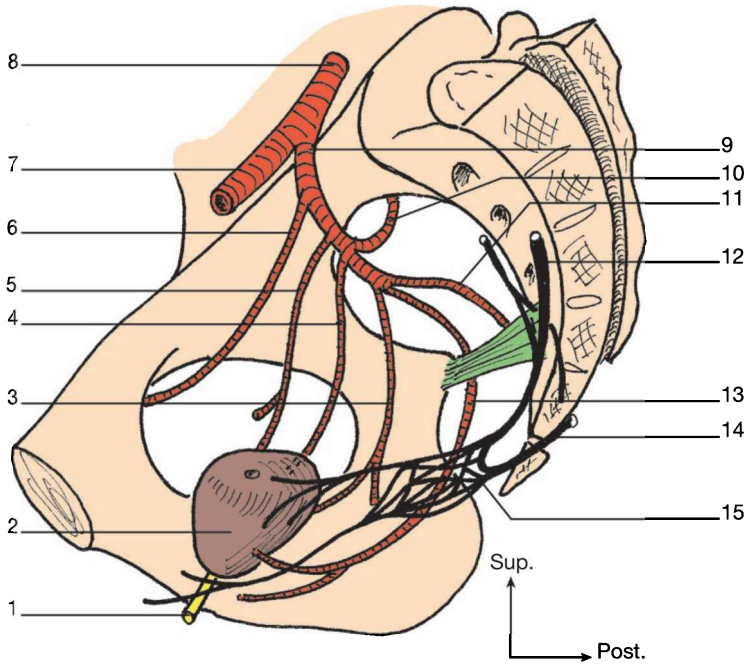

URÈTRE (OU URÈTHRE)

(grec : *ourêthra* = urine)

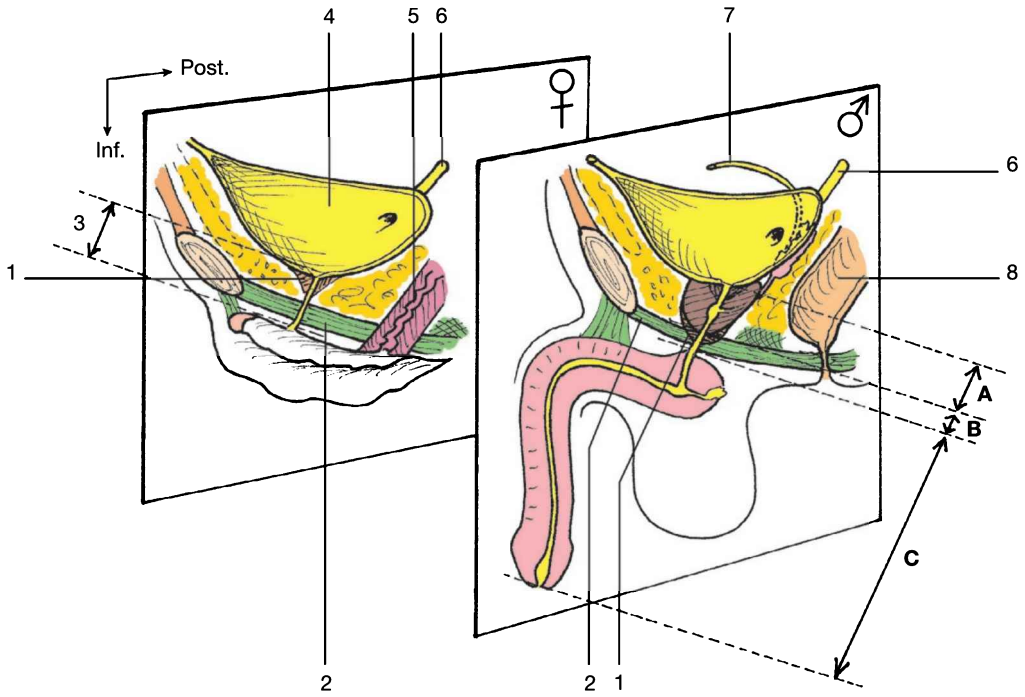

▶ **5-99**

Composition de l'urètre (femme et homme).

A. Portion prostatique
B. Portion membranacée
C. Portion spongieuse
1. M. sphincter strié de l'urètre
2. Diaphragme uro-génital
3. Urètre féminin (court et rectiligne)
4. Vessie
5. Vagin
6. Uretère
7. Conduit déférent
8. Rectum

Présentation	
Définition	• **conduit** urinaire
Fonction	• transporte l'urine (ainsi que le sperme, chez l'homme)
Situation	• impair, médian et sagittal • du col vésical → vulve (femme) ou fosse naviculaire du gland (homme)
Forme	• **femme :** court, rectiligne, oblique en bas et avant • **homme :** long, sinueux, avec 3 portions distinctes
Description	
Composition (fig. 5-99)	• **femme :** – 1 seule partie, traversant le diaphragme périnéal – son ostium ext. se situe entre le clitoris et le vestibule vaginal • **homme :** – 3 parties : 1 prostatique, 1 membranacée (traversant le diaphragme périnéal) et 1 spongieuse (au niveau du pénis)
Structure	de la superficie à la profondeur : adventice, musculeuse, épithélium
Fixité	• **femme :** solidaire du vagin et du plancher périnéal • **homme :** solidaire du plancher périnéal

▶ **5-100**

Rapports de l'urètre.

A. Urètre masculin (coupe frontale)
B. Urètre féminin (coupe sagittale)

1. Corps spongieux
2. Diaphragme uro-génital (ou pelvien) et glandes para-urétrales
3. Prostate et sphincter
4. M. élévateur de l'anus
5. Plexus veineux rétro-pubien
6. Septum et vagin
7. Centre tendineux du périnée
8. Petite lèvre
9. Grande lèvre
10. Vestibule vaginal
11. Glande vestibulaire majeure
12. Plexus veineux clitoridien
13. Clitoris

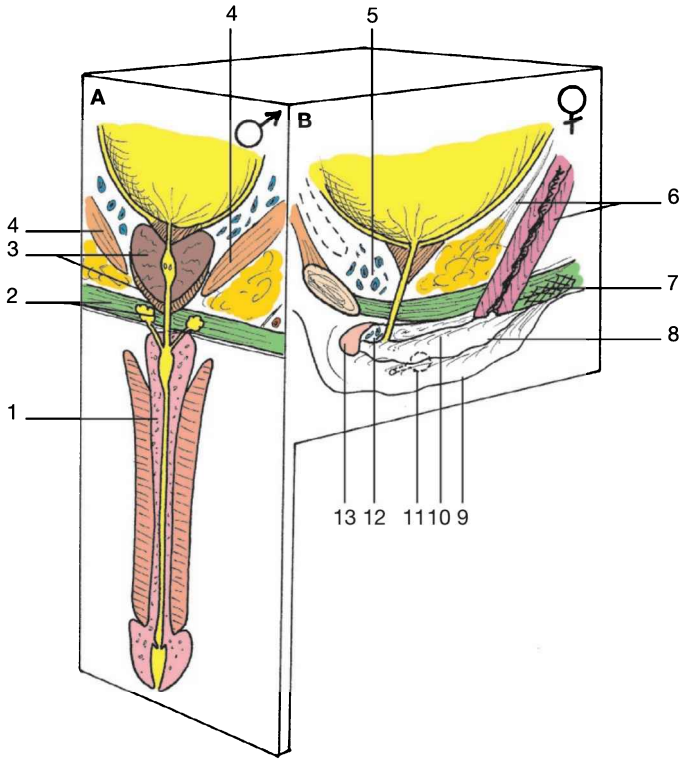

Description	
Rapports (fig. 5-100)	• **femme :** – partie pelvienne : – *ant.* : plexus veineux rétropubien – *post.* : septum et vagin – *lat.* : plexus veineux et parois musculaires (élévateur) – partie périnéale : – *ant.* : plexus veineux clitoridien – *post.* : septum et vagin – *lat.* : glandes para-urétrales, bulbes et diaphragme pelvien – à l'ostium : – *ant.* : clitoris – *post.* : vestibule vaginal – *lat.* : glandes urétrales majeures (Bartholin) et petites lèvres • **homme :** – partie pelvienne : entouré par la prostate et son sphincter, élévateur de l'anus – partie périnéale : entouré par le diaphragme pelvien, les glandes para-urétrales – partie spongieuse : entouré par le corps spongieux
PVN	
Artères	• branches des **aa. iliaques int.** : aa. vésicales inf. et pudendales int. • aa. vaginales (femme) ou du pénis et rectales moy. (homme)
Veines	• satellites des aa.
Lymphatiques	• lymphonœuds iliaques int.
Nerfs	• plexus hypogastrique (S1 à S4)

Incidences pratiques

- L'urètre féminin est étiré durant la grossesse, ce qui peut provoquer une incontinence post-partum régressive.
- L'urètre masculin, long et sinueux, est plus difficile à sonder.
- Le coude formé par la partie proximale de la portion spongieuse de l'urètre masculin peut être responsable de d'un reliquat d'urine stagnante, favorisant un foyer infectieux. D'où l'intérêt de préconiser un alignement du pénis en fin de miction (pour vider les dernières gouttes d'urine), ce qui est facilité par la position accroupie ou assise penchée en avant (mais plus pratiquée par la femme que par l'homme).

FOSSE ISCHIO-RECTALE

▶ **5-101**

Fosse ischio-rectale.

1. M. sphincter strié de l'anus
2. M. transverse du périnée
3. PVN pudendal
4. Plexus veineux
5. M. obturateur interne
6. M. élévateur de l'anus
7. Fascia viscéral
8. N. et vaisseaux obturateurs
9. Vaisseaux iliaques externes
10. M. iliopsoas
11. N. fémoral
12. Fascia iliaca
13. Uretère
14. Rectum
15. Péritoine pariétal
16. Étage supérieur
17. Étage inférieur
18. Fosse ilio-rectale
19. Branche ischio-pubienne

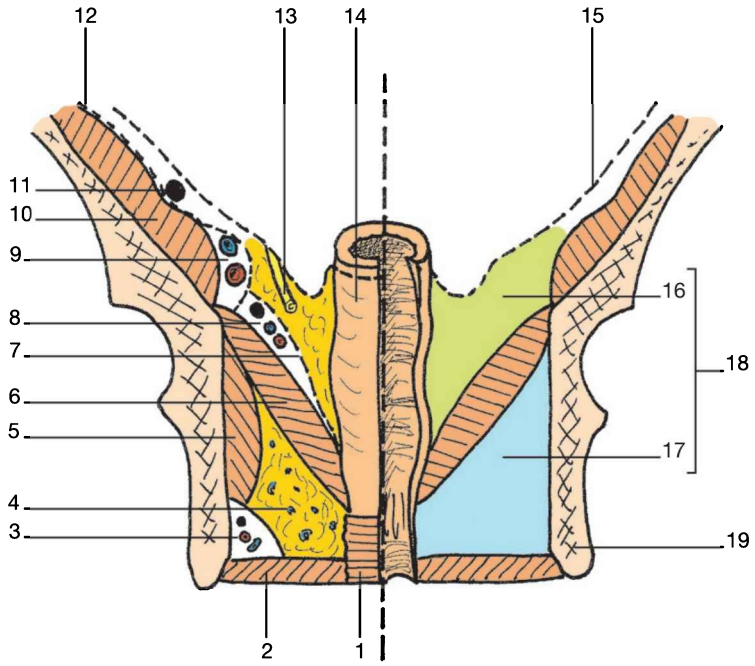

Définition	• région topographique pelvienne et périnéale postérieure
Situa	• petit bassin et séparée en 2 étages par les mm. élévateur de l'anus, coccygien et les fascias locaux : – *espace pelvi-rectal sup. :* de part et d'autre de l'ampoule rectale (au-dessus de la réunion des élévateurs de l'anus) – *espace pelvi-rectal inf. :* de part et d'autre du canal anal
Forme	• cuvette à double étage (étage sup. et étage inf.)
Contenant (fig. 5-101)	**1) étage supérieur** • *en haut :* péritoine viscéral de la fosse para-rectale (de chaque côté) • *en bas :* mm. élévateur de l'anus, coccygien, obturateur int. et leur aponévrose (en continuité avec la limite inf.) • *en dehors :* ligne arquée de l'os coxal et partie haute des élévateurs de l'anus, obturateur int. et face médiale du psoas • *en dedans :* fascia viscéral et rectum, plexus hypogastrique inf. + plis recto-utérins chez la femme • *en avant :* septum recto-vésical chez l'homme, paramètre chez la femme • *en arrière :* LST et LSE, m. coccygien **2) étage inférieur** • *en haut :* fascia inf. du diaphragme pelvien (élévateur de l'anus) • *en bas :* fascia superficiel du périnée (entre ischion et CTP) • *en dehors :* ischion, LST, canal pudendal • *en dedans :* canal anal et sphincter externe de l'anus • *en avant :* m. transverse superficiel du périnée • *en arrière :* coccyx, repli falciforme du LST, grand glutéal
Contenu	**1) étage supérieur** • tissu cellulo-graisseux et vaisseaux rectaux moyens **2) étage inférieur** • amas graisseux avec : a. pudendale int., vv. rectales inf., lymphonœuds rectaux inf., n. rectal inf.

CANAL PUDENDAL[5]

▶ **5-102**

Canal pudendal (coupe frontale).

1. M. obturateur interne
2. M. élévateur de l'anus
3. Péritoine
4. A. iliaque interne
5. A. pudendale interne
6. Récessus (repli) falciforme du l. Sacro-tubéral
7. N. pudendal
8. Rectum
9. Partie inférieure de la fosse ischio-rectale (plexus veineux)
10. Mm. transverses du périnée (superficiel et profond)
11. Branche ischio-pubienne

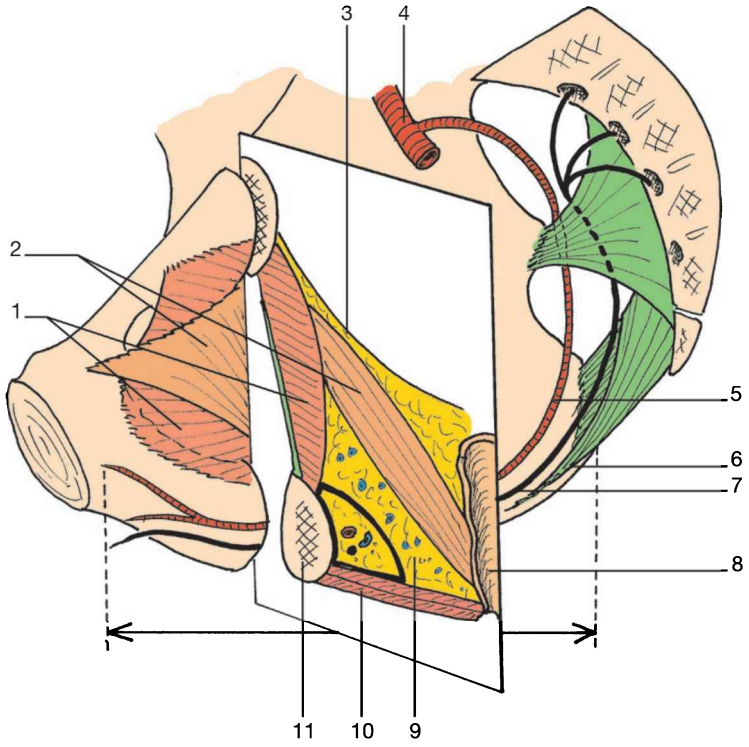

[5] Ancien canal honteux, ancien canal d'Alcock.

Définition	• tunnel ostéo-fibreux
Situation	• petit bassin, région latéro-périnéale • le long de la branche ischio-pubienne
Forme (fig. 5-102)	• canal oblique en avant et en dedans
Contenant	• *en dehors :* l'os (branche ischio-pubienne) • *en dedans :* étage inf. de la fosse ischio-rectale • *en haut :* m. élévateur de l'anus • *en bas :* m. transverse du périnée, corps caverneux, fascia périnéal moy. puis superficiel
Contenu	• PVN pudendal (n. pudendal, vaisseaux pudendaux int.)

Incidence pratique

La compression du PVN contre l'os, par un contact dur (type selle de vélo dure), peut provoquer un syndrome canalaire (syndrome d'Alcock) avec répercussion nerveuse (perte de l'érection, chez un homme).

QROC

Corrigés p. 265

1. Quelle est la composition du détrusor ?
2. Quelles sont les différentes parties du conduit déférent ?
3. Quel est l'ancien nom des glandes vestibulaires majeures ?
4. Quelle est la valeur des angles utérins ?
5. Quelle est la différence entre l'antéversion et l'antéflexion de l'utérus ?
6. Quel est le nom des culs-de-sac péritonéaux inférieurs chez la femme ?
7. Quel est le contenu du cordon spermatique ?
8. Quelles sont les différentes parties du vagin ?
9. Quels sont les moyens de fixité du vagin ?
10. Quelles sont les fonctions du muscle utérin ?
11. Quels sont les moyens de fixité de l'utérus ?
12. Quels sont les moyens de fixité de l'ovaire ?
13. Quelles sont les différentes parties de la trompe utérine ?
14. Quelle est la contenance de la vessie lors du 1er besoin ressenti et juste avant éclatement ?
15. Quels sont les moyens de fixité de la prostate ?
16. Quelles sont les différences morphologiques entre les urètres masculin et féminin ?

ORGANES ANNEXES

Bien que n'étant pas des viscères, certains organes ou glandes méritent d'être abordés ici, compte tenu de leur implication en médecine, chirurgie et kinésithérapie. Ils sont parfois regroupés avec des viscères sous le libellé d'**appareil uro-génital**.

Le sein, bien que ne faisant pas partie de cette sphère, peut être mentionné en raison de son appartenance aux organes sexuels secondaires et à la région thoracique du tronc.

PÉNIS (VERGE)

(latin : *penis* = queue)

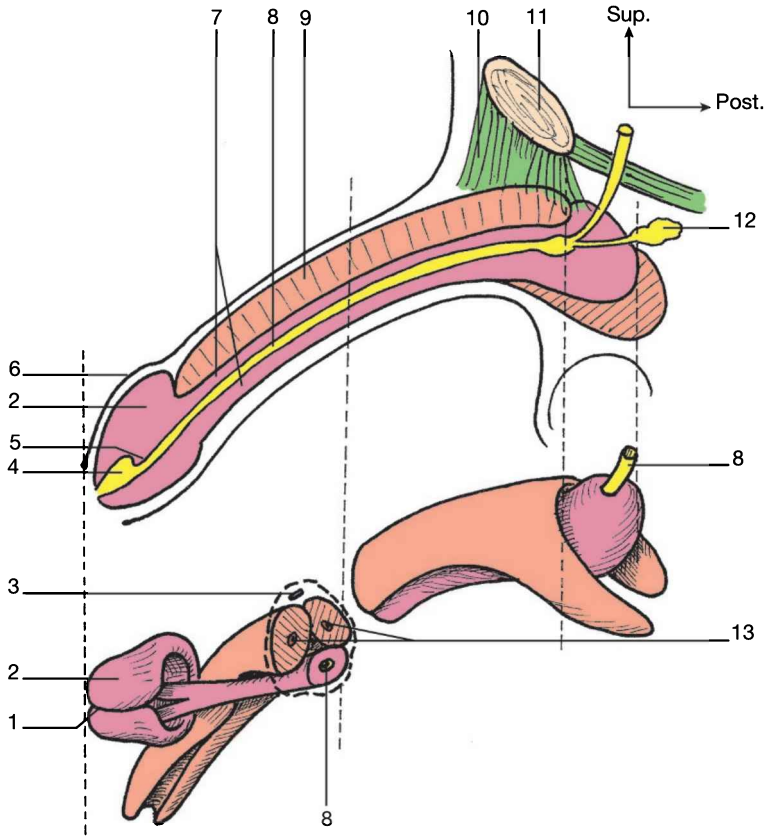

▶ **5-103**

Composition du pénis (verge) en coupe sagittale et vue latérale.

1. Septum du gland
2. Gland
3. V. dorsale du pénis
4. Méat urétral
5. Valvule urétrale
6. Prépuce
7. Corps spongieux
8. Urètre
9. Corps caverneux
10. L. suspenseur de la verge
11. Symphyse pubienne
12. Glande bulbo-urétrale (Cowper)
13. Aa. profondes du pénis

Présentation	
Définition	• organe sexuel **masculin**, érectile, impair
Fonction	• miction (en flaccidité) • copulation (en érection)
Situation (**fig. 5-103**)	• **sous-pubien**, sagittal • partie externe : corps (visible et mobile) • partie périnéale : racine (cachée et fixe)
Forme	• allongé, ± cylindrique, variable selon flaccidité ou érection • long : de 4 à 17 cm (flaccidité/érection) ; Ø de 7 à 12 cm (flaccidité/érection), avec des variables
Description	
Composition (*cf.* **fig. 5-99** et **5-100**)	**2 parties :** • *corps* : – allongé, avec peau adhérente mais lâche – à la racine : l. suspenseur de la verge – en distal : gland (renflement large et souple avec ostium ext. de l'urètre, recouvert du prépuce avec son frein ventral) • *racine :* comprend 2 piliers recouverts par les mm. ischio-caverneux et bulbo-spongieux (avec le faisceau compresseur de la v. dorsale)

PÉNIS (VERGE)

▶ 5-104

Composition du pénis (verge) en vue inférieure.

1. M. ischio-caverneux
2. M. bulbo-spongieux
3. Faisceau compresseur de la v. dorsale
4. Gland
5. Frein du prépuce (décalotté)
6. V. dorsale
7. Corps caverneux
8. Corps spongieux
9. L. transverse du périnée
10. Triangle uro-génital
11. Ischion
12. M. élévateur de l'anus
13. M. sphincter strié de l'anus
14. M. transverse du périnée

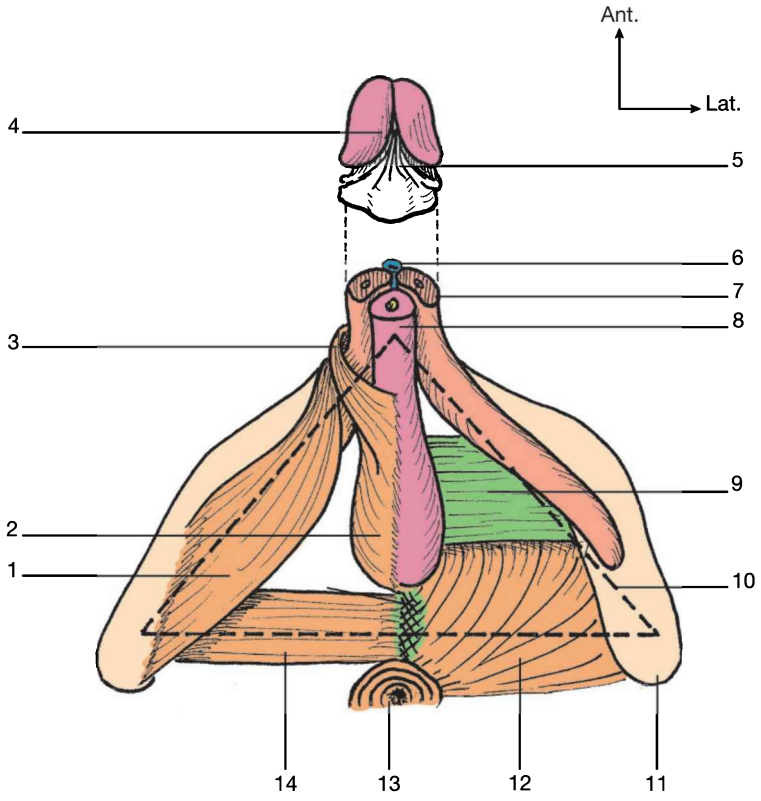

▶ 5-105

Vaisseaux du pénis (vue antéro-latérale).

A. Système veineux

B. Système artériel

1. V. dorsale profonde de la verge
2. V. dorsale superficielle de la verge
3. Corps caverneux
4. Aa. pudendales internes
5. A. profonde du pénis
6. Aa. péricaverneuses
7. Corps spongieux
8. Urètre
9. Réseau veineux superficiel

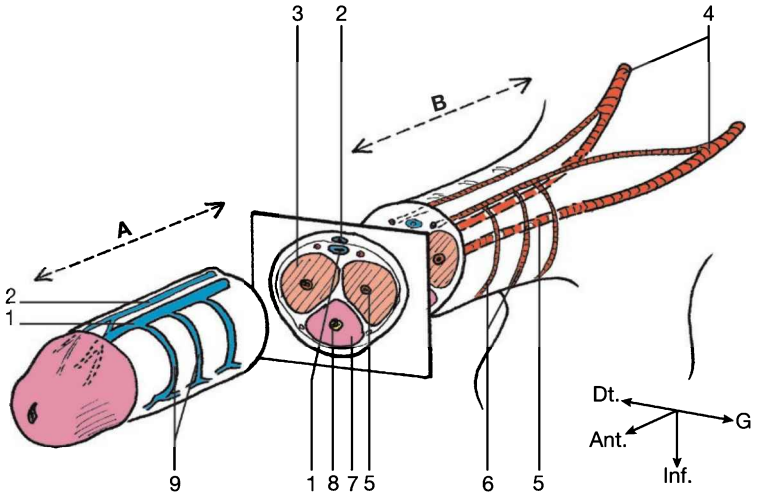

Structure (*cf.* fig. 5-103 et fig. 5-104)	**3 cylindres axiaux :** – 2 *corps caverneux* (dorsaux), criblé de cavernes (espaces sinusoïdes) se remplissant de sang lors de l'érection (par l'a. caverneuse), ce qui bloque le retour veineux (→ érection) – 1 *corps spongieux* (ventral) contenant l'urètre (peu de rôle dans l'érection) • l'ensemble est recouvert de tissu conjonctif, du fascia pénien, de la peau dont la partie recouvrant le gland (le prépuce) est tenue par un frein ventral
Fixité	• **corps caverneux** et ischions • **l. suspenseur** de la verge (pubis) • **l. fundiforme** (du pubis enserrant la racine puis se perdant sur la cloison des bourses)
Rapports (*cf.* fig. 5-103)	• partie périnéale : – *lat.* : racines des corps caverneux et branches ischio-pubiennes, PVN périnéaux – *sup.* : symphyse pubienne • partie externe : surmonte le scrotum
PVN	
Artères (fig. 5-105)	• **aa. caverneuses** (rôle dans l'érection) issues des pudendales int. (venant des iliaques int.) • aa. dorsales (nourricières, pas de rôle dans l'érection) issues des pudendales ext. (venant des fémorales)
Veines	• vv. superficielles (pour les téguments et le scrotum) → vv. grandes saphènes • **vv. profondes** (corps caverneux) → vv. pudendales int. et plexus veineux rétropubien de Santorini
Lymphatiques	• lymphonœuds superficiels et profonds → vers nœuds inguinaux
Nerfs	• nn. érecteurs, issus du plexus hypogastrique

Incidence pratique

La situation superficielle du réseau sanguin de retour (veines) explique que sa compression favorise le maintien de l'érection (ex : rôle des fibres dorsales formant le compresseur de la verge).

TESTICULE ET ANNEXES

(*testis* = témoin ; *-culus* = diminutif)

▶ **5-106**

Situation et composition des testicules (vue antérieure/coupe frontale).

1. Scrotum
2. Testicules
3. Prépuce
4. Urètre
5. Corps spongieux
6. Corps caverneux
7. L. suspenseur de la verge
8. Cordon spermatique
9. M. transverse de l'abdomen
10. M. oblique interne
11. Tendon conjoint
12. M. oblique externe
13. M. crémaster médial
14. M. crémaster latéral
15. A. testiculaire
16. Conduit déférent
17. Réseau veineux pampiniforme
18. Épididyme
19. Vaginale testiculaire
20. M. dartos scrotal
21. Septum scrotal

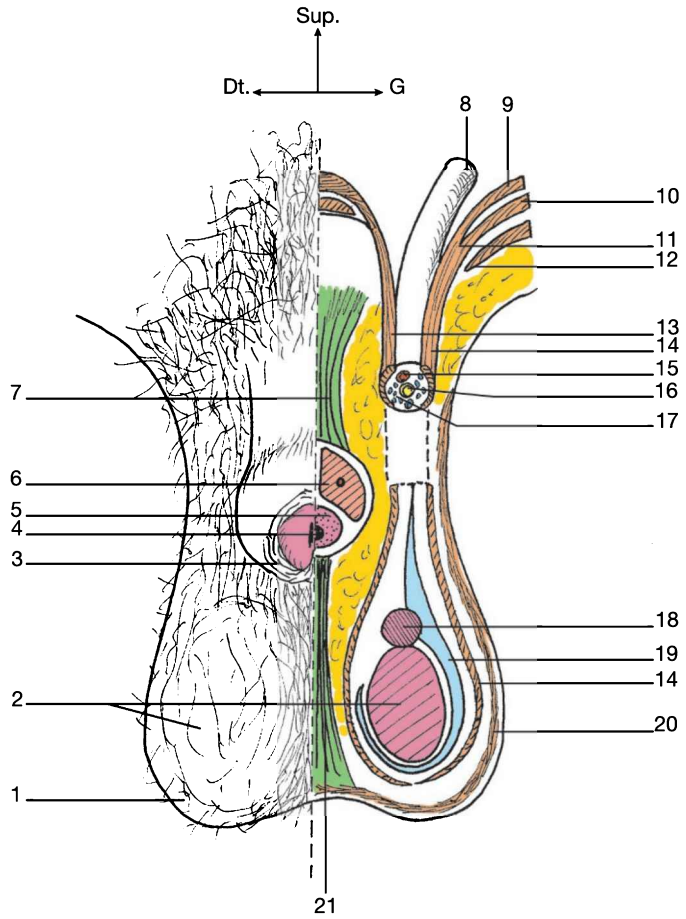

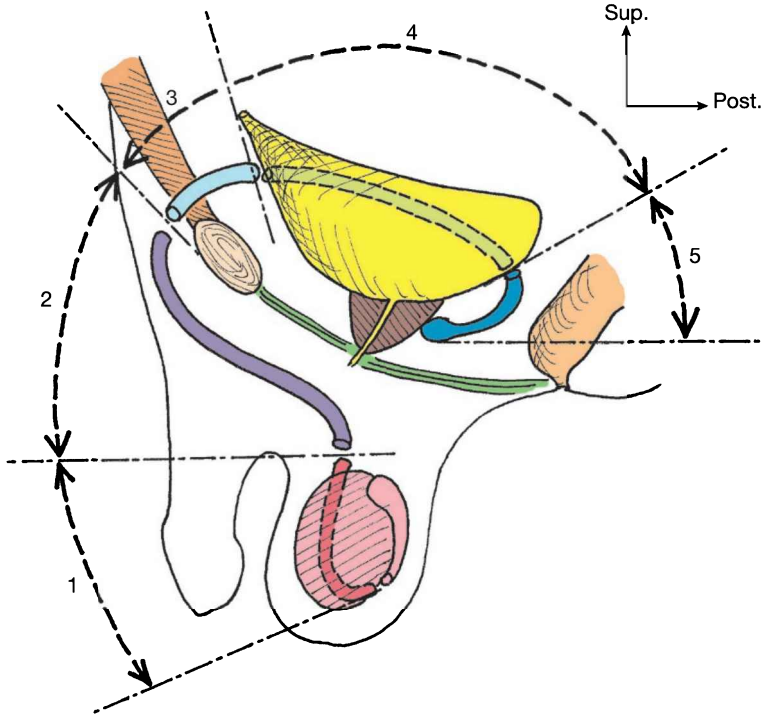

▶ **5-107**

Portions du conduit déférent (schéma en coupe sagittale).

1. Portion scrotale
2. Portion funiculaire
3. Portion inguinale
4. Portion pelvienne
5. Portion rétrovésicale

Présentation	
Définition	• **glande** génitale masculine, paire
Fonction	• glande exocrine (spermatozoïdes) et endocrine (testostérone)
Artères (fig. 5-106)	• **externe**, appendu au pubis • dans le scrotum
Veines	• ovoïde, lisse, blanc bleuté • long : 4 cm, large : 2 cm, Ø 3 cm, poids : 14 à 20 g
Description	
Artères (fig. 5-107 et 5-108)	**1) corps** : ovoïde, entouré d'une cavité vaginale et recouvert des fibres du muscle **crémaster** (faisceaux lat. et méd., innervé par L2) et, en sous-cutané, les fibres du **dartos scrotal** (fibres musculaires lisses) **2) épididyme :** tube torsadé avec 1 tête (en haut), 1 corps, 1 queue (en bas) **3) conduit déférent :** de la queue de l'épididyme → prostate long : 40 cm, Ø : 0,3 cm, avec 5 portions : – scrotale – funiculaire (au sein du cordon spermatique) – inguinale (le cordon passe dans le canal inguinal) – pelvienne (latéro-vésicale) – rétrovésicale (reçoit le conduit éjaculateur)
Veines	→ de la superficie à la profondeur : – albuginée (conjonctif épais formant une capsule fibreuse) – tunique vasculaire (aa., vv. et lymphatiques) – parenchyme avec 400 à 600 tubules séminifères
Fixité	• suspendu par le cordon spermatique (tension modulée par la tonicité du crémaster en fonction de la thermorégulation) • faiblement tenu par le scrotum (avec dartos et septum)
Rapports	• superf. : tunique vaginale

▶ **5-108**
Structure du testicule (coupe longitudinale).
1. Tubes séminifères
2. Vaginale testiculaire
3. L. résiduel du processus vaginal
4. Conduit déférent
5. Tête de l'épididyme
6. Corps de l'épididyme
7. Queue de l'épididyme

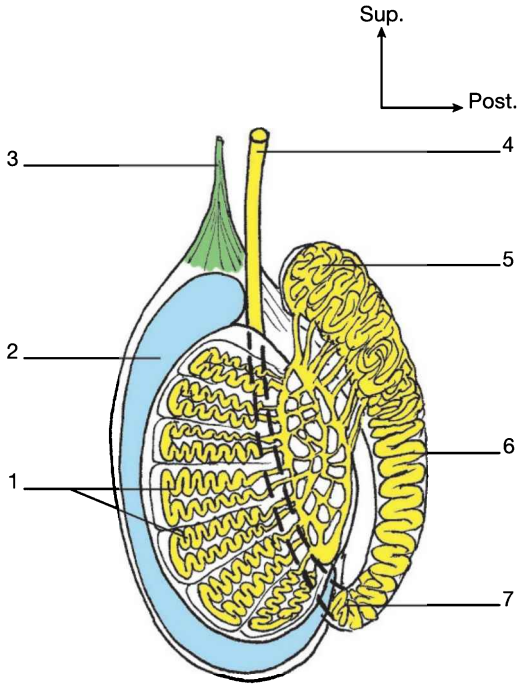

▶ **5-109**

Vaisseaux du testicule (vue antérieure et section).

1. A. crémastérique
2. Cordon spermatique
3. Pilier latéral de l'oblique externe
4. M. oblique externe
5. M. oblique interne
6. M. transverse de l'abdomen
7. Tendon conjoint
8. Fibres arciformes de l'anneau inguinal superficiel
9. Pilier médial de l'oblique externe
10. M. crémaster (latéral et médial)
11. Symphyse pubienne
12. N. ilio-inguinal (rameau génital)
13. A. testiculaire
14. Conduit déférent
15. Réseau veineux pampiniforme
16. A. du conduit déférent
17. N. génito-fémoral (rameau génital)

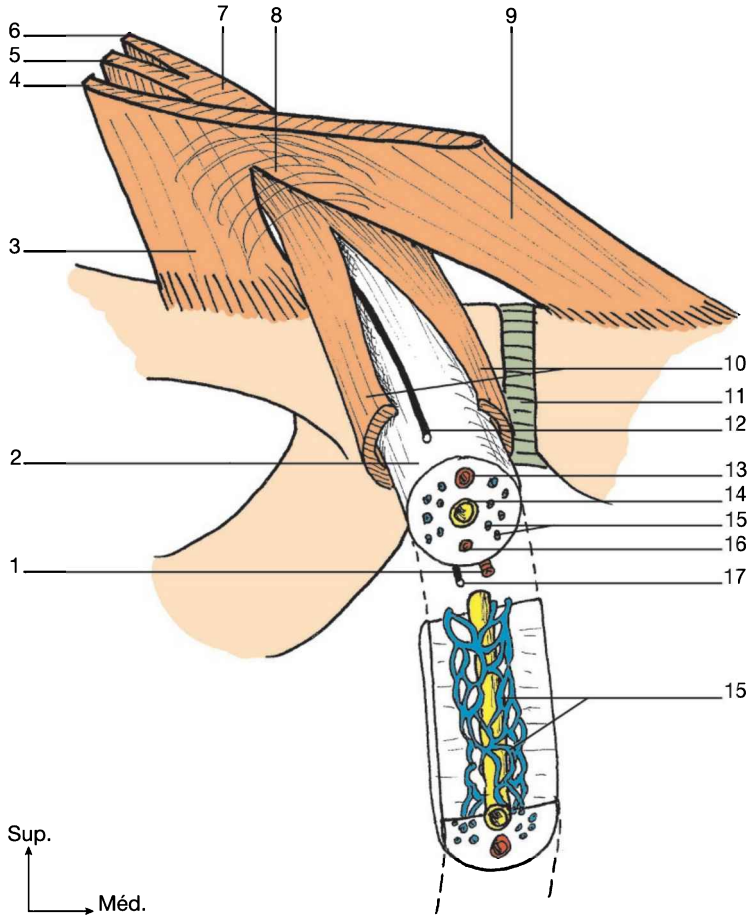

PVN	
Artères (fig. 5-109)	• **a. testiculaire** (cordon spermatique), a. du conduit déférent, a. crémastérique
Veines (fig. 5-109)	• plexus pampiniforme (cordon spermatique)
Lymphatiques	• lymphatiques testiculaires → cordon spermatique → canal inguinal → lymphonœuds latéro-aortiques et préaortiques
Nerfs	• plexus testiculaire (systèmes sympathique et parasympathique)

Incidence pratique

La nécessité d'une température plus basse que celle de l'abdomen pour la production des spermatozoïdes, explique le rôle de thermo-régulation du muscle crémaster.

VULVE

(*vulva* = vulve, pelure d'un fruit, matrice[6])

▶ **5-110**

Vulve (vue inférieure).

1. Anus
2. Ostium vaginal
3. Ostium urétral
4. Petite lèvre
5. Clitoris
6. Grande lèvre
7. Capuchon du clitoris
8. L. suspenseur du clitoris
9. Corps ischio-caverneux
10. Corps spongieux
11. L. transverse du périnée
12. Glande vestibulaire majeure
13. Ischion
14. M. transverse du périnée
15. Centre tendineux du périnée
16. M. élévateur de l'anus
17. M. grand fessier
18. M. sphincter strié de l'anus

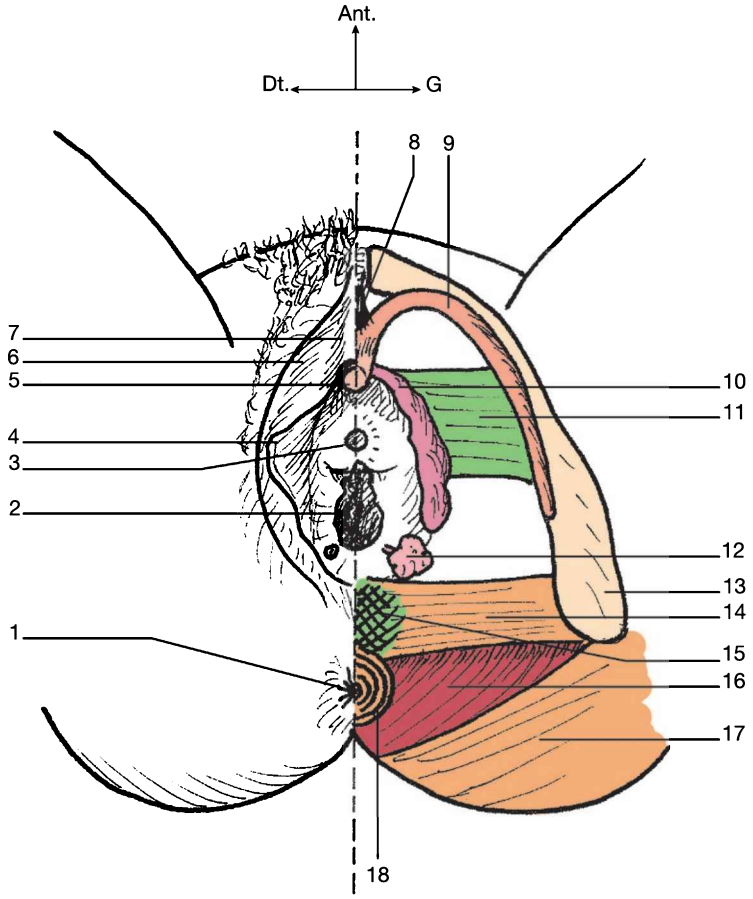

[6] Terme moins approprié que le latin *cunnus* signifiant plus spécialement la « vulve », mais la traduction de *cunnus* est réservée au langage vulgaire.

Présentation	
Définition	• ensemble des organes génitaux externes féminins
Description	
Composition (fig. 5-110)	**1) mont du pubis (Vénus)** – *composition :* amas graisseux – *situation :* en avant du pubis (zone pubienne) – *morphologie :* coussinet convexe en tous sens[1] – *fonction :* rôle de rembourrage (lors du coït) **2) grandes lèvres** – *composition :* replis cutanéo-graisseux et de fibres musculaires du **dartos labial** recouvrant les fibres du **crémaster** – *situation :* du mont du pubis → 2 cm en avant de l'anus (niveau du CTP) – *morphologie :* forme et taille variables – *fonctions :* riches en récepteurs sensitifs (y compris lors du contact du système pileux), protège le vestibule, le vagin et les ostiums (urètre et glandes vestibulaires majeures) **3) petites lèvres** – *composition :* replis muqueux – *situation :* en dedans des grandes lèvres, parallèles à elles, limitent le vestibule ; forment 2 replis au niveau clitoridien (1 ant. = prépuce du clitoris, 1 post. = freins du clitoris) ; leur extrémité postérieure forme le frein vulvaire (fourchette) – *morphologie :* plus petites et diminuent avec l'âge – *fonctions :* riches en récepteurs sentifs , protègent les ostiums, dirigent le jet d'urine **4) canal vulvaire** – *composition :* espace muqueux virtuel – *situation :* entre les petites lèvres – *morphologie :* allongé sagittalement, comprend le vestibule urétral (ostiums urétral et ceux des glandes para-urétrales) et le vestibule vaginal (ostiums vaginal et ceux des glandes vestibulaires majeures de Bartholin), les ostiums des glandes mineures étant disséminés – *fonction :* localisation des orifices **5) clitoris**[2] – *composition :* fascia fibroélastique + cavernes vasculaires – *situation :* à la réunion ant. des petites lèvres – *morphologie :* petit cône de taille variable ; long : 2,5 cm, Ø 0,6 cm. Il présente 2 piliers (sous les branches ischio-pubiennes), 1 corps (dirigé en avant puis coudé vers le bas et l'arrière), 1 gland (renflé) – *fonction :* riche en récepteurs (excitation sexuelle), sa seule fonction est le plaisir (il ne s'agit donc pas d'un petit pénis, même si l'embryologie est commune) **6) ostium vaginal** – *composition :* simple orifice (pas de sphincter) – *situation :* entre les petites lèvres, en arrière de l'ostium urétral – *morphologie :* orifice fermé par l'hymen chez la femme vierge (plusieurs morphologies : annulaire, cloisonné, cribliforme) et n'existant plus chez la multipare – *fonction :* zone de passage (menstrues) ; orifice fermé par le contact des parois vaginales, sauf contenu occasionnel (pénis pendant le coït, enfant lors de l'accouchement, doigt lors d'un toucher vaginal) **7) bulbes** – *composition :* tissu spongieux érectile, correspond au corps spongieux masculin – *situation :* de part et d'autre de l'ostium vaginal – *morphologie :* ovoïde, long 3,5 cm, leur extrémité ant. se réunit sur la ligne médiane juste en arrière du clitoris (chez l'homme = totalement unis) – *fonction :* riche en récepteurs (pressions, vibrations) **8) ostium des glandes vestibulaires majeures** – *situation :* de part et d'autre de l'ostium vaginal – *fonction :* ces glandes (comme les glandes mineures) sécrètent un mucus lubrificateur lors de l'excitation sexuelle

[1] Une des dernières graisses du corps à disparaître.
[2] Grec *klitorein* = chatouille.

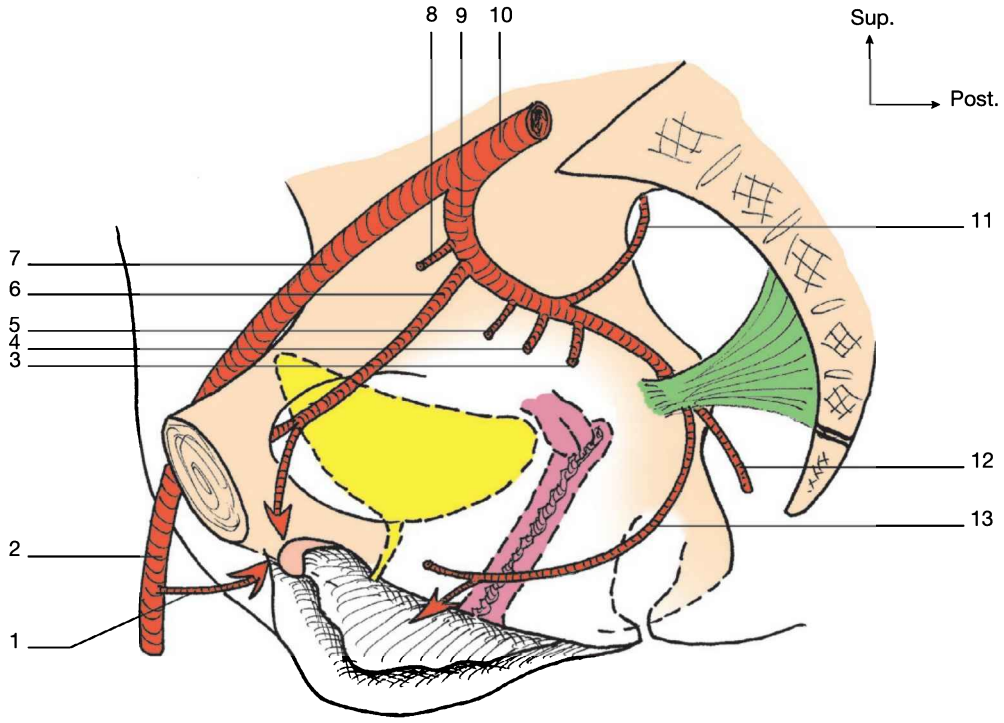

▶ **5-111**

Artères de la région vulvaire (vue médiale/coupe sagittale).

1. A. pudendale ext.
2. A. fémorale commune
3. A. rectale moyenne
4. A. vaginale
5. A. utérine
6. A. obturatrice
7. A. iliaque externe
8. A. ombilicale
9. A. iliaque interne
10. A. iliaque commune
11. A. glutéale supérieure
12. A. glutéale inférieure
13. A. pudendale interne

PVN	
Artères (fig. 5-111)	• clitoris et au-dessus : aa. pudendales ext. + obturatrice • en dessous du clitoris : aa. pudendales int.
Veines	• satellites des aa. • plexus pelviens
Lymphatiques	• surtout **réseau inguinal** • réseau iliaque int.
Nerfs	• *innervation somatique* : – n. pudendal (⅔ post. de la vulve) – n. fémoral (⅓ ant. de la vulve) – nn. ilio-hypogastrique et génito-fémoral – n. cutané post. de la cuisse (partie moy. des grandes lèvres) • *innervation végétative* : plexus hypogastrique (S1 à S4) • rmq : les récepteurs sont **très nombreux** et concernent le système pileux, l'épiderme, le derme, les fascias, les muscles, la vulve

Incidence pratique

La présence des lèvres provoque le sifflement caractéristique du jet urinaire lors de la miction féminine.

SEIN (FÉMININ)

(*sinus* = angle, désignant l'angle, donc le sillon entre les 2 glandes mammaires, puis, par extension, les glandes elles-mêmes)

▶ **5-112**

Morphologie du sein (profil).
a. Sein discoïde
B. Sein conique
C. Sein piriforme
D. Sein pédiculé

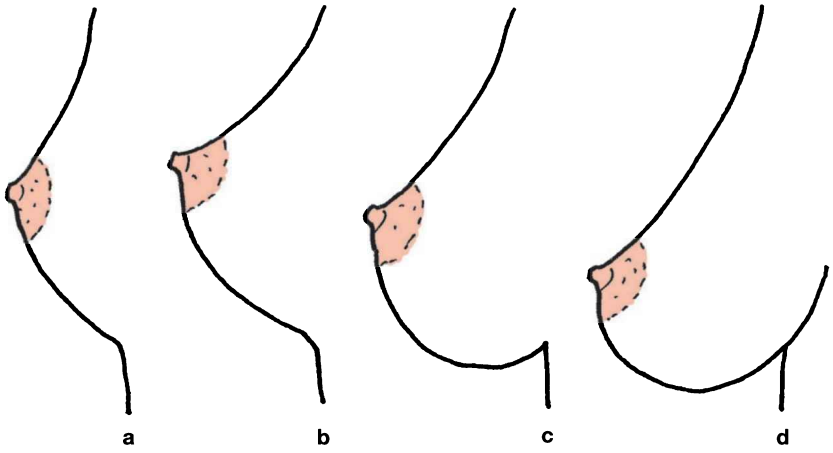

▶ **5-113**

Composition du sein (vue antéro-médiale et coupe sagittale).
1. Pli infra-mmaire
2. M. aréolaire
3. Tubercules de Morgagni
4. Téton
5. Aréole
6. Ll. sous-cutanés
7. Ll. suspenseurs (Cooper)
8. Graisse
9. M. grand pectoral
10. M. petit pectoral
11. Mm. intercostaux et leur PVN
12. Canaux galactophores
13. Glande mammaire

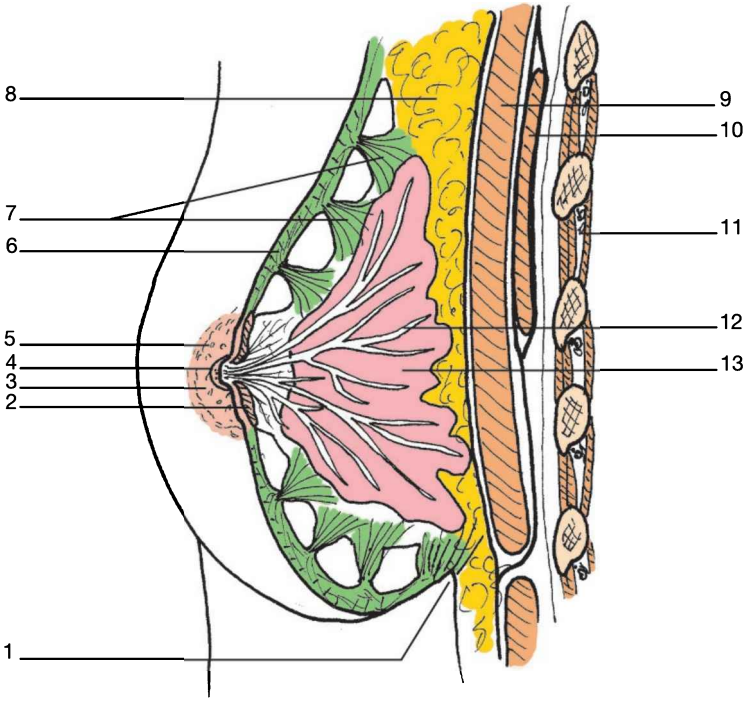

Présentation	
Définition	• **glande** exocrine féminine, paire • atrophiée chez l'homme
Fonction	• organe de la **lactation**
Situation	• région pectorale, sous-cutané • implanté de la 3e à la 7e côte
Forme (fig. 5-112)	• variable selon le sexe, l'âge, les étapes hormonales, l'ethnie, les particularités individuelles (comme l'hypertrophie mammaire) • chez la femme, 4 types principaux : – discoïde – conique – piriforme – pédiculé • volume de 200 à 350 cm^3 (hors grossesse) • diamètre de 6 à 10 cm à l'implantation du sein
Description	
Composition (fig. 5-113)	**1) en surface** • la surface aréolaire ou aréole (Ø 40 à 50 mm) à la périphérie du mamelon présentant des glandes sudoripares et sébacées (tubercules de Morgagni, prenant le nom de tubercules de Montgoméry lors de leur développement au cours de la grossesse), recouvrant des fibres musculaires (m. aréolaire) • le mamelon (ou papille, ou ostium papillaire), au centre, comprenant l'aréole et le téton (qui est également doublé de fibres musculaires : m. mamillaire → thélotisme ou érection du mamelon) **2) dans la masse du sein** • la glande mammaire (composée de 10 à 15 lobules drainés chacun par un canal lactophore aboutissant au mamelon) • la graisse • les canaux lactophores (ou galactophores)
Structure	• glandulaire et graisseuse
Fixité (*cf.* fig. 5-113)	• le sein est souple, sa masse est mobile • **ll. sous-cutanés** (crêtes de Duret) qui amarrent la périphérie de la glande mammaire aux téguments • **ll. suspenseurs** du sein, prolongements internes du fascia superficiel formant des septums (anciens ll. de Cooper) négligeables en matière de maintien ; ils sont plus marqués inférieurement, réalisant le pli sous-mammaire • **plaque aréolo-mamelonneraire**, point fixe cutané irradiant de l'épiderme vers la profondeur (absence de derme au niveau du mamelon) • plaque cellulo-adipeuse rétro-glandulaire (offre plus un plan de glissement qu'un maintien) • **pédicules** vasculaires (qui assurent un treillis de maintien interne) • **indirectement** : le muscle platysma (qui suspend la peau acromio-claviculaire à la base de la tête, à la manière d'un tenseur cutané)
Rapports	• **en superficie :** peau et tissu sous-cutané • **en profondeur :** – tissu cellulo-graisseux, aponévrose du grand pectoral et son corps charnu – cage thoracique (côtes et intercostaux)

▶ **5-114**

Artères du sein (vue antérieure).

1. Aa. intercostales
2. A. thoracique latérale
3. Rameau thoracique de l'a. thoraco-acromiale
4. A. thoracique suprême
5. A. subclavière
6. A. thoracique interne
7. Glande mammaire

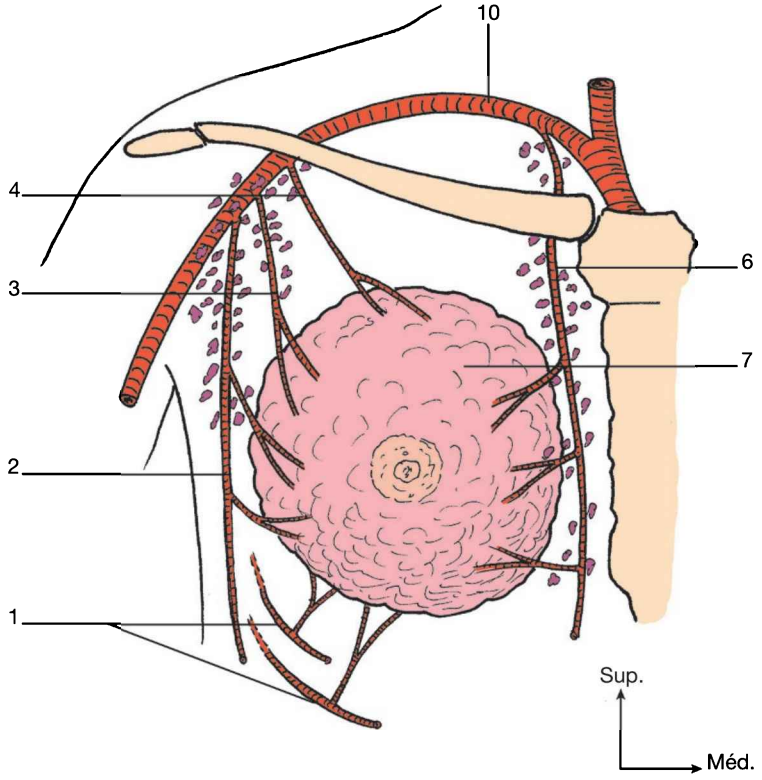

PVN	
Artères (fig. 5-114)	• aa. thoracique interne, thoracique latérale
Veines	• vv. profondes satellites des artères • vv. superficielles très développées en période de grossesse
Lymphatiques	• lymphatiques périglandulaires (environ 35) comprenant • des nœuds superficiels (les plus nombreux) drainant les ¾ inf. et superficiels de la glande vers la fosse axillaire – des nœuds profonds, drainant vers les lymphocentres parasternaux • lymphonœuds axillaires
Nerfs	• fibres végétatives formant un réseau autour les vaisseaux, canaux et alvéoles • fibres sensitives, particulièrement nombreuses au niveau du mamelon (rôle sensoriel dans le plaisir et rôle fonctionnel lors de la tétée)
Remarques	• il existe des seins surnuméraires, réduits à un ou des mamelons échelonnés sur deux lignes infra-mammaires et légèrement convergentes vers le bas (correspondant à l'alignement des tétines des quadrupèdes) • le sein masculin est inexistant, réduit à une petite aréole et son extrémité

Incidences pratiques

- Intérêt d'un soutien vestimentaire efficace dans la pratique de sports et selon le poids de la poitrine.
- Le poids de la poitrine peut tracter le fascia superficiel vers le bas (le platysma est un tenseur de la peau supérieure vers le haut) et contribuer à fermer la pince costo-claviculaire, responsable d'un syndrome de compression des vaisseaux subclaviers.
- La (auto)palpation du sein examine les cadrans inféro-médial et latéral, supéro-médial et, surtout, supéro-latéral (proche de l'aisselle), ainsi que la zone centrale du mamelon.

QROC

Corrigés p. 265

1. Quels sont les rapports du pénis ?
2. Quelles sont les différentes parties du conduit déférent ?
3. Quelles artères vascularisent le sein ?
4. De quoi est composée la vulve ?
5. Quelle est la fonction du clitoris ?
6. Quels nerfs participent à l'innervation de la vulve ?
7. Quels sont les moyens de fixité du sein ?

This page intentionally left blank

6

PAQUETS VASCULO-NERVEUX

© 2018, Elsevier Masson SAS. Tous droits réservés

ARTÈRE AORTE

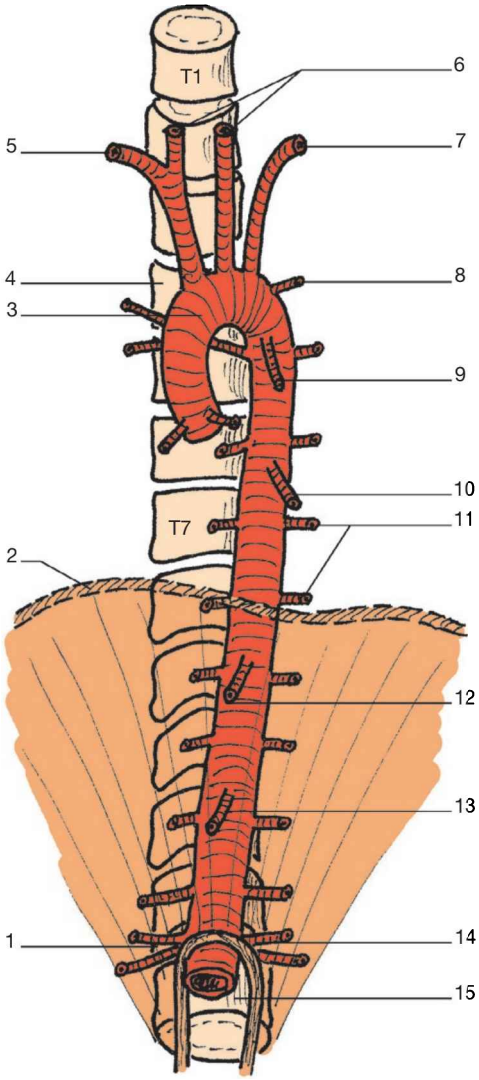

6-1

Artère aorte thoracique (vue antérieure).

1. A. phrénique supérieure droite
2. M. diaphragme
3. Crosse aortique
4. T4
5. A. subclavière droite
6. Aa. carotides communes
7. A. subclavière gauche
8. 4e a. intercostale
9. A. broncho-œsophagienne
10. Rameau bronchique gauche
11. Aa. intercostales
12. Rameau œsophagien supérieur
13. Rameau œsophagien inférieur
14. A. phrénique supérieure gauche
15. Hiatus aortique

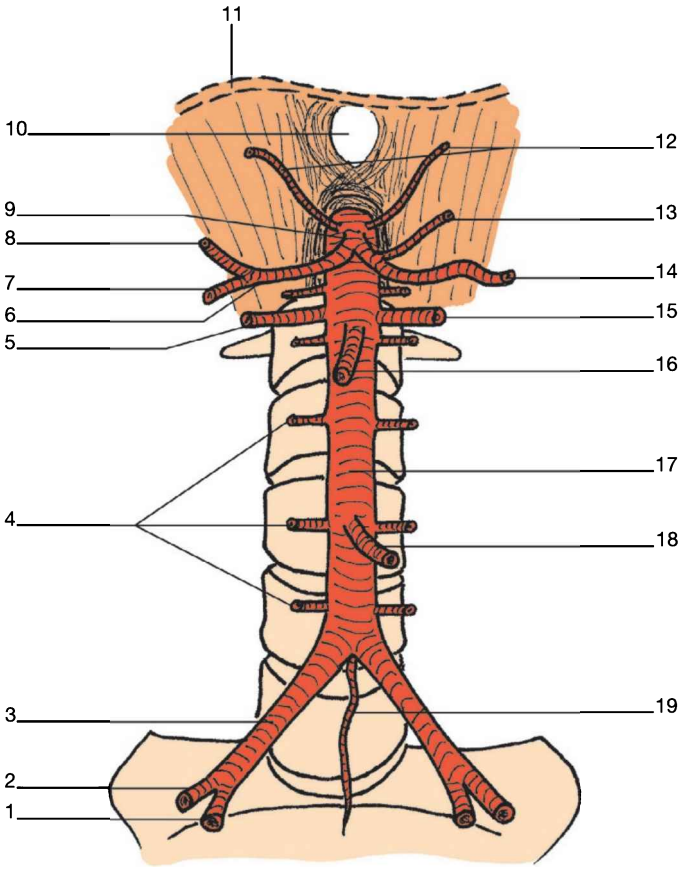

6-2

Artère aorte abdominale (vue antérieure).

1. A. iliaque interne
2. A. iliaque externe
3. A. iliaque commune droite
4. Aa. lombales
5. A. rénale droite
6. A. hépatique commune
7. A. gastro-duodénale
8. A. hépatique propre
9. Tronc cœliaque
10. Hiatus œsophagien
11. M. diaphragme
12. Aa. phréniques inférieures
13. A. gastrique gauche
14. A. splénique
15. A. rénale gauche
16. A. mésentérique supérieure
17. A. aorte abdominale
18. A. mésentérique supérieure
19. A. sacrale médiane

Plusieurs vaisseaux ou nerfs font passage au niveau du tronc. Nous pouvons répertorier les plus importants.

Définition	• c'est la plus grosse artère du corps (30 mm à son origine) • issue du ventricule gauche, elle apporte le sang oxygéné à toutes les parties du corps • divisée en 2 tronçons successifs
Composition	**1) aorte thoracique** – partie proximale : dite « ascendante » (segment 1 de chirurgie vasculaire) – partie moyenne : dite « crosse de l'aorte » (segment 2) – partie distale : dite « descendante » (segment 3) **2) aorte abdominale** – 2 parties en continuité : supra et infra-rénales
Trajet	**1) aorte thoracique** (fig. 6-1) • différentes directions : ascendante → crosse à concavité inf. vers la gauche → descendante (oblique en bas et légèrement en dedans et en avant) • étendue : T4 → T12 • Ø : 30 mm (proximal) → 18/20 mm (distal) • branches : – ascendante : coronaires – crosse : tronc brachio-céphalique, carotide commune gauche, subclavière gauche – descendante : aa. pour les bronches, œsophage, intercostales et phréniques sup. • se continue par l'aorte abdominale au niveau du hiatus aortique • **2) aorte abdominale** (fig. 6-2) • direction : ± verticale (légèrement oblique en bas et dedans) • étendue : T12 → L4/L5 • Ø : moyenne de 12 à 20 mm • branches : – aa. pariétales : phréniques inf., lombales – aa. viscérales : tronc cœliaque, aa. mésentériques sup. et inf. – aa. urogénitales : surrénales, rénales, génitales (testiculaires ou ovariques) • terminaison : bifurcation en iliaques communes droite et gauche (angle de 60/70°), ainsi qu'un rameau grêle nommé sacrale médiane

6-3

Rapports de l'aorte thoracique, portion descendante (coupe transversale).

1. N. phrénique droit
2. Sternum
3. V. cave inférieure
4. Ventricule droit
5. Ventricule gauche
6. N. phrénique gauche
7. N. vague gauche (X)
8. Poumon gauche
9. A. aorte descendante
10. V. hémi-azygos
11. Chaîne Σ gauche
12. T9
13. Conduit thoracique
14. Chaîne Σ droite
15. V. azygos
16. N. vague droit (X)
17. Œsophage
18. Poumon droit
19. Lobe droit du foie

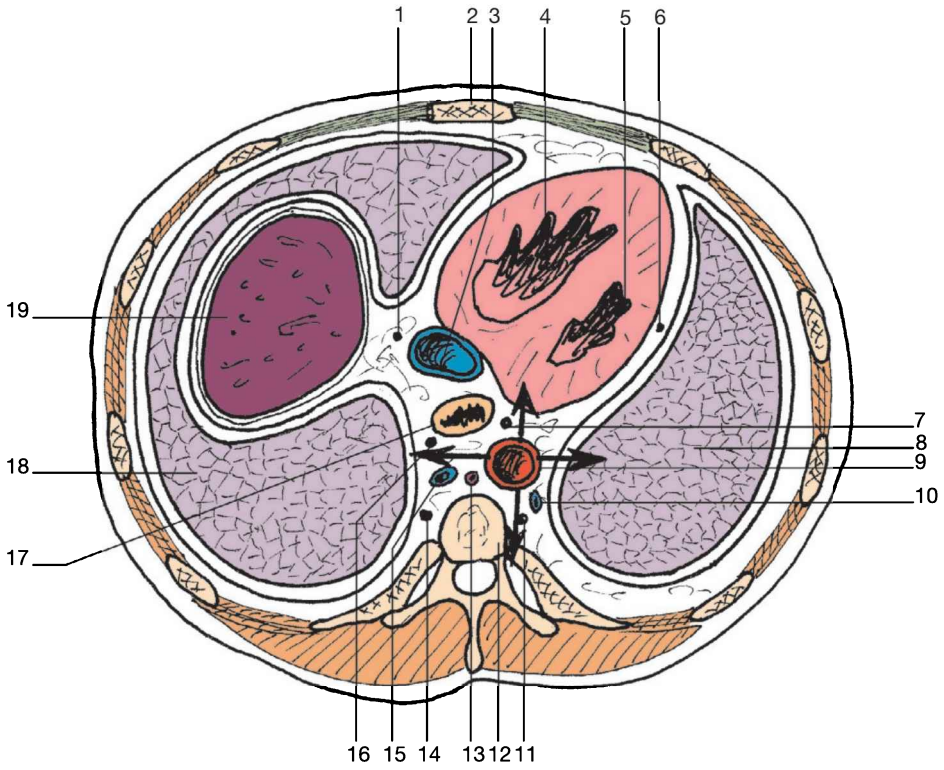

6-4

Rapports de l'aorte abdominale (coupe transversale).

1. Mm. droits
2. Côlon transverse
3. Pancréas
4. Anses grêles
5. Côlon descendant
6. Rein gauche
7. V. rénale gauche
8. Pilier gauche du diaphragme
9. Chaîne Σ gauche
10. A. aorte abdominale
11. Disque L1-L2
12. Chaîne Σ droite
13. Pilier droit du diaphragme
14. Psoas droit
15. Arcade médiale (du psoas)
16. Mm. érecteurs du rachis
17. M. carré des lombes
18. Arcade intermédiaire (du carré des lombes)
19. Rein droit
20. Foie
21. V. cave inférieure
22. A. mésentérique supérieure
23. Duodénum D2
24. Côlon ascendant
25. Mésentère

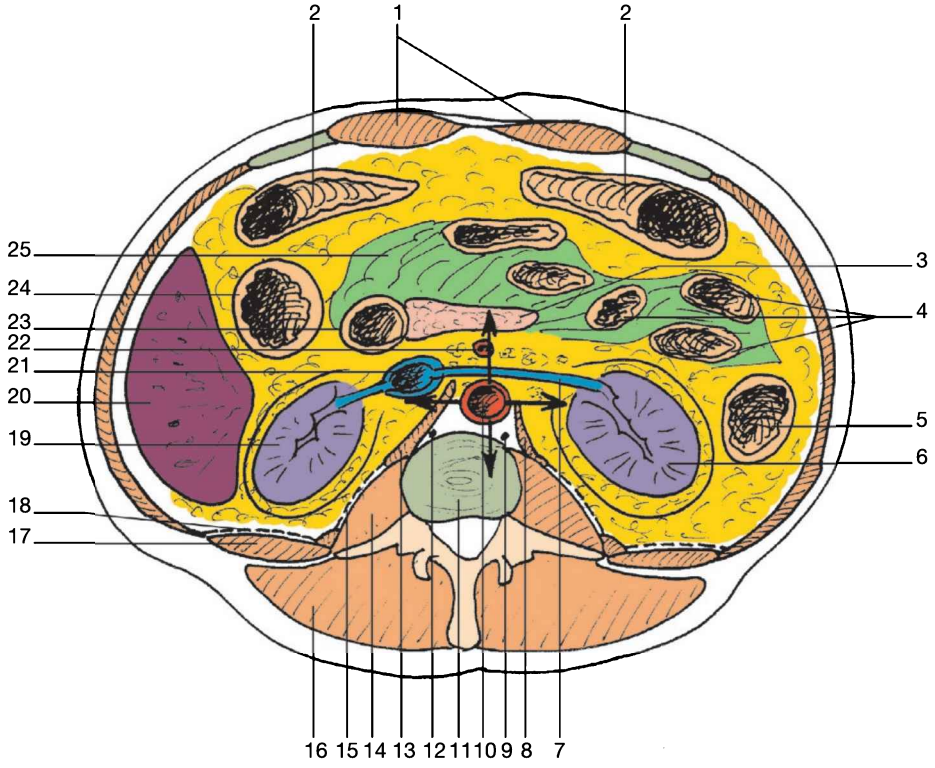

Rapports	**1) aorte thoracique** • *ascendante :* – en avt : a. pulmonaire et cavité péricardique – en arr. : a. pulmonaire droite et cavité péricardique – à droite : VCS + n. phrénique droit – à gauche : n. phrénique gauche, a. pulmonaire • *crosse :* – en avt-gauche : l. vertébro-péricardique gauche, nn. phrénique gauche + vague gauche – en arr.-droit : VCS, trachée + n. vague droit, n. phrénique droit, partie gauche de T4 – en ht : gerbe supra-aortique (tronc brachio-céphalique, carotide commune gauche, subclavière gauche), v. brachio-céphalique gauche – en bas : bifurcation de l'a. pulmonaire, n. laryngé récurrent, bronche principale (souche) gauche • *descendante :* (fig. 6-3) – en avt : pédicule pulmonaire gauche, ligt. triangulaire du poumon, œsophage (au-dessus de T10), n. vague gauche (X), puis le cœur gauche – en arr. : v. hémi-azygos, chaîne sympathique têtes costales gauches, puis corps vertébraux thoraciques – à droite : conduit thoracique, v. azygos, œsophage, n. vague droit, puis plèvre et poumon droits – à gauche : plèvre et poumon gauches **2) aorte abdominale** (fig. 6-4) • *en avant :* – rétro-péritonéal : v. rénale gauche (sous la naissance de la mésentérique sup.), plexus cœliaque, nœuds pré-aotiques – intra-péritonéal : viscères (régions cœliaque, puis duodéno-pancréatique, puis racine du mésentère et racine primitive du mésocôlon sigmoïde) • *en arrière :* corps vertébraux + disques, piliers du diaphragme, nœuds rétro-aortiques • *à droite :* VCI (d'abord accolée puis séparée par le pilier droit du diaphragme) • *à gauche :* tronc sympathique gauche, puis psoas corporéal, puis rein gauche et surrénale gauche, vaisseaux génitaux gauches et uretère gauche

ARTÈRES PULMONAIRES

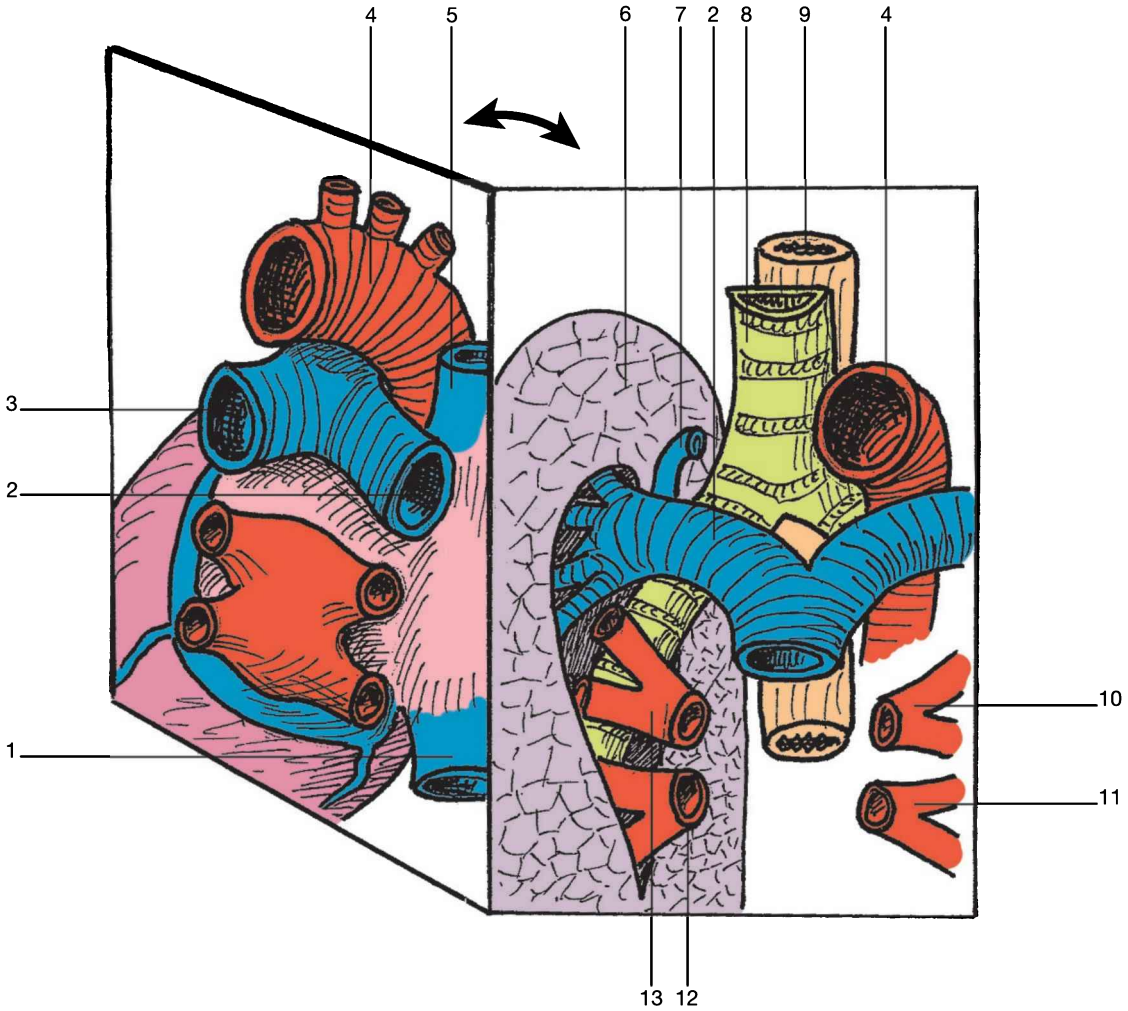

▶ **6-5**

Artères pulmonaires (vues postérieure et antérieure).

1. V. cave inférieure
2. A. pulmonaire droite
3. A. pulmonaire gauche
4. Crosse aortique
5. V. cave supérieure
6. Poumon droit
7. Crosse de la v. azygos
8. Trachée
9. Œsophage
10. V. pulmonaire supérieure gauche
11. V. pulmonaire inférieure gauche
12. V. pulmonaire inférieure droite
13. V. pulmonaire supérieure droite

Définition	• artères transportant le sang désoxygéné (de type veineux) depuis le cœur jusqu'aux poumons
Situation	• médiastin supérieur (portion extra-pulmonaire) • du ventricule droit → tronc pulmonaire, puis bifurcation en 2 branches, jusqu'aux hiles pulmonaires droit et gauche
Composition	3 éléments : **1) tronc ou a. pulmonaire** (cœur → bifurcation pulmonaire) **2) a. pulmonaire droite** (bifurcation → poumon droit) **3) a. pulmonaire gauche** (bifurcation → poumon gauche)
Trajet (fig. 6-5)	**1) tronc ou a. pulmonaire** • *origine :* orifice le plus sup. et ant. du cœur, présente 3 valvules sigmoïdes (1 ant., 1 post-lat. droite, 1 post-lat. gauche), Ø 22 mm) (*cf.* fig. 4-9) • *trajet :* essentiellement intra-péricardique, monte en arrière, à gauche et en haut, s'enroulant autour de l'aorte ascendante • *terminaison :* bifurcation pulmonaire, sous la bifurcation trachéale (légèrement à gauche de la ligne médiane, niveau T4-T5) **2) a. pulmonaire droite** • *origine :* bifurcation pulmonaire (Ø 20 mm) • *trajet :* longue (5 cm), prolonge la courbe du tronc pulmonaire puis se porte frontalement et horizontalement à droite, passant sous les crosses de l'aorte puis de la v. azygos. Après croisement de la VCS, donne naissance à une grosse branche pour le lobe sup. du poumon droit, passe devant la division en bronches lobaires sup. et intermédiaire (droites) • *terminaison :* hile pulmonaire droit **3) a. pulmonaire gauche** • *origine :* bifurcation pulmonaire (Ø 18 mm) • *trajet :* plus courte qu'à droite (3 cm), se porte en arrière et légèrement à gauche et en ht, passe en avant de la bronche principale gauche puis s'infléchit en bas et en arr. de la bronche lobaire sup. gauche • *terminaison :* hile pulmonaire gauche
Rapports	**1) tronc ou a. pulmonaire** • *en avant :* culs-de-sac pleuraux costo-médiastinaux et reliquats du thymus, plastron costo-sternal • *en arrière :* œsophage • *en haut :* bifurcation pulmonaire • *en bas :* ostium du tronc pulmonaire • *à droite :* aorte ascendante (qui est ainsi légèrement repoussée à droite) • *à gauche :* a. coronaire gauche et auricule gauche, puis PVN phrénique gauche et poumon gauche **2) a. pulmonaire droite** • *en avant :* médiastin ant. • *en arrière :* aorte descendante et VCS • *en haut :* crosses de l'aorte et de la v. azygos • *en bas :* oreillettes cardiaques, puis vv. pulmonaires droites • *à droite :* aorte ascendante, plèvre médiastinale et poumon droit **3) a. pulmonaire gauche** • *en avant :* médiastin ant. • *en arrière :* bronche principale gauche et aorte descendante • *en haut :* crosse aortique • *en bas :* bronche principale gauche et vv. pulmonaires gauches • *à gauche :* plèvre médiastinale et poumon gauche

VEINES PULMONAIRES

Définition	• vaisseaux apportant le sang oxygéné des poumons à l'oreillette gauche
Situation	• médiastin supérieur • réparties entre pulmonaires droite et gauche • situées en avant des artères
Trajet	au nombre de 4 (2 à droite et 2 à gauche) : – v. pulmonaires droites : une v. sup. (lobes sup. + moy.) et une inf. (lobe inf.) – v. pulmonaires gauches : une v. sup. (lobes sup. + lingula) et une inf. (lobe inf.) – chacune des 4 est formée de 2 racines (crâniale et caudale)

SYSTÈME CAVE

▶ 6-6

Veine cave supérieure entre les pointillés (vue latérale droite).

1. V. cave inférieure
2. Centre phrénique
3. Vv. pulmonaires droites
4. A. pulmonaire droite
5. Crosse de la v. azygos
6. Trachée
7. Œsophage
8. Tronc veineux brachio-céphalique droit
9. Tronc veineux brachio-céphalique gauche
10. Crosse aortique
11. V. cave supérieure
12. A. pulmonaire gauche
13. Oreillette droite

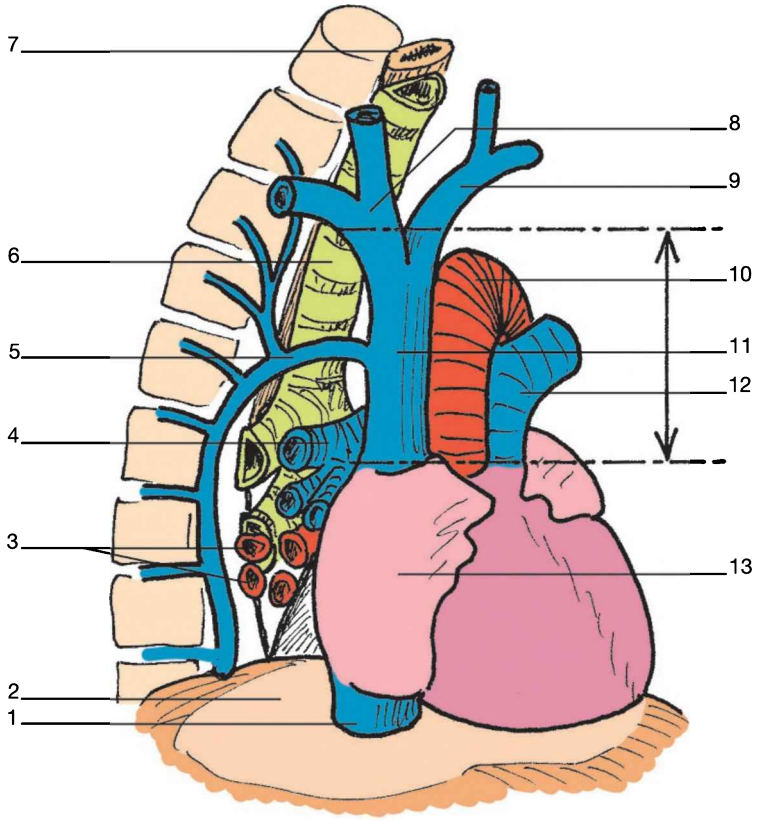

Définition	• système collecteur de la circulation de retour du sang supra-diaphragmatique (veine cave supérieure : VCS) et infra-diaphragmatique (veine cave inférieure : VCI) à l'exclusion du sang du tube digestif
Situation	**1) VCS** • en arr. de la moitié médiale des 2 premiers cartilages costaux **2) VCI** • de L4 → T9, latéro-vertébrale droite
Territoire	**1) VCS** • territoire de distribution de la crosse aortique et de l'aorte thoracique **2) VCI** • territoire de distribution des MI, parois et contenus de l'abdomen et du petit bassin, colonne vertébrale et son contenu
Trajet	**1) VCS** (fig. 6-6) • *origine :* réunion des troncs brachio-céphaliques droit et gauche (le droit est ± vertical, le gauche ± horizontal). Ces troncs collectent le sang des membres supérieurs (vv. subclavières) et de la tête et du cou (*cf. infra* paragraphe spécifique) • *trajet :* longue de ± 7 cm, Ø 20/22 mm, oblique en bas et arr., accolée au flanc postéro-droit de l'aorte ascendante (⅔ de son trajet) et devient intrapéricardique (⅓ de son trajet) • terminaison : oreillette droite (ostium sans valvule) • *branche :* une seule, la v. azygos (crosse) juste avant la portion intrapéricardique ▶

[1] Territoire important représentant les 3/5 du sang veineux total.

[2] La VCI est un système avalvulé (la valvule de l'atrium droit, dite d'Eustachi, est non fonctionnelle, c'est un reliquat de la vie embryonnaire, réduit à un simple repli endocardique). Les valvules ostiales des collatérales sont donc primordiales sur le plan fonctionnel (valvule de la jonction fémoro-iliaque, valvule ostiale des collatérales viscérales pelviennes, valvule pré-ostiale de la v. gonadique).

▶ **6-7**

Veine cave inférieure (VCI) (vue antérieure).

1. V. ilio-lombale
2. V. gonadique droite
3. Vv. lombales
4. V. rénale droite
5. V. surrénale droite
6. V. cave inférieure
7. V. phrénique droite
8. V. hépatique supérieure droite
9. V. hépatique moyenne
10. V. hépatique supérieure gauche
11. Centre phrénique
12. A. aorte
13. A. mésentérique supérieure
14. Glande surrénale gauche
15. V. surrénale gauche
16. V. rénale gauche
17. Rein gauche
18. V. gonadique gauche
19. Bifurcation aortique
20. V. iliaque commune gauche
21. V. iliaque externe
22. V. iliaque interne

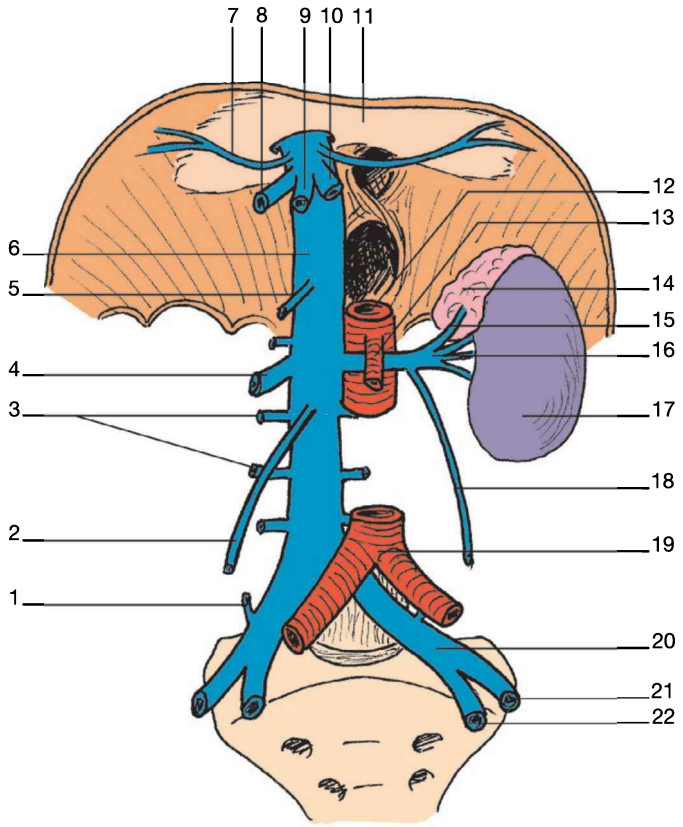

▶ **6-8**

Veines de la tête et du cou.

1. V. subclavière
2. V. jugulaire externe
3. V. vertébrale
4. V. jugulaire postérieure
5. V. occipitale
6. V. auriculaire postérieure
7. V. temporale superficielle
8. V. maxillaire
9. V. faciale
10. V. linguale
11. V. thyroïdienne supérieure
12. V. thyroïdienne moyenne
13. V. thyroïdienne inférieure
14. V. jugulaire antérieure
15. V. jugulaire interne

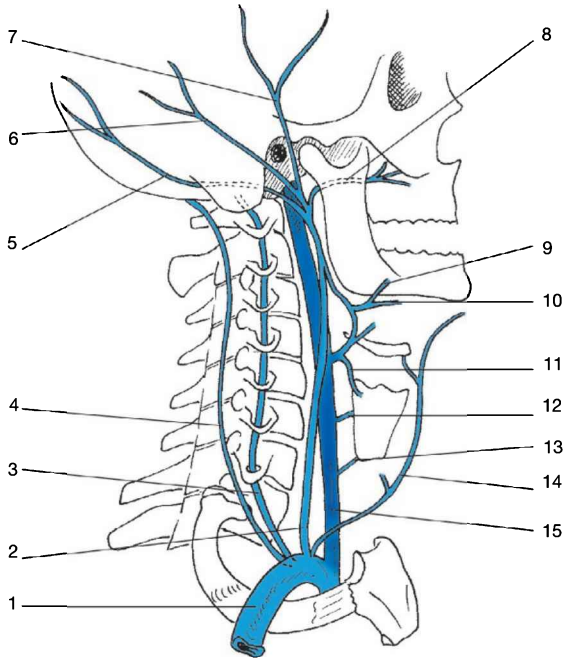

	2) VCI (fig. 6-7) • *origine :* jonction des 2 veines iliaques communes, niveau du flanc droit de L5 (en dessous de la bifurcation aortique) • *trajet :* en 2 portions séparées par le diaphragme – **abdominal** : trajet le plus long (18 cm), Ø 20 mm à la partie caudale, vertical – **traversée diaphragmatique** : en regard de T9, dans la foliole droite, entre les 2 bandes crâniale et caudale, dans le foramen de la VCI, avec le n. phrénique droit – **thoracique** : trajet le moins long (4 cm), Ø 30 mm à la partie crâniale • *terminaison :* se jette dans l'atrium droit • *branches :* – **pariétales** : vv. phréniques inf., vv. lombales (2 fois 4), racine médiale de l'azygos – **viscérales** : v. génitale droite, vv. rénales (en L1, la gauche passant sous la naissance de l'a. mésentérique sup.), v. surrénalienne moy. droite (la gauche se jette dans la v. rénale gauche), et les 2 grosses veines hépatiques (l'hépatique droite et le tronc commun des hépatiques moy. et gauche)[3] • *anastomoses* : avec la VCS (au niveau de la paroi abdominale ant., au niveau des azygos, au niveau des plexus rachidiens) et avec le système porte
Veines de la tête et du cou (fig. 6-8)	• Aboutissent dans les troncs veineux brachio-céphaliques droit et gauche (gauche plus long que le droit pour atteindre la position latéralisée à droite de la VCS) • Outre les sinus veineux intracéphaliques, les principales sont : – *les veines diploïques et émissaires :* les premières, volumineuses et avalvulées, nommées ainsi car siégeant dans le diploé. Elles drainent le sang veineux et, grâce aux veines émissaires, l'envoient (d'où leur nom) de la superficie vers la profondeur[4] – les veines jugulaires : au nombre de 4 – **jugulaire int.** : gros tronc veineux faisant suite au sinus sigmoïde. Située en profondeur du SCOM, presque verticale, longe l'artère carotide int. puis la carotide commune – **jugulaire ext.** : plus petite que la précédente, draine le territoire superficiel de la tête et du cou. Elle croise superficiellement le SCOM, obliquement vers le bas et l'arrière – **jugulaire ant.** : encore plus petite, superficielle, descend en avt du m. sterno-hyoïdien – **jugulaire post.** : plus petite également, profonde, descend en arr. de l'a. vertébrale – *les veines vertébrales :* satellites des artères de même nom

[3] Chez le fœtus, le canal veineux (Arantius), oblitéré après la naissance, fait communiquer la VCI et la v. porte.
[4] Rôle dans la thermorégulation (refroidissement) du cerveau.

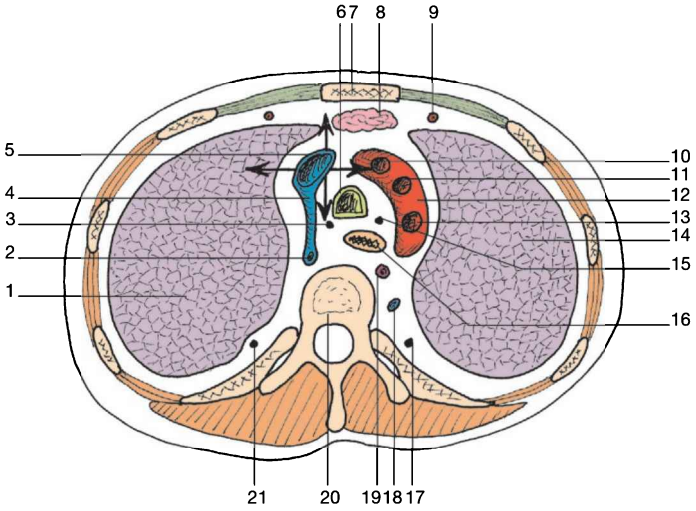

▶ 6-9

Rapports de la veine cave supérieure en T4 (coupe transversale).

1. Poumon droit
2. V. azygos
3. N. vague droit (X)
4. Crosse de la v. Azygos
5. V. cave supérieure
6. Trachée
7. Sternum
8. Thymus
9. A. thoracique interne
10. Tronc brachio-céphalique
11. A. carotide commune gauche
12. Crosse aortique
13. A. subclavière gauche
14. Poumon gauche
15. N. vague gauche (X)
16. Œsophage
17. Chaîne Σ gauche
18. V. hémi-azygos
19. Conduit thoracique
20. T4
21. Chaîne Σ droite

▶ 6-10

Rapports de la veine cave inférieure, en L1 (coupe transversale).

1. Processus xiphoïde
2. Bourse omentale
3. Estomac
4. Pancréas
5. Rate
6. A. aorte
7. Pilier gauche du diaphragme
8. Rein gauche
9. Chaîne Σ gauche
10. Conduit thoracique
11. L1
12. Chaîne Σ droite
13. Mm. érecteurs du rachis
14. V. azygos
15. Rein droit
16. Pilier gauche du diaphragme
17. V. cave inférieure
18. A. mésentérique supérieure
19. V. porte
20. Foie

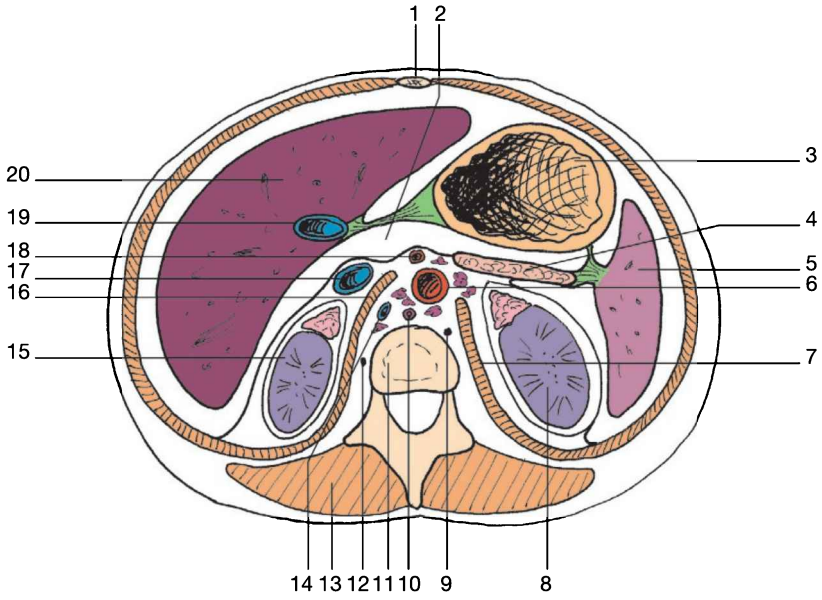

Rapports	**1) VCS (extrapéricardique)** (fig. 6-9) • *en avant :* lobe droit thymus, cul-de-sac costo-médiastinal droit de la plèvre, plastron sterno-costal • *en arrière :* flanc droit de la trachée, crosse azygos, pédicule pulmonaire droit, n. vague droit et chaîne latéro-trachéale droite • *latéralement :* plèvre médiastinale et poumon droit • *médialement :* aorte ascendante et crosse aortique • **2) VCI (situation rétropéritonéale)** (fig. 6-10) • *en avant (rapports digestifs)* : de bas en haut – infra-duodénaux : racine du mésentère, mésocôlon ascendant – duodénaux-pancréatiques : portion D3 du duodénum (horizontale) et tête du pancréas – omento-hépatiques : hiatus de la bourse omentale (Winslow), puis jonction du lobe droit et du lobe caudé du foie, v. porte • *en arrière (rapports pariétaux) :* – inféro-rénal : corps vertébraux[5], psoas, n. génito-fémoral, tronc Σ droit – rénal et supra-rénal : pilier droit du diaphragme, n. grand splanchnique et v. azygos, tronc Σ, n. petit splanchnique • *à droite (et en arr.) :* uretère et rein droits • *à gauche :* aorte (séparée par pilier droit du diaphragme)

[5] Cette situation antérieure peut être à l'origine de lésions ou pathologies (plus antérieure que l'aorte, elle est plus facilement lésée lors de cœlioscopies ; sa position antérieure au rachis favorise sa compression en cas de lordose gravidique, de lordose pathologique, de scoliose lombaire droite), voire, rarement de surpression liée à la défécation.

SYSTÈME PORTE[7]

6-11

Situation du système porte.

1. V. cave inférieure
2. Vv. hépatiques
3. V. cave supérieure
4. V. azygos
5. V. subclavière droite
6. V. jugulaire interne droite
7. Sternum
8. Cœur
9. Diaphragme
10. Foie
11. V. splénique
12. V. porte
13. V. mésentérique supérieure
14. V. mésentérique inférieure

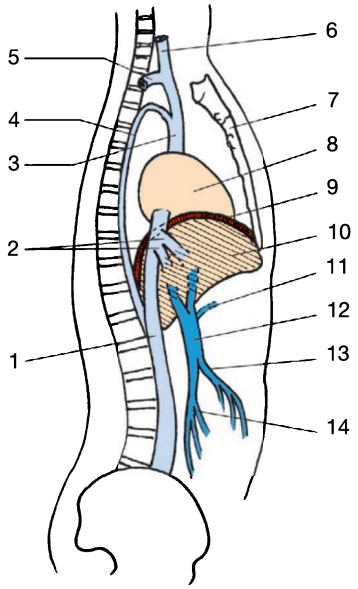

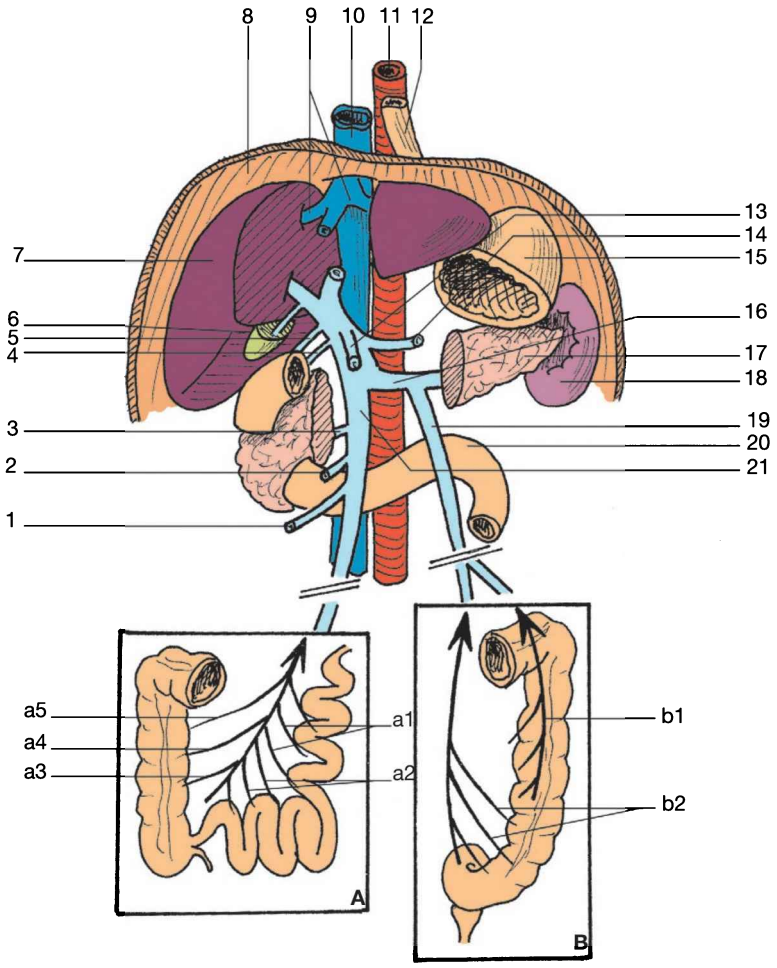

6-12

Trajet du système porte (vue antérieure schématique).

A. Vv. jéjunales (a1), iléales (a2), iléo-colique (a3), colique droite (a4) et colique moyenne (a5)

B. Vv. colique gauche (b1) et sigmoïdiennes (b2)

1. V. colique droite
2. V. colique moyenne
3. V. pancréato-duodénale inf. et post.
4. V. pancréato-duodénale sup. et post.
5. V. pancréatique accessoire
6. Vésicule biliaire
7. Foie
8. M. diaphragme
9. Vv. hépatiques
10. V. cave inférieure
11. A. aorte
12. Œsophage
13. V. gastrique droite
14. V. gastrique gauche
15. Estomac
16. V. splénique
17. Pancréas
18. Rate
19. V. mésentérique inférieure
20. Angle duodéno-jéjunale
21. V. mésentérique supérieure

[7] « Porte » c'est-à-dire zone de passage, rétrécie, entre deux 2 réseaux capillaires de même type (en l'occurrence veineux) : d'un côté celui du sang des territoires digestifs, de l'autre celui du foie.

Définition	• système collecteur du sang du tube digestif infra-diaphragmatique, ainsi que du pancréas, rate, voies biliaires extra-hépatiques et péritoine viscéral
Situation (fig. 6-11)	• région infra-hépatique • système en dérivation du système cave (et le rejoignant après filtrage hépatique, par les veines hépatiques)
Trajet (fig. 6-12)	**1) origine :** au bord sup. de L2, à droite de la ligne médiane, par la réunion des : • v. mésentérique sup. (de l'intestin grêle et côlon ascendant) • v. mésentérique inf. (des côlons transverse, descendant et sigmoïde) • v. splénique (de la rate) **2) trajet :** sans valvule, oblique en haut, avt et à droite, sur 5 à 12 cm de long, Ø ± 20 mm ; possède une paroi très résistante (pression veineuse importante) Branches afférentes : • v. pancréatico-duodénale sup. et post. • v. gastrique gauche • v. pancréatique accessoire (inconstante) • v. gastrique droite • vv. para-ombilicales • vv. cystiques **3) terminaison :** plaque hilaire hépatique, en 2 branches qui se divisent ensuite en branches secondaires segmentaires (Couinaud) : • 1 droite : courte, grosse, ± verticale • 1 gauche : plus longue et moins grosse, plus horizontale

[1] Il existe des vv. portes accessoires : vv. du l. falciforme, vv. du l. triangulaire gauche du foie, petites vv. cystitques, vv. du ligt. rond du foie, vv. paraombilicales, vv. de la plaque hilaire, vv. parabiliaires.

SYSTÈME AZYGOS[8]

▶ **6-13**

Système veineux azygos (vue antérieure schématique).

1. V. iliaque commune droite
2. Vv. lombales
3. Racine médiale de la v. azygos
4. V. azygos
5. Crosse de la v. azygos
6. V. cave supérieure
7. Vv. brachio-céphaliques
8. V. subclavière gauche
9. V. azygos accessoire
10. V. hémi-azygos
11. V. cave inférieure
12. Racine médiale de la v. hémi-azygos
13. V. rénale gauche
14. V. en L1 (arc réno-azygo-lombaire)
15. V. en L2 (inconstante)

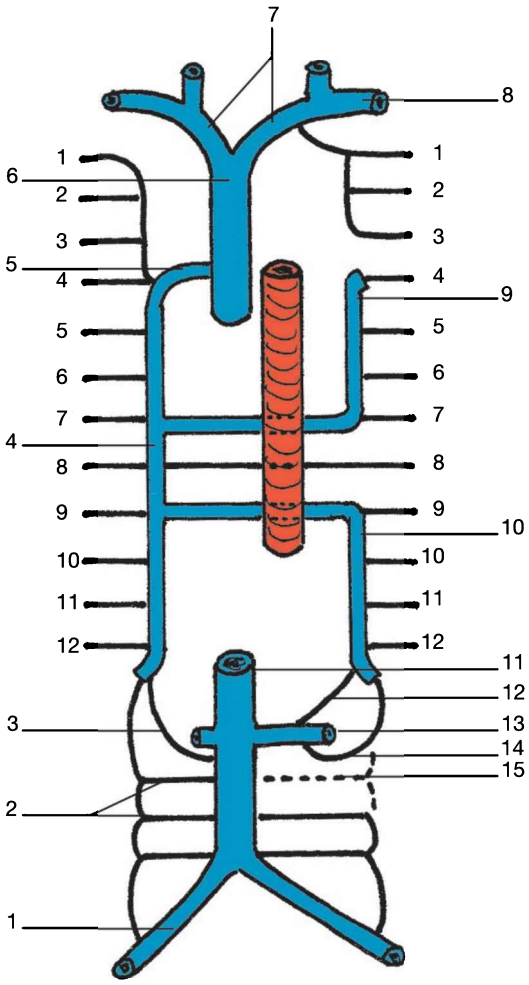

[8] Du grec *a* (privatif) et *zygon* (jumeau), c'est-à-dire veine sans jumelle de l'autre côté.

Définition	• système veineux de dérivation cave formant une anastomose entre les voies caves supérieure et inférieure
Composition	1) **veine azygos** proprement dite, liée à la veine cave supérieure 2) **veine hémiazygos** (ou inf.), plus petite 3) **veine hémiazygos accessoire** (ou sup.), plus réduite encore
Situation (fig. 6-13)	• antérolatérovertébrales (corps vertébraux thoraciques et lombaux sup.) : 1) **veine azygos :** située à droite 2) **veine hémiazygos :** située à gauche, en dessous de T8 3) **veine hémiazygos accessoire :** située à gauche, au-dessus de T8
Trajet	1) **veine azygos :** – *origine :* veine en L2 droite, principalement (la v. en L1 est inexistante), avec anastomose des vv. lombales, formant la v. lombale ascendante droite issue de la VCS – *trajet :* verticale et paravertébrale antéro-droite – *terminaison :* dans la VCS – *branches :* reçoit les vv. intercostales, ainsi que l'hémi-azygos en T9 2) **veine hémiazygos :** – *origine :* veine en L1 gauche, principalement, avec anastomose de l'arc réno-azygo-lombaire de Lejars – *trajet :* verticale et paravertébrale antéro-gauche en dessous de T9 (la 8e v. intercostale se jette souvent directement dans la v. azygos) – *terminaison :* en T9, dans la v. azygos – *branches :* vv. intercostales 9 à 12 3) **veine hémiazygos accessoire :** – *origine :* 4e v. intercostale (les 3 premières se jettent directement dans la subclavière gauche) – *trajet :* verticale et paravertébrale antéro-gauche au-dessus de T7 – *terminaison :* en T7, dans la v. azygos – *branches :* vv. intercostales 4 à 7
Rapports	• *en avant :* – v. azygos : VCS et VCI – vv. hémiazygos et accessoire : a. aorte • *en arrière :* corps vertébraux – v. azygos : de L2 à T1 – v. hémiazygos : de L1 à T9 – v. hémiazygos accessoire : de T7 à T3 • *latéralement :* tronc sympathique et paroi post. du tronc • *médialement :* conduit thoracique

RÉSEAU LYMPHATIQUE

▶ **6-14**

Réseau lymphatique de la tête et du cou.
1. Nœuds satellites de la jugulaire antérieure
2. Nœuds satellites de la jugulaire interne
3. Nœuds satellites de la jugulaire externe
4. Nœuds satellites du nerf accessoire
5. Nœuds occipitaux
6. Nœuds parotidiens
7. Nœuds buccaux
8. Nœuds submandibulaires

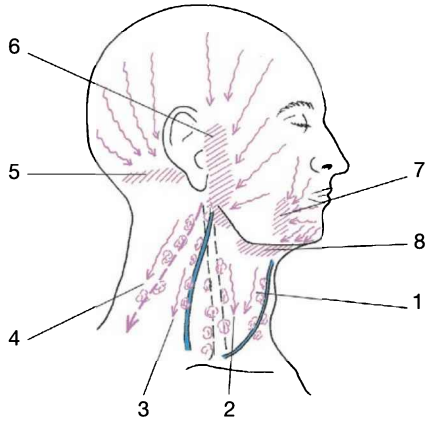

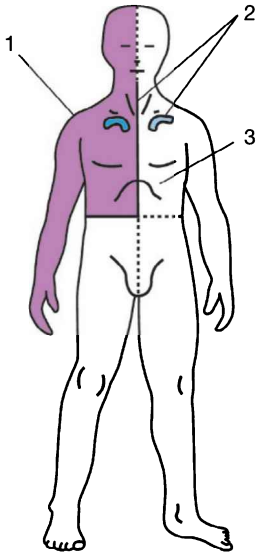

▶ **6-15**

Réseau lymphatique issu des membres.
1. Territoire du membre supérieur droit et partie supéro-droite du tronc
2. Vv. subclavières
3. Territoire du reste du corps (membre supérieur gauche et membres inférieurs)

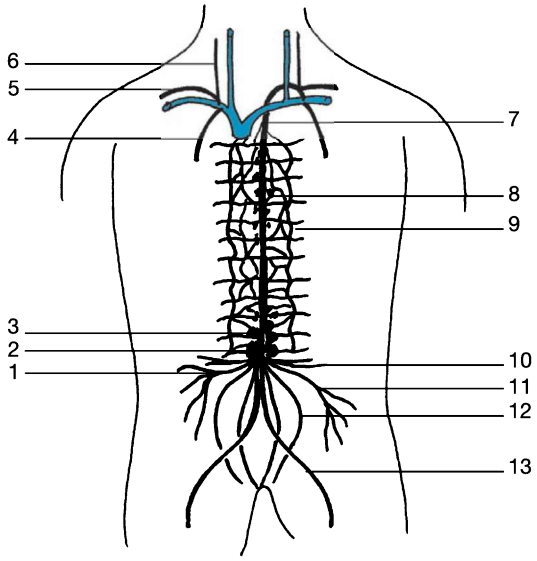

▶ **6-16**

Réseau lymphatique du tronc (vue antérieure).
1. Réseau mésentérique supérieur
2. Citerne du chyle
3. Lymphonœuds cœliaques
4. Tronc broncho-médiastinal
5. Tronc subclavier
6. Tronc jugulaire
7. Canal thoracique
8. Troncs trachéaux et médiastinaux
9. Réseau intercostal
10. Réseau urinaire antérieur et postérieur
11. Réseau mésentérique inférieur
12. Troncs génitaux
13. Tronc du membre inférieur gauche

Définition	• second système de circulation de retour • au niveau du tronc, il se décompose entre les régions thoracique et abdominale
Composition	• le tronc regroupe le **passage** des voies lymphatiques issues des membres sup. et inf. ainsi que les **réseaux propres** au tronc
Réseaux issus de la tête et du cou (fig. 6-14)	• **au niveau de la tête :** les vaisseaux drainent vers la jonction crânio-cervicale, avec les nœuds occipitaux, mastoïdiens, parotidiens, faciaux, submentaux et submandibulaires, l'ensemble conduisant vers les nœuds cervicaux profonds • **au niveau du cou :** les vaisseaux drainent vers les nœuds cervicaux antérieurs superficiels (satellites de la v. jugulaire ant.) et profonds (prélaryngés, thyroïdiens, paratrachéaux)
Réseaux issus des membres (fig. 6-15)	concerne la voie terminale des réseaux lymphatiques des membres en direction du cœur (*cf.* Anatomie de l'appareil locomoteur tomes 1 et 2) **1) pour le MSD et le MSG** • MSD : le tronc lymphatique subclavier droit se jette dans l'angle du tronc veineux brachio-céphalique droit • MSG : le tronc lymphatique subclavier gauche se jette, avec le conduit thoracique, dans la v. subclavière gauche **2) pour les membres inf.** • *origine :* citerne du chyle (en arr. de l'aorte, niveau L2 ou L3) • *trajet :* ascendant, formant le conduit thoracique • *terminaison :* forme une crosse se jetant dans la v. subclavière gauche
Réseaux du tronc (fig. 6-16)	**1) niveau thoracique** → 3 grands courants, dont les 2 premiers sont pairs et symétriques : a) *pariétal ventral :* le long de l'a. thoracique int. b) *pariétal dorsal :* à la partie post. des espaces intercostaux et face antéro-latérale du rachis (plus denses en bas qu'en haut) c) *médiastinal :* courant le plus **important**, associant les courants médiastinaux central (péri-trachéo-bronchique), dorsal et ventral **2) niveau abdominal** → 4 grands courants, pairs et symétriques : a) *tronc du membre inf. :* postéro-latéral → conduit thoracique b) *tronc génital :* satellite de la v. génitale → conduit thoracique c) *tronc urinaire :* rein + surrénale → conduit thoracique d) *tronc intestinal :* avec le confluent droit (hépato-gastro-colo-entérique) et le confluent gauche (gasto-entéro-spléno-colique)

[1] Draine les 4 quadrants : sup. et inf. droits, sup. et inf. gauches.
[2] Les 3 premiers tronc se réunissent pour former les troncs lombaux D et G.

NERFS DU TRONC

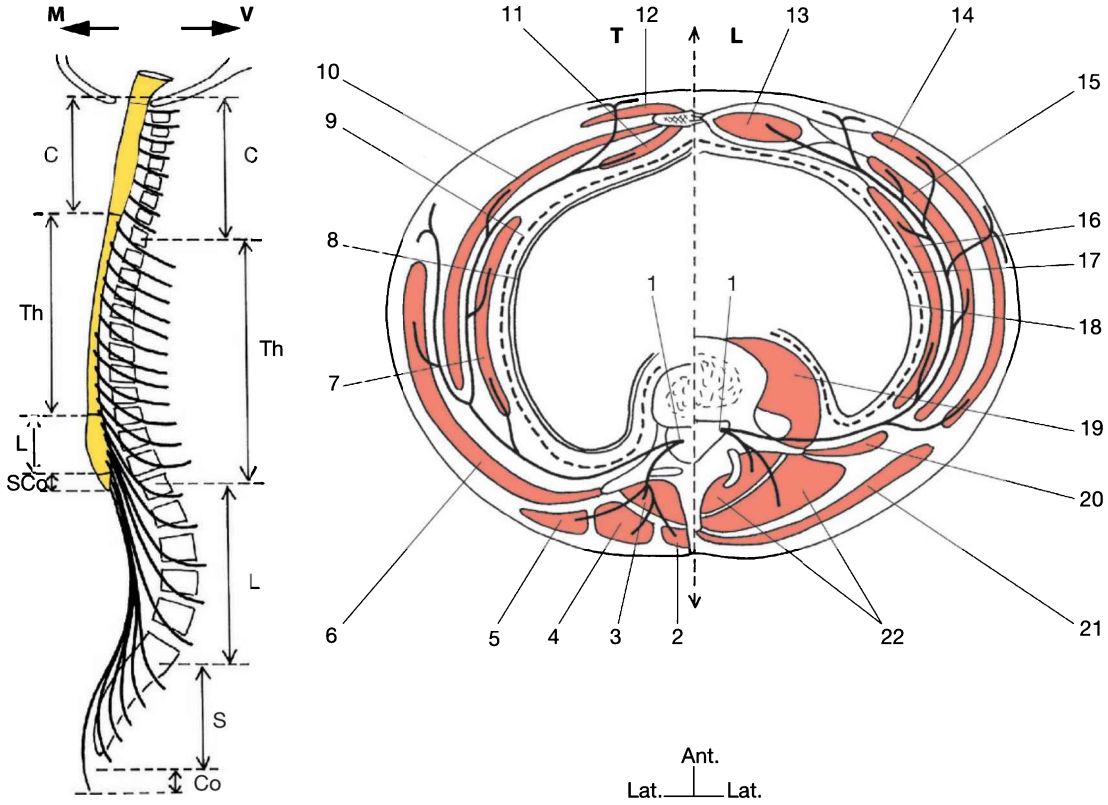

6-17

Nerfs métamériques thoraco-abdomnio-pelviens.

a. Décalage entre les niveaux médullaire (M) et vertébral (V).

b. Nerfs spinaux, aux niveaux thoracique (T) et lombal (L).

1. Ligne blanche
2. M. droit
3. M. transverse
4. M. oblique externe
5. Graine des droits
6. N. ilio-inguinal
7. N. ilio-hypogastrique
8. 12e n. intercostal ou n. subcostal
9. 11e n. intercostal
10. 10e n. intercostal
11. 9e n. intercostal
12. 8e n. intercostal
13. 7e n. intercostal
14. muscle intercostal externe
15. muscle intercostal interne
16. muscle intercostal intime
17. fascia transversalis
18. péritoine
19. muscle psoas
20. muscle carré des lombes
21. muscle grand dorsal
22. partie caudale des érecteurs du rachis (profonds et superficiels)

Définition	comprend 2 ensembles : – nn. issus de la moelle épinière et s'inscrivant dans le schéma métamérique du corps – nn. parcourant les différents étages du tronc
Composition	**1)** nn. métamériques thoraco-abdomino-pelviens **2)** plexus destinés au membre inf. **3)** formations complexes (n. phrénique, plexus pudendal et coccygien) **4)** tronc (orthoΣ) et ses branches **5)** nn. splanchniques **6)** formations paraΣ
Nn. métamériques thoraco-abdomino-pelviens	**1) branches post. spinales** (fig. 6-17a) • = partie post. (la plus grêle) de la division située à la sortie du foramen intervertébral. Au nombre de 31, elles sont destinées aux articulations du rachis (rapport immédiat avec les PAP), aux mm. paravertébraux et à la peau dorsale • ces branches sont horizontales jusqu'à T7, puis de plus en plus obliques qu'elles sont caudales (ex : T11 et T12 → niveau crête iliaque) • il existe des particularités pour quelques racines **2) branches ant. thoraciques** (fig. 6-17b) (= partie ant. de la division spinale, la plus grosse), elles sont destinées aux : • 6 premiers nn. intercostaux → niveau thoracique pur • 7e, 8e, 9e nn. intercostaux → abdomen supra-ombilical • 10e, 11e, 12e nn. intercostaux → abdomen infra-ombilical **3) branches ant. abdomino-pelviennes** (*cf.* Anatomie de l'appareil locomoteur tome 1) • *nn. ilio-hypogastrique et ilio-inguinal :* appartiennent au plexus lombal. De L1 → mm. larges de l'abdomen + peau inguinale, pubienne et organes génitaux externes (+ région glutéale lat. pour le n. ilio-hypogastrique) • *n. génito-fémoral :* appartient au plexus lombal. De L2 → m. crémaster (*cf.* réflexe crémastérien) et peau des organes génitaux externes et partie supéro-lat. du trigone fémoral • *n. cutané lat. de la cuisse :* appartiennent au plexus lombal. De L2 + L3 → peau de la région lat. de la cuisse
Plexus pour le MI (*cf.* Anatomie de l'appareil locomoteur tome 1)	**1) plexus lombal** • issu des racines L2, L3, L4 • situé entre les 2 plans du psoas • 2 grosses branches terminales : n. fémoral (m. quadriceps) et n. obturateur (mm. adducteurs) **2) plexus sacral** • issu des racines L4 + L5 (= TLS), S1, S2, S3 • situé dans le petit bassin, dans l'aponévrose du piriforme • branches collatérales pour les mm. pelvi-trochantériens, fessiers et TFL • 1 très grosse branche terminale : n. sciatique (loge post. de la cuisse et l'ensemble jambe-pied par les nn. tibial et fibulaire commun)

[1] Au niveau du tronc, il existe un « vide » sensitif cutané pour C1 et pour les segments C6 à T1 et L3 à S1, dévolus aux membres sup. et inf.

[2] C5 se répercute au niveau thoracique (niveau interscapulaire), à ne pas méconnaître dans les dorsalgies d'origine cervicale. T1 se répercute en dessous de C5. T2 remonte jusqu'à C5. Les nn. sacraux donnent le plexus sacral dorsal (innerve la partie médiane du sacrum et coccyx).

[3] T1 participe essentiellement au plexus brachial. T2 donne un rameau cutané latéral (partie médiale du bras). T12 (ou n. subcostal) émerge à mi-distance entre ombilic et EIAS [épines iliaques antéro-supérieures] = point appendiculaire de Mc Burney.

[4] Parfois siège de paresthésies (méralgie paresthésique de Roth), il peut être comprimé juste en dedans et en dessous de l'épine iliaque antéro-supérieure.

[5] Ancien n. crural.

6-18

Nerfs phréniques (vue antérieure).
1. Branches terminales du n. phrénique
2. Sinus pleural
3. N. phrénique droit
4. V. cave supérieure
5. M. scalène moyen
6. M. scalène antérieur
7. N. phrénique gauche
8. A. aorte ascendante
9. Tronc pulmonaire
10. Poumon gauche

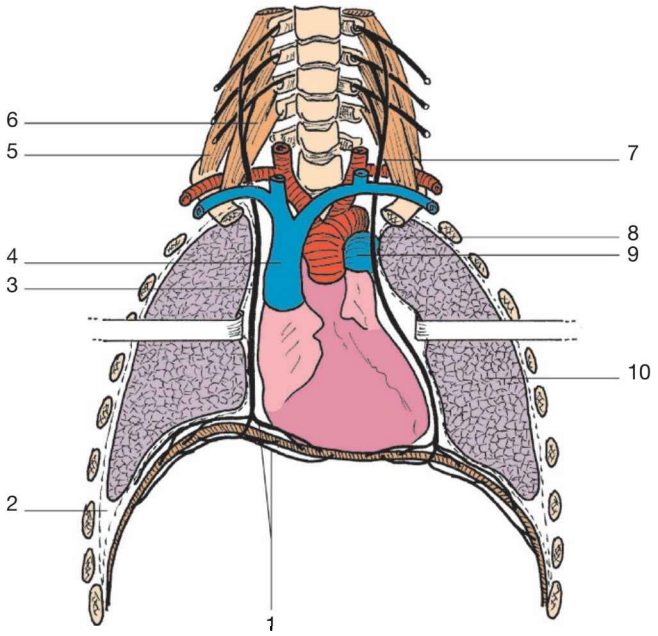

6-19

Système sympathique (Σ).
III. N. oculomoteur
VII. N. facial
IX. N. glosso-pharyngien
X. N. vague
1. Pharynx, larynx
2. Viscères abdominaux
3. Organes pelviens
4. Nn. sacraux
5. Plexus hypogastrique
6. N. splanchniques pelviens
7. N. splanchnique inférieur
8. N. petit splanchnique
9. N. grand splanchnique
10. Nn. splanchniques thoraciques
11. Nn. cardiaques
12. Ganglion cervical supérieur
13. Ganglion cervical moyen
14. Ganglion cervico-thoracique
15. Ganglions spinaux

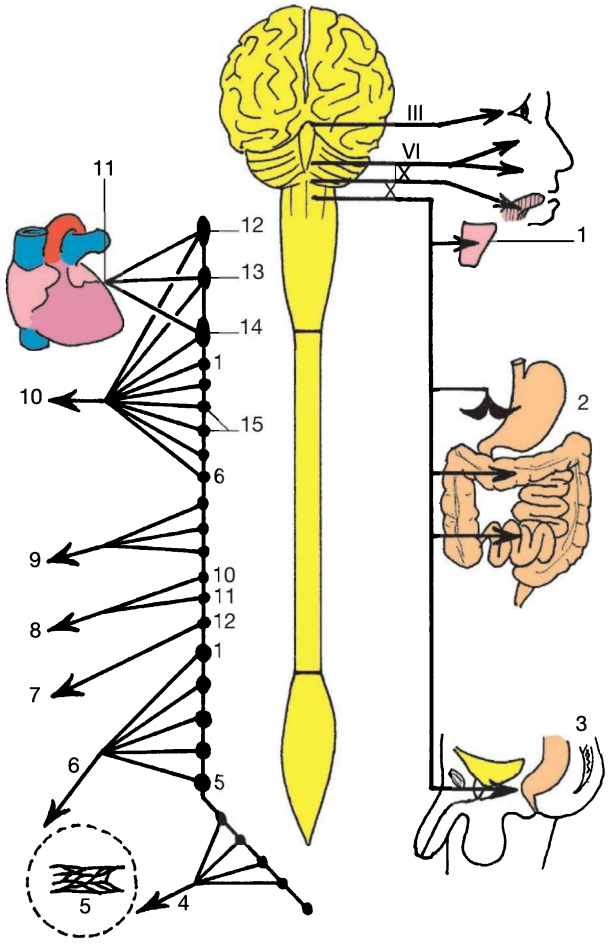

Formations complexes	**1) n. phrénique** (fig. 6-18) • pair, issu des racines C4 (± C3 ou C5) • chemine à la face ant. du scalène ant., traverse l'orifice sup. du thorax entre les aa. et la v. subclavières, puis longe la plèvre médiastinale (le droit longe VCS, atrium droit et VCI ; le gauche suit le bord gauche du cœur) • destiné au diaphragme (+ fibres pour péricarde et plèvre, puis le péritoine proche et, à droite, participe au plexus cœliaque) **2) plexus pudendal** (*cf.* Anatomie de l'appareil locomoteur tome 1) • pair, issu des racines S2 à S4 • situé dans le petit bassin, à la face ant. du piriforme et juste en dessous du plexus sacral • branches collatérales pour les mm. élévateur de l'anus, coccygien et sphincter anal, connexion avec le plexus hypogastrique ; branche terminale = le n. pudendal qui sort du bassin par la grande incisure sciatique et y rentre par la petite, atteint la fosse ischio-rectale (et les vaisseaux pudendaux int.) et longe la branche ischio-pubienne (canal pudendal d'Alcock) en donnant des rameaux pour le périnée (sphincter anal, mm. érecteurs, corps spongieux et n. dorsal de la verge ou du clitoris, peau du gland ou du clitoris et petites lèvres **3) plexus sacro-coccygien** (*cf.* Anatomie de l'appareil locomoteur tome 1) • pair, issu des racines S4 à S5 + n. coccygien • situé dans le petit bassin à la face ant. du m. coccygien • branches : pour les mm. coccygien, partie basse du grand fessier, élévateur de l'anus et sphincter anal, rameaux pour les viscères pelviens, peau du périnée et organes génitaux
Σ (fig. 6-19)	**1) chaîne sympathique** • situation latéro-vertébrale • ganglions imparfaitement métamériques : 3 cervicaux (crânial, moyen, proximal[6]), 12 thoraciques, 4 lombaux (± 1), 4 sacraux **2) nn. splanchniques** • *tronc cervical* – nn. cardiaques – rameaux pour vaisseaux du thorax, œsophage et trachée, bronches et poumons, thymus • *tronc thoracique :* – 6 premiers ganglions → s'unissent aux rameaux cervicaux (même destination thoracique[7]) – 6 derniers → nn. grand et petit splanchniques (vers le ganglion cœliaque – 12e → n. splanchnique imus[8] → plexus rénal • *tronc lombal :* – rameaux vasculaires → aa. aorte, iliaques et vaisseaux du membre inf. – rameaux viscéraux → petit bassin (plexus hypogastrique) • *tronc sacral :* – rameaux pariétaux, vasculaires, viscéraux (plexus hypogastrique)

[6] Le ganglion cervical proximal et uni au 1er ganglion thoracique pour former le ganglion cervicothoracique ou ganglion stellaire.
[7] Le niveau T1 remonte jusqu'au ganglion cervical sup. et est à destination de la tête (vaisseaux, mm. lisses).
[8] Ancien n. splanchnique inférieur (*imus* = superlatif de *inferus*, donc le plus inférieur).

▶ **6-20**

Nerfs vagues droit et gauche (vue antérieure).

1. A. aorte
2. Tronc cœliaque
3. Ganglion cœliaque
4. N. grand splanchnique droit
5. V. cave inférieure
6. N. vague dorsal
7. Bronche principale droite
8. N. récurrent droit
9. A. subclavière droite
10. Thymus
11. A. carotide commune droite
12. N. vague droit (X)
13. N. vague gauche (X)
14. Os hyoïde
15. N. laryngé supérieur
16. Cartilage thyroïdien
17. N. récurrent gauche
18. A. subclavière gauche
19. Crosse aortique
20. Œsophage
21. N. vague ventral
22. M. diaphragme
23. Rameaux gastriques
24. Estomac

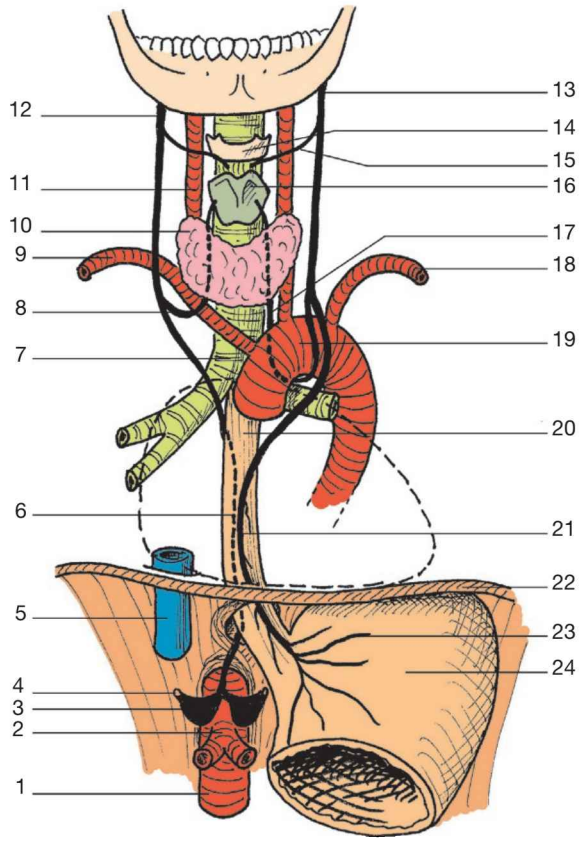

▶ **6-21**

Système paraΣ pelvien (para) (coupe sagittale schématique).

1. Nn. érecteurs (Eckard)
2. N. pudendal
3. Plexus hypogastrique
4. Nn. splanchniques pelviens
5. Plexus hypogastrique supérieur
6. N. plexus mésentérique inférieur
7. A. aorte
8. Chaîne Σ
9. Nn. splanchniques lombaux

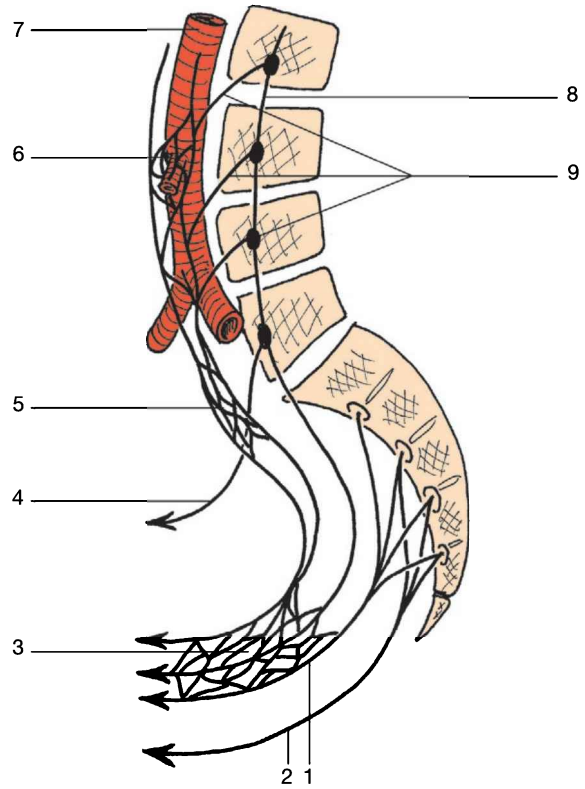

ParaΣ	= système réparti en deux ensembles : **1) nn. vagues droit et gauche** (fig. 6-20), avec pour chacun : • *origine* : X^{e} paire crânienne, sortant du crâne par le foramen jugulaire • *trajet* : – au cou : latéropharyngien (gaine carotidienne), puis orifice sup. du thorax – au thorax : à droite entre axe aéro-digestif et plèvre médiastinale ; à gauche entre le cœur et la plèvre médiastinale. Droit et gauche se réunissent formant un plexus œsophagien – au diaphragme : n. droit, en position dorsale, entre le pilier accessoire droit du diaphragme et l'arcade médiale du psoas droit ; n. gauche, en position ventrale, chemine avec l'œsophage (hiatus œsophagien) • *terminaison* : à l'abdomen, n. droit/dorsal → plexus cœliaque, n. gauche/ventral → se ramifie vers l'estomac et le foie **2) paraΣ pelvien** (fig. 6-21) • de (S3) S4, S5 racines sacrales : – nn. érecteurs (Eckard) → viscères pelviens et plexus hypogastrique – n. pudendal int. → viscères pelviens et plexus hypogastrique, n. moteur de l'érection et sensibilité du périnée ant. et urètre
Plexus autonomes	formés par la réunion des fibres Σ et paraΣ, et répartis comme suit : **1) plexus cardiaque** → cœur **2) plexus pulmonaire** → poumons et bronches **3) plexus cœliaque**[9] : regroupant ganglions cœliaques, mésentériques sup., rénaux, recevant des fibres des nn. phréniques, vagues, grand et petit splanchniques → viscères de l'abdomen sup. (estomac, foie, rate) **4) plexus intermésentérique** : divers ganglions + plexus mésentérique inf. + plexus hypogastrique sup. (juste avant le bassin) → viscères de l'abdomen inf. **5) plexus hypogastrique inf.** : dans les lames sacro-recto-génito-pubiennes → viscères du petit bassin

[9] Surnommé « plexus solaire » en raison de la forme rayonnée de ses nerfs.

QROC

Corrigés p. 265

1. Quel territoire draine la veine azygos accessoire ?
2. Où se termine le flux lymphatique de l'abdomen infra-ombilical droit ?
3. Quel territoire draine la veine mésentérique supérieure ?
4. À quel niveau vertébral se situe la crosse aortique ?
5. De quel côté du corps se situe l'arc réno-azygo-lombal de Lejars ?
6. De quel côté du corps se trouve la crosse de la veine azygos ?
7. Quels gros vaisseaux partent de la crosse aortique ?
8. Combien y a-t-il de veines pulmonaires arrivant au cœur et quel est leur nom ?
9. Qu'est-ce que la citerne du chyle ?
10. Où se jette la veine azygos ?
11. Citez le nom des plexus autonomes du tronc.
12. Donnez le trajet du nerf phrénique droit.

This page intentionally left blank

CHRONO-QROC 7

© 2018, Elsevier Masson SAS. Tous droits réservés

ORGANES, VISCÈRES ET RÉGIONS DE LA TÊTE

Question : l'essentiel de l'oreille ?		
30''	3'	15'
5 points à dire	*5 points à ajouter*	*5 points à ajouter*
▶ 2 fonctions : audition et équilibration	▶ oreille ext. = pavillon + méat ext. + membrane tympanique	▶ membrane tympanique : disque Ø = 1 cm
▶ paire, 3 parties	▶ oreille moy. = caisse du tympan + cellules mastoïdiennes + trompe auditive	▶ caisse du tympan : malleus (marteau) + incus (enclume) + stapès (étrier)
▶ oreille ext. élargie vers l'ext.	▶ oreille int. = labyrinthe osseux + labyrinthe membraneux	▶ trompe auditive (Eustache) : communication entre oreille int. et nasopharynx
▶ oreille moy. : cavité du tympan	▶ nerf : vestibulaire (équilibration) + cochléaire (audition) = le VIII	▶ labyrinthe osseux = vestibule + 3 canaux semi-circulaires + cochlée + méat acoustique int.
▶ oreille int. : labyrinthe	▶ aa. issues de la carotide ; vv. allant vers la jugulaire int. ; lymphatiques allant les nœuds parotidiens, mastoïdiens et cervicaux prof.	▶ labyrinthe membraneux = conduits semi-circulaires + conduit cochléaire + saccule + utricule

Question : l'essentiel de la cavité orale ?		
30''	3'	15'
5 points à dire	***5 points à ajouter***	***6 points à ajouter***
▶ tiers inf. du massif facial	▶ limite ant. : dents	▶ cavité à géométrie variable
▶ = vestibule + cavité	▶ limite post. : voile palais, gosier	▶ ouverte sur l'extérieur
▶ annexes : langue, dents, glandes salivaires	▶ limite sup. : voûte palatine	▶ langue : musculo-membraneuse : – muscles = 8 pairs + 1 impair – muqueuse avec papilles gustatives
▶ sert pour aliments, sons, pince, mimique	▶ limite inf. : racine langue + plancher fascio-musculaire	▶ 32 dents (adulte) : – 2 fois 8 en haut – 2 fois 8 en bas
▶ V2 + V3 + IX + X + XII	▶ limites lat. : dents + mandibule	▶ vaisseaux des a. et v. faciales + palatines ▶ nerfs : – parois ant. et lat. = V2 et V3 – paroi sup. = V2 – paroi inf. = V3, IX, X

ORGANES, VISCÈRES ET RÉGIONS DU COU

Question : l'essentiel du pharynx ?		
30''	3'	15'
5 points à dire	*5 points à ajouter*	*5 points à ajouter*
▶ = carrefour aéro-digestif	▶ rôle dans déglutition, respiration, phonation	▶ composé de 4 couches : – muqueuse – fibreuse – musculeuse – membraneuse
▶ = 3 parties : – nasopharynx – oropharynx – laryngopharynx	▶ cavité pharyngée = béante en permanence (fermée par voile du palais lors de déglutition)	▶ éléments annexés : – raphé pharyngien – trompe auditive (Eustache) – tonsille palatine – voile du palais
▶ musculo-membraneux	▶ rapports ant. : choanes, gosier, larynx	▶ artère : carotide ext.
▶ fixité : – en haut : base du crâne – en avt : cavités nasale, orale + larynx	▶ rapports post. : fascia cervical prof. (sur mm. prévertébraux)	▶ veines : plexus veineux ptérygoïdien, vv. faciale et jugulaire int.
▶ innervation : – nasopharynx = V2 (maxillaire) – oropharynx = IX (glosso-pharyngien) – laryngopharynx = X (vague)	▶ rapports lat. : a. carotide, v. jugulaire int., nerfs IX, X, XI, XII, rideau stylien	▶ lymphatiques : rétro-pharyngiens, infra-hyoïdiens, paratrachéaux, jugulodigastriques

Question : l'essentiel du larynx ?		
30''	3'	15'
5 points à dire	***5 points à ajouter***	***5 points à ajouter***
▶ = début des voies aériennes	▶ tuyau composé de cartilages reliés par des membranes fibreuses	▶ ligaments extrinsèques et intrinsèques
▶ 3 fonctions : respiration, phonation, déglutition (vomissement, etc.)	▶ ensemble formé de : cartilages, muscles, membranes, cordes vocales	▶ muscles intrinsèques : abducteurs et adducteurs de la glotte, tenseurs des cordes vocales
▶ situé entre pharynx et trachée	▶ fixé en ht à l'os hyoïde, en bas à la trachée	▶ muscles extrinsèques : élévateurs et abaisseurs de l'os hyoïde
▶ situé en regard de C4 à C6	▶ 3 cartilages principaux et impairs : cricoïde, thyroïde, épiglotte	▶ innervé par le X
▶ suspendu à l'os hyoïde	▶ 3 petits cartilages pairs : aryténoïdes, corniculés, cunéiformes	▶ vaisseaux laryngés

ORGANES, VISCÈRES ET RÉGIONS DU THORAX

Question : l'essentiel de l'œsophage ?		
30''	3'	15'
5 points à dire	*5 points à ajouter*	*5 points à ajouter*
▶ partie initiale tube digestif	▶ mobile (péristaltisme)	▶ 3 rétrécissements (T3, T5, T11)
▶ tube musculo-membraneux ± 25 cm	▶ hiatus œsophagien T11 musculaire (piliers diaphragme)	▶ 4 couches : adventice, musculeuse, sous-muqueuse, muqueuse (pavimenteuse)
▶ dans médiastin post.	▶ fixité thorax : ± œsophage + plan prévertébral	▶ rapport avec trachée (→ T5) puis aorte, v. crosse azygos, X, conduit thoracique
▶ pharynx → estomac	▶ fixité diaphragme : membrane phréno-œsophagienne	▶ aa. œsophagiennes (→ thyroïdiennes, bronchiques, aorte)
▶ 3 tronçons : cervical C6-T2, thoracique T2-T10, abdominal T10-T12	▶ fixité abdomen : méso-œsophage + l. gastro-phrénique	▶ nn. Σ et paraΣ (X)

Question : l'essentiel du cœur ?		
30''	3'	15'
5 points à dire	*7 points à ajouter*	*5 points à ajouter*
▶ muscle creux pulsatile	▶ niveau T5 → T8 rétrosternal gauche	▶ couche péricarde
▶ au médiastin moy.	▶ oreillette droite : VCS, VCI, orifice sinus coronaire	▶ couche myocarde
▶ = 4 cavités	▶ ventricule droit : → a. pulmonaire (3 valvules sigmoïdes) ▶ avec oreillette : valvule tricuspide	▶ couche endocarde
▶ 3 couches (cœur gauche plus épais)	▶ oreillette gauche : 4 vv. pulmonaires	▶ aa. coronaires, vv. → sinus coronaire
▶ innervation double (autonome + commune)	▶ ventricule gauche : → aorte (3 valvules sigmoïdes) ▶ avec oreillette : valvule mitrale	▶ innervation intrinsèque : nœud sino-atrial + nœud atrio-ventriculaire + faisceau atrio-ventriculaire + réseau de Purkinje ▶ innervation extrinsèque : Σ accélère et paraΣ (X) modère

Question : l'essentiel des poumons ?		
30''	3'	15'
5 points à dire	***5 points à ajouter***	***5 points à ajouter***
▶ pairs, viscères de l'appareil respiratoire	▶ à droite : 3 lobes, sup., moy., inf.	▶ lobe sup. : 3 segments, apical, dorsal, ventral
▶ situés au thorax et séparés par le médiastin	▶ à gauche : 2 lobes, sup. (subdivisé en culmen et lingula), inf.	▶ lobe moy. : 2 segments lat. et méd.
▶ invaginés par le pédicule pulmonaire + ramifications	▶ aa. de l'hématose : aa. pulmonaires (7 à 8 branches à droite, 4 à 5 à gauche)	▶ lobe inf. : 5 segments, apical, baso-médial, baso-ventral, baso-lat., baso-dorsal
▶ chacun présente un arbre bronchique	▶ aa. pour les bronches : aa. bronchiques (aorte)	▶ lingula : 2 segments, sup. et inf.
▶ enveloppés par la plèvre	▶ vv. idem : hématose (vv. pulmonaires) et bronches (→ azygos, hémi-azygos → VCS)	▶ nn. : Σ (chaînes ganglionnaires) et paraΣ (X)

ORGANES, VISCÈRES ET RÉGIONS DE L'ABDOMEN

Question : l'essentiel de l'abdomen et ses régions ?		
30''	3'	15'
5 points à dire	***5 points à ajouter***	***6 points à ajouter***
▶ caisson hydro-pneumatique	▶ caisson à géométrie et pression variable	▶ hypochondres : – à droite : foie + rein dt – à gauche : grande courbure estomac, rate, â. colique gauche, rein gauche
▶ renferme viscères	▶ 3 régions sup. : 2 hypochondres + épigastre	▶ épigastre : â. infra-sternal, lobe gauche du foie, petite courbure de l'estomac, pylore, D1 + D2
▶ 1 grande partie dans le péritoine + 1 petite partie hors péritoine	▶ 3 régions moy. : 2 latérales + région ombilicale	▶ régions lat. : – à droite : côlon ascendant, cæcum et jonction iléocæcale – à gauche : côlon descendant, anses jéjunales
▶ découpé en 9 régions	▶ 3 régions inf. : 2 inguinales + région pubienne	▶ région ombilicale : partie moy. du côlon transverse, grand omentum, D3 et D4, â. duodéno-jéjunal, anses du jéjunum
▶ s'y ajoute une portion pelvienne : le petit bassin	▶ hors péritoine : – en arr. : reins, pancréas – en bas : organes recto-uro-génitaux	▶ régions inguinales : – à droite : appendice, trompe et ovaire droits (F) – à gauche : début du sigmoïde, trompe et ovaire gauches (F)
		▶ région pubienne : anses iléales, partie ant. du sigmoïde, dôme vésical si vessie pleine

Question : l'essentiel du péritoine ?		
30''	3'	15'
5 points à dire	*5 points à ajouter*	*5 points à ajouter*
▶ séreuse à double feuillet	▶ fixé en ht au diaphragme	▶ en ht : l. phrénico-œsophagien + fascia sous-diaphragmatique
▶ tapisse cavité abdominale	▶ fixé en avt à la paroi abdominale	▶ en avt : l. falciforme, l. rond du foie, 3 plis infra-ombilicaux (médian, médial, latéral)
▶ se réfléchit au contact des viscères	▶ fixé en arr. à : foie, estomac, duodénum, pancréas, rate, côlon, grêle	▶ en arr. : – l. coronaire et l. triangulaires droit et gauche, pli hépatique propre – l. gastro-phrénique, gastro-colique, petit et grand omentums – l. gastro-duodénal, mésoduodénum – pli gastro-pancréatique – ll. spléno-phrénique, spléno-rénal, spléno-colique – mésocôlons et racine du mésentère
▶ 2 replis : grand et petit omentums	▶ isolé du petit bassin au détroit supérieur du bassin	▶ rôles de glissement, amarrage des viscères, protection, support des nerfs et vaisseaux
▶ PVN pariétaux et viscéraux	▶ contient le liquide péritonéal (50 cm^3)	▶ espace fermé (H) et ouvert au niveau des trompes (F)

Question : l'essentiel de l'estomac ?		
30''	3'	15'
5 points à dire	***5 points à ajouter***	***5 points à ajouter***
▶ muscle creux	▶ niveau épigastre et hypochondre gauche	▶ innervation Σ (cœliaque) et paraΣ (X)
▶ partie la plus dilatée du tube digestif	▶ réservoir de 0,5 à 4 L	▶ fixé à droite par petit omentum et pédicule hépatique
▶ en forme de J majuscule	▶ 5 couches : séreuse, conjonctive, musculeuse, sous-muqueuse, muqueuse	▶ fixé à gauche par l. gastro-splénique
▶ 4 parties : cardia, fundus, corps, pylore	▶ 3 couches musculaires (en long, circulaire, en oblique)	▶ fixé en ht par l. gastro-phrénique
▶ PVN cœliaque (vaisseaux et plexus nerveux)	▶ assure brassage des aliments + sécrétions acides	▶ fixé en bas par l. gastro-colique et gd omentum

Question : l'essentiel du duodénum ?		
30''	3'	15'
5 points à dire	***5 points à ajouter***	***5 points à ajouter***
▶ début du grêle ▶ 4 parties (D1, 2, 3, 4) en forme de Ç	▶ D1 : 4 cm, horizontal ▶ D2 : 10 cm, vertical	▶ D2 : papilles majeure (cholédoque et pancréatique) et mineure (pancréatique accessoire) ▶ fixité : racine du mésentère, pancréas, m. suspenseur du duodénum (Treitz)
▶ pylore → jéjunum ▶ D2 reçoit canaux biliaires et pancréatiques	▶ D3 : 8 cm, oblique ▶ D4 : 6 cm, oblique	▶ aa. de la mésentérique sup. ▶ vv. → système porte
▶ solidaire du pancréas	▶ niveaux L1 à L4	▶ nn. : Σ (plexus cœliaque et mésentérique sup.) et paraΣ (X)

Question : l'essentiel du côlon ?		
30''	3'	15'
5 points à dire	***5 points à ajouter***	***5 points à ajouter***
▶ partie terminale de l'intestin	▶ fixité : surtout les 2 â. coliques droit et gauche et les mésocôlons ascendant et descendant	▶ 5 mouvements : péristaltiques, anti-péristaltiques, de masse, pendulaires, de segmentation
▶ 7 parties : cæcum, côlon ascendant, â. colique droit, côlon transverse, â. colique gauche, côlon descendant, sigmoïde	▶ libres : cæcum, côlon transverse, sigmoïde	▶ 6 couches : séreuse et sous-séreuse, 2 musculeuses, muqueuse et sous-muqueuse
▶ fonction : absorption, digestion, mouvements de transit	▶ configuration ext. : haustrations, bandelettes et appendices omentaux	▶ l'ascendant se postériorise, le transverse est superficiel, le descendant est post. (moins en bas), le sigmoïde se postériorise, le rectum est très post.
▶ 1,5 m ; Ø 8 cm → 3 cm	▶ configuration int. : cellules séparées par plis semi-lunaires	▶ l'angle colique gauche remonte le plus haut
▶ forme le cadre sous-mésocolique	▶ circonscrit l'intestin grêle	▶ PVN mésentériques sup. et inf.

Question : l'essentiel du foie ?		
30''	3'	15'
5 points à dire	***5 points à ajouter***	***5 points à ajouter***
▶ viscère et glande	▶ 4 fonctions : épuration, synthèse, stockage et sécrétion	▶ le plus volumineux des viscères (1,5 à 2 kg)
▶ infradiaphragmatique à droite	▶ lobe gauche : segments 1 à 4	▶ recouvert par péritoine (sauf en arr.)
▶ carrefour porto-cave	▶ lobe droit : segments 5 à 8	▶ fixité post. : vv. hépatiques et VCI, ll. coronaires et triangulaires
▶ 8 segments en 2 lobes	▶ organe très stable	▶ fixité de soutien : rein droit, bloc duodéno-pancréatique
▶ annexe : vésicule	▶ nn. Σ et paraΣ (X) ▶ a. hépatique propre ; vv. porte et cave	▶ fixité de suspension : ll. falciforme et rond, pédicule hépatique, pression abdominale

Question : l'essentiel de la vessie ?		
30''	3'	15'
5 points à dire	*5 points à ajouter*	*6 points à ajouter*
▶ impair, médian, réservoir musculo-membraneux	▶ apex → l. ombilical médian	▶ max fonctionnel : 0,5 L, max anatomique : 3 L
▶ petit bassin, sous-péritonisé	▶ col avec sphincter lisse	▶ détrusor : fibres prof. plexiformes ; fibres moy. circulaires ; fibres superficielles longitudinales
▶ 3 parties : corps, apex, col ▶ 1 face sup. déformable (dôme vésical)	▶ après le col : urètre ▶ formé de 3 tuniques : séreuse, musculaire (= détrusor), muqueuse	▶ paroi très épaisse (8 à 15 mm, vide) ▶ vaisseaux ; aa. iliaques int., plexus veineux et lymphonœuds iliaques int. et ext. + du promontoire
▶ 1 base post. + 2 faces lat. non déformables	▶ face post. : trigone vésical (arrivée des uretères)	▶ innervation double : – végétative Σ et paraΣ – somatique (n. pudendal S2, 3, 4)
		▶ fixité : fascia viscéral, ll. ombilical médian, vésicaux ant., post. et latéraux

Question : l'essentiel des organes du petit bassin ?		
30''	3'	15'
5 points à dire	***5 points à ajouter***	***5 points à ajouter***
▶ forment organes recto-uro-génitaux sous-péritonisés	▶ rectum : ampoule + canal	▶ vagin : conduit musculo-membraneux très épais, espace virtuel (fonction pénétration et accouchement)
▶ rectum : réservoir fécal	▶ anus : orifice avec 2 sphincters (lisse e strié)	▶ utérus : muscle inactif hors grossesse (statique) et accouchement (dynamique)
▶ vessie : réservoir urine (abouchement 2 uretères)	▶ prostate : glande exocrine infra-vésicale (« châtaigne »)	▶ trompes : conduits musculo-membraneux (4 parties, sur 10–14 cm) → ovaires (endocrine)
▶ H : prostate	▶ vessie : 3 couches (dont détrusor)	▶ lames sacro-recto-génito-pubiennes et autres ligaments, fascias, plancher pelvien
▶ F : vagin, utérus, trompes et ovaires	▶ urètre : F = court, rectiligne ; H : long, sinueux	▶ H : vésicules séminaires s'abouchant au conduit déférent

PAQUETS VASCULO-NERVEUX

Question : l'essentiel du système cave ?		
30''	3'	15'
5 points à dire	*5 points à ajouter*	*5 points à ajouter*
▶ 2 collecteurs : VCS + VCI	▶ VCI passe dans foramen du centre phrénique (T9)	▶ VCS reçoit les vv. diploïques et émissaires, puis les jugulaires (int., ext., ant., post.)
▶ VCS : supra-diaphragmatique	▶ VCS : niveau 2 premiers cartilages costaux	▶ VCS : Ø 20 mm → 22 mm
▶ VCI : infra-diaphragmatique	▶ VCI : niveau L4 à T9	▶ VCI : Ø 20 mm → 30 mm
▶ VCS : origine troncs brachio-céphaliques droit et gauche	▶ VCS : draine MSD, MSG, tête et cou	▶ VCI doublée par système azygos à droite
▶ VCI : origine en L5 par les 2 iliaques communes	▶ VCI : draine MID, MIG, abdomen (sauf tube digestif), pt bassin, rachis	▶ VCI doublée par système hémi-azygos à gauche

Question : l'essentiel du système porte ?		
30''	3'	15'
5 points à dire	***5 points à ajouter***	***5 points à ajouter***
▶ collecteur du sang digestif	▶ draine tube digestif, pancréas, voies biliaires extra-hépatiques, péritoine viscéral	▶ trajet oblique en ht, avt et droite
▶ situé région infra-hépatique	▶ reçoit de la v. mésentérique sup.	▶ v. mésentérique sup. : intestin grêle et côlon ascendant
▶ en dérivation du système cave	▶ reçoit de la v. mésentérique inf.	▶ v. mésentérique inf. : côlons transverse et descendant + sigmoïde
▶ débute en L2 (réunion des mésentériques sup. et inf.)	▶ reçoit de la v. splénique	▶ v. splénique : rate
▶ termine au hile hépatique	▶ termine au foie en 2 branches droite et gauche	▶ longue de 5 à 12 cm ; Ø ± 20 mm

Question : l'essentiel de l'aorte ?		
30''	3'	15'
5 points à dire	*5 points à ajouter*	*5 points à ajouter*
▶ la plus grosse artère du corps	▶ branches thoraciques : 3 parties (ascendante, crosse, descendante)	▶ issues de la partie ascendante : aa. coronaires
▶ de : ventricule gauche à L4	▶ branches abdominales : 2 parties (supra et infra-rénales)	▶ issus de la crosse : tronc brachio-céphalique, carotide commune gauche, subclavière gauche
▶ origine par une crosse	▶ thorax : dans le médiastin	▶ issues de la partie descendante : aa. bronchiques, œsophagiennes, intercostales, phréniques
▶ termine par bifurcation en 2 iliaques communes	▶ abdomen : longe la VCI sur sa gauche	▶ issues de la partie abdominale : aa. pariétales (lombales, phréniques inf.), viscérales (tronc cœliaque, mésentériques sup. et inf.), urogénitales (surrénales, rénales, génitales)
▶ 2 parties : thoracique et abdominale	▶ entre thorax et abdomen : hiatus aortique entre piliers du diaphragme (T12)	▶ Ø de 20 mm → 12 mm

This page intentionally left blank

CORRIGÉS DES QROC

8

© 2018, Elsevier Masson SAS. Tous droits réservés

Présentation générale

1. De droite à gauche : hypochondre droit, épigastre, hypochondre gauche, avec en dessous : région latérale droite, région ombilicale, région latérale gauche, et encore en dessous : zone inguinale droite, zone pubienne, zone inguinale gauche.
2. En haut : les coupoles diaphragmatiques, en bas le plancher pelvien, à la périphérie : les parois lombo-abdominales et celles du bassin.
3. En haut : le détroit supérieur, en bas : le détroit inférieur, en arrière : l'axe sacro-coccygien, en avant : les pubis et leur symphyse, latéralement : les régions obturatrice et ischiatique.
4. T4.
5. 4e EIC à droite et 5e EIC à gauche.
6. C4.
7. Entre les 11e et 12e côtes gauches.

Organes, viscères et régions de la tête

1. Frontal, sphénoïde, maxillaire, zygoma, ethmoïde, lacrymal, palatin.
2. Droit médial, droit latéral, droit sup., droit inf., oblique sup., oblique inf. et élévateur de la paupière sup.
3. La sclérotique ou sclère, l'uvée, la rétine.
4. Glandes lacrymales (1 principale + secondaires), canalicules lacrymaux, sac lacrymal, canal lacrymo-nasal.
5. Le vitré, le cristallin et l'humeur aqueuse.
6. Artère ophtalmique (venant de la carotide interne).
7. C'est l'origine tendineuse commune aux muscles de l'œil. Il délimite 2 orifices avec un latéral (nn. abducens, oculomoteur, naso-ciliaire et rameau Σ) et un médial (a. ophtalmique et n. optique).
8. L'antérieur est sagittal (plus exactement légèrement oblique en avant et dehors), le postérieur est frontal (plus exactement légèrement oblique en dehors et arrière), le latéral est horizontal (plus exactement légèrement oblique en avant et en bas).
9. Ils sont situés dans l'oreille moyenne, la cavité tympanale, ce sont les muscles tenseur du tympan et stapédien (ou m. de l'étrier).
10. Ce sont, de haut en bas : le foramen ovale, le foramen rond, l'extrémité latérale de la trompe auditive.
11. Conduit spiral de l'oreille interne, pour l'audition, s'enroulant de 2,5 tours sur un axe central (modiolus) et contenant 2 rampes encadrant le conduit cochléaire (qui contient l'organe spiral).
12. De l'oreille moyenne au nasopharynx, oblique en dedans, en bas, en avant.
13. Pore acoustique interne.
14. Malleus (marteau), incus (enclume), stapès (étrier).
15. Glandes parotide, submandibulaire, sublinguale.
16. Parmi : longitudinaux sup. et inf., transverse de la langue, génio-glosse, hyo-glosse, stylo-glosse, palato-glosse, constricteur sup. du pharynx, stylo-pharyngien.
17. Phonation, mastication, déglutition, goût.
18. Nerf lingual (du V3) pour les ⅔ ant., n. glosso-pharyngien (IX) pour le tiers post., n. laryngé sup. (du X) pour la partie toute post.
19. Le cartilage du septum, le vomer et l'ethmoïde.
20. Le vestibule oral.
21. La langue, les glandes salivaires et les dents.

Organes, viscères et régions du cou

1. Ventre postérieur du m. digastrique, mm. stylo-hyoïdien, stylo-glosse et stylo-pharyngien, ll. stylo-hyoïdien et stylo-mandibulaire.
2. Le fait que chez le nourrisson l'ouverture du larynx se fait au-dessus du passage alimentaire pharyngien.
3. D'avant en arrière : le palais dur, composé du maxillaire puis du palatin, puis le palais mou formé du voile du palais.

4. Le nasopharynx est innervé par le nerf maxillaire, 2e branche du trijumeau (V2), l'oropharynx par le nerf glosso-pharyngien (IX), le laryngopharynx par le nerf vague (X).
5. C'est l'orifice postérieur des cavités nasales.
6. Entre les cornets moyen et inférieur.
7. Les mm. crico-aryténoïdiens, aryténoïdiens obliques et transverse, crico-thyroïdiens, thyro-aryténoïdiens, vocaux.
8. À la base du cartilage thyroïde, débutant la trachée.
9. Les aa. carotides int. et ext. et vv. jugulaire int. et ext., les nerfs facial (VII), glosso-pharyngien (IX), vague (X) et hypoglosse (XII).

Organes, viscères et régions du thorax

1. Celle qui entoure le ventricule gauche.
2. En artères pulmonaires droite et gauche.
3. En avant : trachée (jusqu'à T5), n. récurrent gauche, tronc brachio-céphalique, carotide commune gauche, lame thyro-péricardique, puis bronche principale gauche, base du cœur, diaphragme, VCS.
   En arrière : rachis (T1 → T11), muscles prévertébraux, espace rétroviscéral, chaînes Σ, puis conduit thoracique, aorte thoracique, v. azygos.
   À droite : plèvre médiastinale et poumon droits, n. vague droit, crosse de la v. azygos.
   À gauche : n. récurrent gauche, conduit thoracique, plèvre médiastinale et poumon gauches, aorte thoracique, n. vague gauche.
4. La bronche principale, l'artère et les deux veines pulmonaires, les lymphatiques du hile.
5. À cause de la contraction du diaphragme qui enserre le hiatus œsophagien.
6. Lobe supérieur : segments apical, dorsal, ventral ; lobe moyen : segments latéral, médial ; lobe inférieur : segments apical, baso-médial (paracardiaque), baso-ventral, baso-latéral, baso-dorsal.
7. Lobe supérieur : segments apical, dorsal, ventral ; lingula : segments supérieur, inférieur ; lobe inférieur : segments apical, baso-médial (paracardiaque), baso-ventral, baso-latéral, baso-dorsal.
8. Les artères bronchiques (issues de l'aorte).
9. Le pédicule pulmonaire et son ligament triangulaire
10. Les 2 bronches principales forment un angle de 60 à 70°, la droite est plus verticale (20° du plan sagittal médian), la gauche plus oblique (45° de ce même plan). La conséquence est qu'en cas de « fausse route », l'aliment passe plus facilement dans la bronche principale droite que dans la gauche.
11. En avant : œsophage, thyroïde, crosse aortique, sternum ; en arrière : plan prévertébral ; latéralement : nn. récurrents, aa. carotides, vv. jugulaires.
12. Au niveau thoracique : simple tractus fibreux antérieur (trachée) et postérieur (plan prévertébral) ; au niveau diaphragmatique : membrane phréno-œsophagienne ; au niveau abdominal : méso-œsophage dorsal et l. gastro-phrénique.
13. Entre T5 et T8.
14. À droite : valvule tricuspide ; à gauche : valvule mitrale.
15. Ll. phréno-péricardiques (ant., droit et gauche), sterno-péricardiques (sup. et inf.), péricarde fibreux.
16. Le sinus coronaire.
17. Le nœud sinusal (ou sino-atrial) et le nœud atrio-ventriculaire.
18. C'est une membrane séreuse thoracique à double feuillet enveloppant les poumons, composée d'un feuillet pariétal et d'un viscéral.
19. **Feuillet viscéral :** adhérent à la surface pulmonaire ; **feuillet pariétal :** adhérent au médiastin, au diaphragme, au fascia endothoracique (ll. suspenseurs de la plèvre) ; les 2 feuillets s'unissent au niveau médiastinal (l. pulmonaire) et parfois derrière le sternum (l. interpleural).
20. Les culs-de-sac ou sinus pleuraux (en cas d'accolement, le glissement pleural en rapport avec le mouvement diaphragmatique n'est plus possible).

Organes, viscères et régions de l'abdomen

Viscères du tube digestif

1. La veine mésentérique inférieure.
2. De la superficie à la profondeur : une couche longitudinale, une transversale, puis une oblique en éventail.
3. Elle est située entre l'estomac, en avant, et le pancréas, en arrière ; entre la rate, en dedans, et le hiatus entre la veine cave (en arrière) et le pédicule hépatique (en avant).
4. Les portions D1 (faisant suite au pylore), D2 (descendant verticalement), D3 (horizontal) et D4 (remontant oblique en haut et à gauche vers l'angle duodéno-jéjunal).
5. Ce petit muscle, appelé de « Treitz », descend du pilier gauche du diaphragme et se termine en s'étalant sur l'angle duodéno-jéjunal.
6. La partie proximale de D1.
7. À la jonction duodénale, c'est le jéjunum qui est composé d'anses horizontales, puis l'iléum lui fait suite avec ses anses verticales, jusqu'à la jonction iléo-cæcale.
8. Au nombre de 5 : péristaltiques, antipéristaltiques, de masse, pendulaires, de segmentation.
9. C'est l'accolement antérieur de deux feuillets péritonéaux formant un tablier graisseux devant les viscères abdominaux (ancien grand épiploon).
10. La plus longue est la portion thoracique (18 cm), ensuite la portion cervicale (6 cm) et enfin la portion abdominale (ultracourte).
11. Le hiatus œsophagien du diaphragme (entrecroisement des piliers).

Viscères annexés au tube digestif

1. Veine cave inférieure, vv. hépatiques, ll. coronaires ant. et post., l. phrénico-hépatique, ll. triangulaires droit et gauche, rein droit, bloc duodéno-pancréatique et estomac (par le petit omentum), parfois extrémité gauche fixée au diaphragme, l. falciforme, l. rond, pédicule hépatique, pression des organes sous-jacents.
2. La graisse contenue dans la loge rénale.
3. Elle passe entre l'aorte abdominale et l'artère mésentérique supérieure, ce qui réalise une pince pouvant nuire à la liberté circulatoire de son sang veineux.
4. La queue du pancréas.
5. Dans le cæcum au niveau de la papille majeure, pour le conduit principal, et de la papille mineure, juste au-dessus, pour le conduit pancréatique accessoire.
6. Deux : lobe droit, lobe gauche.
7. Huit : central (I), supéro-latéral (II), inféro-latéral (III), inféro-médial (IV), inféro-antérieur (V), inféro-postérieur (VI), supéro-postérieur (VII), supéro-antérieur (VIII).
8. À l'intersection du bord latéral du muscle droit de l'abdomen droit et du bord inf. du thorax.
9. Avec la veine porte (vv. issues des viscères) et la veine cave (par les 3 vv. hépatiques).
10. Dans le cæcum, par 2 papilles : la majeure (Vater) qui fait suite au conduit pancréatique principal, et la papille mineure, au-dessus de la précédente, qui fait suite au conduit pancréatique accessoire.
11. En avant : la bourse omentale ; en arrière la PPP et l'espace rétropéritonéal ; la tête est circonscrite par D1, D2, D3, le corps est recouvert par la racine du mésocôlon transverse, la queue est au contact de la rate.
12. Il est solidaire du duodénum, du mésocôlon transverse, de la racine du mésentère (seule la queue est mobile).
13. La pression des organes voisins, les ll. gastro-splénique, spléno-rénal, spléno-colique, phrénico-colique gauche (ou l. suspenseur de la rate) et le paquet vasculaire du hile de la rate.
14. Au niveau du quadrilatère lombal.
15. La pression intra-abdominale, celle de la loge rénale, le l. hépato-rénal (peu les vaisseaux du rein).
16. À cause de la position, prise dans la pince aorto-mésentérique supérieure.

Viscères uro-génitaux

1. Trois couches musculaires : 1 superficielle (fibres longitudinales avec 1 faisceau médian et 2 latéraux), 1 moyenne (fibres circulaires), 1 profonde (plexiforme).
2. Il y en a 5 : scrotale, funiculaire, inguinale, pelvienne, rétrovésicale.
3. Glandes de Bartholin.
4. Antéversion = ± 47° ; antéflexion = ± 120°.
5. L'antéflexion est l'angle formé entre le corps et le col de l'utérus ; l'antéversion est la bascule antérieure globale de l'utérus par rapport à la ligne ombilico-coccygienne.
6. En avant le cul-de-sac vésico-utérin, en arrière le cul-de-sac recto-utérin.
7. L'artère crémastérique, le canal déférent et son artère, le réseau veineux pampiniforme.
8. L'introït, le corps et le fornix.
9. Le centre tendineux du périnée, le col utérin, les lames sacro-recto-génito-pubiennes.
10. Action musculaire, en statique : le maintien du fœtus, en dynamique : l'expulsion (accouchement), le reste du temps : aucune activité.
11. La pression abdominale (maintient en flexion), les ll. ronds, les paramètres, le col du vagin, les lames sacro-recto-génito-pubiennes, les ll. utéro-sacral, vésico-utérin, vésico-vaginal.
12. Le mésovarium, les ll. propre de l'ovaire, infundibulo-ovarique, et suspenseur de l'ovaire.
13. La partie utérine, l'isthme, l'ampoule, puis l'infundibulum.
14. Premier besoin : 150 mL. Éclatement : 3 L.
15. La vessie, le l. pubo-prostatique, le fascia sémino-rectal de Denonvilliers.
16. Le féminin est court, rectiligne, le masculin est long, sinueux et divisé en 3 parties.

Organes annexes

1. Au niveau périnéal : racines des corps caverneux et branches ischio-pubiennes, PVN périnéaux et, au-dessus, la symphyse pubienne ; à la partie externe : le scrotum en dessous.
2. De l'épididyme à la prostate : portions scrotale, funiculaire, inguinale, pelvienne, rétrovésicale.
3. Les aa. thoracique interne et thoracique latérale.
4. De mont du pubis, des grandes et petites lèvres, du canal vulvaire, du clitoris, de l'ostium vaginal et de celui des glandes vestibulaires majeures, des bulbes.
5. Uniquement le plaisir.
6. Les nerfs pudendal, fémoral, ilio-hypogastrique, génito-fémoral, cutané post. de la cuisse.
7. Les ll. sous-cutanés, suspenseurs du sein, la plaque aréolo-mamelonneraire, les pédicules vasculaires (accessoirement la tension du platysma).

Paquets vasculo-nerveux

1. La région thoracique haute du côté gauche.
2. Dans la veine subclavière gauche.
3. L'intestin grêle et le côlon ascendant.
4. Au niveau de T4.
5. À gauche.
6. À droite.
7. Le tronc brachio-céphalique, l'artère carotide commune gauche, l'artère subclavière gauche.
8. Il y en a quatre : vv. pulmonaires supérieure et inférieure droites, vv. pulmonaires supérieure et inférieure gauches.
9. C'est le réservoir terminal des vaisseaux lymphatiques venant des membres inférieurs et se continuant par le conduit thoracique. Cette citerne peut ne pas exister et être remplacée par des nœuds lymphatiques disséminés.
10. Dans la veine subclavière droite.
11. Les plexus cardiaque, pulmonaire, cœliaque, intermésentérique et hypogatsrique inférieur.
12. Il est issu de C4, chemine à la face ant. du scalène ant., traverse l'orifice sup. du thorax entre l'a. et la v. subclavières, longe la plèvre médiastinale, longe la VCS, l'atrium droit et la VCI, il se termine dans le diaphragme.

This page intentionally left blank

BIBLIOGRAPHIE

© 2018, Elsevier Masson SAS. Tous droits réservés

Antonello M, Delplanque D. Comprendre la kinésithérapie respiratoire ; du diagnostic au projet thérapeutique. Paris : Masson ; 2005.
Barthe J. Pneumokinésithérapie. Paris : Doin ; 1990.
Bernier JJ. La physiologie de la digestion. Paris : Doin ; 1984.
Bouchet A, Cuilleret J. Anatomie topographique, descriptive et fonctionnelle. Tome 2 – Le cou. Paris : Simep ; 1985.
Bouchet A, Cuilleret J. Anatomie topographique, descriptive et fonctionnelle. Tome 4 – Abdomen, région rétro-péritonéale, petit bassin, périnée. Paris : Simep ; 1997.
Chevrel JP. Anatomie clinique. Le tronc. Tome 3. Paris : Springer-Verlag ; 1996.
Chevrel JP. Anatomie clinique. Tête et cou. Tome 4. Paris : Springer-Verlag ; 1996.
Drake R, Vogl W, Mitchell A. Gray's anatomy, Anatomie pour les étudiants. Paris : Elsevier ; 2007.
Feneis H. Répertoire illustré d'anatomie humaine. In : Dhen A, editor. Paris : MEDSI ; 1986.
Kamina P. Petit dictionnaire d'anatomie, d'embryologie et d'histologie. Paris : Maloine ; 1990.
Kamina P. Anatomie clinique. Tomes 3, 7.1, 7.2, 8.1, 8.2 – Thorax, abdomen, 2e édit. Paris : Maloine ; 2008.
Monot C, Duhamel B. Schémas d'anatomie n° 4 (tête et cou), n° 7 (abdomen). Paris : Vigot ; 1983.
Netter F. Atlas d'anatomie humaine, 4e édit. Paris : Masson ; 2009.
Paturet G. Traité d'anatomie humaine. Tome III. Paris : Masson ; 1957.
Perlemuter L, Waligora J. Cahiers d'anatomie n° 2, 3, 5, 3e édit. Paris : Masson ; 1996.
Rouvière H, Delmas A. Anatomie humaine. Tome 2 – Tronc, 15e édit. Paris : Masson ; 2002.
Schuenke M, Schulte E, Schumacher U. Atlas of anatomy. Stuttgart : Thieme ; 2006.
Tardieu C. Comment nous sommes devenus bipèdes. Paris : Odile Jacob ; 2010.
Wangermez J, Boucher J, Le Guyader A, Douérin P. Étude radiographique de l'antéversion utérine et de la position de l'utérus dans le pelvis. Bulletin et Mémoires de la Société d'Anthropologie de Paris 1968 ; 3(3-1) : 77–92.

Index

A

Abdomen, 7
Acinus, 75
Aditus ad antrum, 15, 19
Alvéoles, 75
Ampoule
– hépato-pancréatique de Vater, 109, 111
– rectale, 131
Angle
– colique, 123
– de Hiss, 97
Anneau tympanique, 13
Anthélix, 13
Antitragus, 13
Appareil manducateur, 31
Arbre bronchique, 73, 82
Aréole, 211
Artère(s)
– caverneuses, 201
– coronaires, 69
– du ligament rond, 175
– gastro-duodénale, 151
– hépatique propre, 141
– iliaque interne, 135, 185, 189, 193
– laryngée, 47
– mésentérique inférieure, 123, 135
– mésentérique supérieure, 123, 151
– obturatrice, 209
– ovarique, 175
– prostatique, 189
– pudendale externe, 209
– pudendale interne, 135, 189, 193, 209
– pulmonaires, 220
– rectales, 135, 169
– rénales, 159
– splénique, 151
– testiculaire, 205
– thoracique interne, 213
– thoracique latérale, 213
– utérine, 169, 175
– vaginale, 169
– vésicales inférieures, 189, 193
Articulé dentaire, 31
Atrium, 63
Auricule, 63

B

Bassinet, 157
Bifurcation trachéale, 83
Boule de Bichat, 29
Bouquet de Riolan, 39
Bourse omentale, 91, 101, 111
Bronches, 85
– lobaires, 83
– principales, 83
– segmentaires, 83
Bronchioles, 83, 85
Bulbes vulvaires, 207

C

Cæcum, 123
Canal
– anal, 131, 195
– biliaire (cholédoque), 109, 111
– lacrymo-nasal, 25, 27
– pudendal, 195–196
– vulvaire, 167, 207
Canaux
– lactophores, 211
– pancréatiques, 109
– semi-circulaires, 17
Cardia, 97
Carrefour porto-cave, 137
Cartilage(s)
– aryténoïdes, 45, 49
– corniculés, 45
– cricoïde, 37, 45, 49
– cunéiformes, 45
– épiglottique, 45
– thyroïdien, 45, 49
Cavité(s)
– abdominale, 90, 92–95
– du tympan, 13
– mastoïdiennes, 15, 19
– orale (buccale), 28
– orbitaire, 23
– tympanique, 15
Cavum, 35
Centre
– phrénique, 87
– tendineux du périnée, 131, 169
Choanes, 35, 39
Cholédoque, 111
Choroïde, 23
Citerne du chyle, 119
Clitoris, 207
Cochlée, 17
Cœur, 60, 87
Colliculus séminal, 187
Conduit(s)
– cholédoque, 145
– cochléaire, 18
– cystique, 145
– déférent, 203
– hépatique commun, 145
– pancréatique, 147
– semi-circulaires, 18
– thoracique, 87, 155
Conque, 13
Corde du tympan, 19
Cordon spermatique, 205
Cornée, 23
Corps
– adipeux para-rénal, 159
– caverneux, 201
– spongieux, 193, 201
Cristallin, 23
Crosse de l'aorte, 67
Cul(s)-de-sac
– pleuraux, 81
– recto-utérin, 169, 175, 185
– recto-vésical, 185
– vésico-utérin, 169, 175, 185

D

Dartos scrotal, 203
Dents
– de lait, 31
Diaphragme, 101
– cervico-thoracique, 81
– stylien, 50
– uro-génital, 189

E

Endocarde, 65
Épididyme, 203
Épigastre, 7, 97
Épiploons, 91

Espace(s)
– extra-péritonéaux, 91
– rétro-pubien, 189
Estomac, 96

F

Faisceau atrio-ventriculaire (de Hiss), 71
Fascia
– duodéno-pancréatique de Treitz, 109, 111
– rénal, 165
– vésical, 183
Fenêtre
– de la cochlée, 15, 19
– du vestibule, 15, 19
Foie, 101
Fornix vaginal, 167
Frein de la langue, 31
Fundus, 97

G

Ganglion
– cervical, 71
– cervico-thoracique, 71
– stellaire, 71
Gland, 201
Glande(s)
– lacrymale, 25
– mammaire, 211
– orales, 31
– para-urétrales, 193
– salivaires, 31
– urétrales majeures, 193
– vestibulaires majeures, 207
Glotte, 45
Gomphose, 31
Grand omentum, 91, 99, 101, 125
Grandes lèvres, 207

H

Haustrations, 121
Hélix, 13
Hiatus œsophagien, 57
Hile du poumon, 83
Humeur aqueuse, 23
Hymen, 167
Hypocondre, 7

I

Iléum, 114
Incus, 15
Intestin grêle, 114
Introït vaginal, 167
Iris, 23
Isthme du gosier, 39

J

Jéjunum, 114

L

Labyrinthe, 17
Lames sacro-recto-génito-pubiennes, 131, 169, 173, 185
Langue, 31
Laryngopharynx, 35
Larynx, 39, 42
Ligament(s)
– ano-coccygien, 131
– coronaire, 93, 139
– cystico-duodéno-colique, 125
– falciforme, 93, 139
– gastro-colique, 93, 99, 125
– gastro-duodénal, 93
– gastro-hépatique, 99
– gastro-phrénique, 55, 93, 99
– gastro-splénique, 99
– hépato-colique, 125
– hépato-duodénal, 99, 111
– hépato-gastrique, 111
– hépato-rénal, 159
– hyo-épiglottique, 45
– infundibulo-ovarique, 177
– interpleural, 81
– omento-colo-pariétal, 125
– phrénico-colique, 125
– phrénico-hépatique, 139
– phrénico-œsophagien, 93
– phréno-péricardiques, 65
– propre de l'ovaire, 175, 177
– pulmonaire, 81
– réno-colique, 125
– rond, 139, 175
– rond du foie, 93
– spléno-colique, 93, 125
– spléno-phrénique, 93
– spléno-rénal, 93
– sterno-péricardiques, 65
– suspenseur de l'ovaire, 177
– suspenseurs de la plèvre, 81
– suspenseurs du sein, 211
– trachéo-péricardiques, 65
– triangulaire du poumon, 77
– triangulaires du foie, 93, 139
– vertébro-péricardiques, 65
Lingula, 75
Lobe carré du foie, 111
Lobule, 13
Loge rénale, 159, 165
Luette, 35

M

Macule, 18
Malleus, 15
Mamelon, 211
Méat acoustique
– externe, 13
– interne, 17, 19
Médiastin, 5, 86
Membrane
– hyo-thyroïdienne, 49
– phréno-œsophagienne, 55
– thyro-hyoïdienne, 45
– tympanique, 13
Mésentère, 117
Mésocôlon(s), 93
– transverse, 111
Mésoduodénum, 93, 111
Méso-œsophage, 55
Mésosigmoïde, 125
Mésovarium, 177
Modiolus, 17
Mont du pubis, 207
Mouvements péristaltiques, 121
Muscle(s)
– aréolaire, 211
– coccygien, 195
– constricteurs du pharynx, 37
– crémaster, 203
– crico-aryténoïdiens, 45
– crico-thyroïdiens, 45
– détrusor, 183
– digastriques, 45
– du larynx, 45
– élévateur de l'anus, 195
– élévateur du voile du palais, 15
– génio-hyoïdiens, 45
– mylo-hyoïdiens, 45
– obturateur interne, 195
– omo-hyoïdiens, 45
– palatopharyngien, 37
– papillaires, 63
– salpingopharyngien, 37
– stapédien, 18
– sterno-hyoïdiens, 45
– sterno-thyroïdiens, 45
– stylo-hyoïdiens, 45
– stylopharyngien, 37
– suspenseur du duodénum, 109
– tenseur du tympan, 19

– tenseur du voile du palais, 15
– thyro-aryténoïdiens, 45
– thyro-hyoïdiens, 45
– vocaux, 45
Myocarde, 65

N

Nasopharynx, 15, 35
Nerf(s)
– abducens, 25
– acessoire (XI), 39
– cochléaire, 19
– cutané latéral de la cuisse, 235
– cutané postérieur de la cuisse, 209
– fémoral, 209
– génito-fémoral, 209, 235
– glosso-pharyngien (IX), 39, 41
– hypoglosse (XII), 39
– ilio-hypogastrique, 209, 235
– ilio-inguinal, 235
– laryngé inférieur, 49
– laryngés, 48
– maxillaire (V2), 41
– optique, 25
– phréniques, 81, 95, 235
– pudendal, 169, 185, 209
– récurrents, 48
– splanchniques, 235
– trochléaire, 25
– vagues (X), 39, 41, 48–49, 59, 71, 79, 95, 105, 113, 119, 151, 235
– vestibulaire, 19
– vestibulo-cochléaire, 19
Nœud
– atrio-ventriculaire (Achoff Tawara), 71
– sino-atrial (Keith et Flack), 71
– sinusal, 71

O

Œil, 22
Œsophage, 54
Ombilic tympanique, 13
Omentums, 91
Oreille
– externe, 13
– interne, 13
– moyenne, 13
Oreillette, 63
Organe spiral, 17
Orifice supérieur du thorax, 87
Oropharynx, 35
Ostium vaginal, 207
Otoconies, 18
Ovaires, 175, 177

P

Palais, 35
Pancréas, 111
Papille(s)
– gustatives, 31
– majeure, 109
– mineure, 109, 147
Paramètre(s), 175, 195
Parotide, 31
Pédicule
– hépatique, 111, 139
– pulmonaire, 77, 83
Pelvis rénal, 157
Péricarde, 65
Péritoine, 90
Petit
– bassin, 9
– omentum, 91, 93, 99, 101, 111, 141
Petites lèvres, 207
Pharynx, 34
Platysma, 211
Plèvre, 75, 80
Plexus
– cardiaque, 235
– cœliaque, 105, 113, 151, 155, 235
– entérique, 129
– hypogastrique, 189, 193, 201, 209
– hypogastrique inférieur, 169, 175, 235
– intermésentérique, 235
– lombal, 235
– mésentérique inférieur, 129
– mésentérique supérieur, 129, 151
– pampiniforme, 205
– pudendal, 235
– pulmonaire, 235
– rénal, 161
– sacral, 235
– sacro-coccygien, 235
– veineux de Santorini, 185, 189
Pli(s)
– cæcaux, 125
– gastro-pancréatique, 93
– infra-ombilicaux, 93
– semi-lunaires, 121
Pneumothorax, 77
Pore acoustique
– externe, 13
– interne, 19
Poumons, 72
Processus unciné, 147
Prostate, 185, 193
Pupille, 23
Pylore, 97

R

Racine du mésentère, 109, 111
Raphé pharyngien, 37
Rate, 152
Récessus épitympanique, 15
Rectum, 189
Région parotidienne, 51
Réseau de Purkinje, 71
Rétine, 23
Rhinopharynx, 35
Rideau stylien, 39, 50

S

Sac lacrymal, 25
Saccule, 18
Salpinx, 177
Sclère, 23
Sclérotique, 23
Septum
– nasal, 27
– recto-vésical de Denonvilliers, 185, 189, 195
Sinus
– coronaire, 69
– pleuraux, 81
Sphincter(s)
– de l'anus, 131
– externe de l'anus, 195
– hépato-pancréatique d'Oddi, 109
– palatopharyngien, 37
Stapès, 15
Sternum, 87
Surrénale, 163, 165
Sustentaculum lienis, 125
Système
– azygos, 87
– cave, 143, 223
– parasympathique, 135, 151, 185, 205, 235
– porte, 143
– sympathique, 135, 151, 185, 205, 235

T

Tarse, 25
Tegmen tympani, 19
Ténias, 121
Tête du pancréas, 111
Tonsille palatine, 37

Trachée, 83, 85, 87
Tragus, 13
Transit, 121
Trigone vésical, 183
Trompe auditive, 13, 15, 37
Trompes utérines, 175, 177
Tronc cœliaque, 97
Tympan, 15

U

Uretère, 163, 185
Urètre, 185
Utricule, 18
Uvée, 23
Uvule palatine, 35

V

Valvule(s)
– mitrale, 63
– sigmoïdes, 63
– tricuspide, 63
Veine(s)
– azygos, 231
– cave inférieure, 139, 223
– cave supérieure, 223
– hémiazygos, 231
– hémiazygos accessoire, 231
– mésentérique inférieure, 123
– mésentérique supérieure, 123
– pancréatico-duodénales, 151
– porte, 97
– pulmonaires, 222
– rectales, 135
– rénales, 161
Ventricule, 63
Vésicule(s)
– biliaire, 111, 145
– séminales, 185, 187
Vessie, 175, 189
Vestibule
– oral, 29
– oreille, 13
– vulvaire, 206–207
Vestibule oral, 31
Vitré, 23
Voile du palais, 37
Voûte palatine, 29

Elsevier Masson S.A.S.
65, rue Camille-Desmoulins
92442 Issy-les-Moulineaux cedex

Dépôt légal : mars 2018

Composition : SPI

Imprimé en Italie par Printer Trento

This page intentionally left blank